This is a digital copy of a book that was preserved for generations on library shelves before it was carefully scanned by Google as part of a project to make the world's books discoverable online.

It has survived long enough for the copyright to expire and the book to enter the public domain. A public domain book is one that was never subject to copyright or whose legal copyright term has expired. Whether a book is in the public domain may vary country to country. Public domain books are our gateways to the past, representing a wealth of history, culture and knowledge that's often difficult to discover.

Marks, notations and other marginalia present in the original volume will appear in this file - a reminder of this book's long journey from the publisher to a library and finally to you.

Usage guidelines

Google is proud to partner with libraries to digitize public domain materials and make them widely accessible. Public domain books belong to the public and we are merely their custodians. Nevertheless, this work is expensive, so in order to keep providing this resource, we have taken steps to prevent abuse by commercial parties, including placing technical restrictions on automated querying.

We also ask that you:

+ *Make non-commercial use of the files* We designed Google Book Search for use by individuals, and we request that you use these files for personal, non-commercial purposes.

+ *Refrain from automated querying* Do not send automated queries of any sort to Google's system: If you are conducting research on machine translation, optical character recognition or other areas where access to a large amount of text is helpful, please contact us. We encourage the use of public domain materials for these purposes and may be able to help.

+ *Maintain attribution* The Google "watermark" you see on each file is essential for informing people about this project and helping them find additional materials through Google Book Search. Please do not remove it.

+ *Keep it legal* Whatever your use, remember that you are responsible for ensuring that what you are doing is legal. Do not assume that just because we believe a book is in the public domain for users in the United States, that the work is also in the public domain for users in other countries. Whether a book is still in copyright varies from country to country, and we can't offer guidance on whether any specific use of any specific book is allowed. Please do not assume that a book's appearance in Google Book Search means it can be used in any manner anywhere in the world. Copyright infringement liability can be quite severe.

About Google Book Search

Google's mission is to organize the world's information and to make it universally accessible and useful. Google Book Search helps readers discover the world's books while helping authors and publishers reach new audiences. You can search through the full text of this book on the web at `http://books.google.com/`

Über dieses Buch

Dies ist ein digitales Exemplar eines Buches, das seit Generationen in den Regalen der Bibliotheken aufbewahrt wurde, bevor es von Google im Rahmen eines Projekts, mit dem die Bücher dieser Welt online verfügbar gemacht werden sollen, sorgfältig gescannt wurde.

Das Buch hat das Urheberrecht überdauert und kann nun öffentlich zugänglich gemacht werden. Ein öffentlich zugängliches Buch ist ein Buch, das niemals Urheberrechten unterlag oder bei dem die Schutzfrist des Urheberrechts abgelaufen ist. Ob ein Buch öffentlich zugänglich ist, kann von Land zu Land unterschiedlich sein. Öffentlich zugängliche Bücher sind unser Tor zur Vergangenheit und stellen ein geschichtliches, kulturelles und wissenschaftliches Vermögen dar, das häufig nur schwierig zu entdecken ist.

Gebrauchsspuren, Anmerkungen und andere Randbemerkungen, die im Originalband enthalten sind, finden sich auch in dieser Datei – eine Erinnerung an die lange Reise, die das Buch vom Verleger zu einer Bibliothek und weiter zu Ihnen hinter sich gebracht hat.

Nutzungsrichtlinien

Google ist stolz, mit Bibliotheken in partnerschaftlicher Zusammenarbeit öffentlich zugängliches Material zu digitalisieren und einer breiten Masse zugänglich zu machen. Öffentlich zugängliche Bücher gehören der Öffentlichkeit, und wir sind nur ihre Hüter. Nichtsdestotrotz ist diese Arbeit kostspielig. Um diese Ressource weiterhin zur Verfügung stellen zu können, haben wir Schritte unternommen, um den Missbrauch durch kommerzielle Parteien zu verhindern. Dazu gehören technische Einschränkungen für automatisierte Abfragen.

Wir bitten Sie um Einhaltung folgender Richtlinien:

+ *Nutzung der Dateien zu nichtkommerziellen Zwecken* Wir haben Google Buchsuche für Endanwender konzipiert und möchten, dass Sie diese Dateien nur für persönliche, nichtkommerzielle Zwecke verwenden.

+ *Keine automatisierten Abfragen* Senden Sie keine automatisierten Abfragen irgendwelcher Art an das Google-System. Wenn Sie Recherchen über maschinelle Übersetzung, optische Zeichenerkennung oder andere Bereiche durchführen, in denen der Zugang zu Text in großen Mengen nützlich ist, wenden Sie sich bitte an uns. Wir fördern die Nutzung des öffentlich zugänglichen Materials für diese Zwecke und können Ihnen unter Umständen helfen.

+ *Beibehaltung von Google-Markenelementen* Das "Wasserzeichen" von Google, das Sie in jeder Datei finden, ist wichtig zur Information über dieses Projekt und hilft den Anwendern weiteres Material über Google Buchsuche zu finden. Bitte entfernen Sie das Wasserzeichen nicht.

+ *Bewegen Sie sich innerhalb der Legalität* Unabhängig von Ihrem Verwendungszweck müssen Sie sich Ihrer Verantwortung bewusst sein, sicherzustellen, dass Ihre Nutzung legal ist. Gehen Sie nicht davon aus, dass ein Buch, das nach unserem Dafürhalten für Nutzer in den USA öffentlich zugänglich ist, auch für Nutzer in anderen Ländern öffentlich zugänglich ist. Ob ein Buch noch dem Urheberrecht unterliegt, ist von Land zu Land verschieden. Wir können keine Beratung leisten, ob eine bestimmte Nutzung eines bestimmten Buches gesetzlich zulässig ist. Gehen Sie nicht davon aus, dass das Erscheinen eines Buchs in Google Buchsuche bedeutet, dass es in jeder Form und überall auf der Welt verwendet werden kann. Eine Urheberrechtsverletzung kann schwerwiegende Folgen haben.

Über Google Buchsuche

Das Ziel von Google besteht darin, die weltweiten Informationen zu organisieren und allgemein nutzbar und zugänglich zu machen. Google Buchsuche hilft Lesern dabei, die Bücher dieser Welt zu entdecken, und unterstützt Autoren und Verleger dabei, neue Zielgruppen zu erreichen. Den gesamten Buchtext können Sie im Internet unter `http://books.google.com` durchsuchen.

UC-NRLF
B 3 770 513
W1
VE
483SC

VERHANDLUNGEN
der Deutschen Gesellschaft für orthopädische Chirurgie

DRITTER CONGRESS

ABGEHALTEN ZU BERLIN AM 5. APRIL 1904.

MIT 176 ABBILDUNGEN IM TEXT UND 4 TAFELN.

STUTTGART.
VERLAG VON FERDINAND ENKE.
1904.

UNIVERSITY OF CALIFORNIA
MEDICAL CENTER LIBRARY
SAN FRANCISCO

VERHANDLUNGEN
der Deutschen Gesellschaft für orthopädische Chirurgie

DRITTER CONGRESS

ABGEHALTEN ZU BERLIN AM 5. APRIL 1904.

MIT 176 ABBILDUNGEN IM TEXT UND 4 TAFELN.

STUTTGART.
VERLAG VON FERDINAND ENKE.
1904.

(Sonderausgabe der Zeitschrift für orthopädische Chirurgie. XIII. Bd., Heft 2.)

Druck der Union Deutsche Verlagsgesellschaft in Stuttgart.

Inhalt.

	Seite
Rednerverzeichniss	VII
Einladung zum III. Congress der Deutschen Gesellschaft für orthopädische Chirurgie	VIII
Satzungen der Deutschen Gesellschaft für orthopädische Chirurgie	IX
Mitgliederliste der Deutschen Gesellschaft für orthopädische Chirurgie	XIII

I. Protokolle, Discussionen und kleinere Vorträge.

	Theil I	Theil II
Herr Heusner-Barmen: Begrüssungsrede	1	—
Aufnahme neuer Mitglieder	3	—
Verhandlungen über die Pathologie und Therapie der Gelenkcontracturen.		
Herr v. Mikulicz-Breslau: Zur Pathologie der Gelenkcontracturen	4	1
Herr Ludloff-Breslau: Zur Pathogenese und Therapie der Kniegelenkcontracturen	4	239
Herr Gocht-Halle: Die Pathologie und Therapie der Gelenkcontracturen	4	10
Herr Heusner-Barmen	5	—
Herr Hoffa-Berlin: Zur Mobilisirung versteifter Gelenke	5	—
Herr Werndorff-Wien: Ueber die Entstehung und Behandlung der coxitischen Contracturen	9	60
Herr Drehmann-Breslau: Ueber Gelenkentzündungen im Säuglingsalter und ihre ätiologischen Beziehungen zu späteren Deformitäten	9	40
Herr Reiner-Wien: Einiges über Functionsstörung nach Extensorlähmung und über Indication zur Transplantation an der unteren Extremität	9	219
Herr Haudek-Wien: Zur Behandlung der entzündlichen Gelenkcontracturen	9	26
Herr Finck-Charkow: Zur Technik der Etappengipsverbände	9	179
Herr Becher-Berlin: Vorführung eines Modells zur Demonstration der functionellen Ausgleichung der Hüftgelenkscontracturen	9	—
Discussion: Herr Heusner-Barmen, Herr Becher-Berlin	10	—

10110

	Theil I	Seite Theil II
Herr Lange-München: Ein orthopädischer Operations- und Verbandtisch	10	200
Herr Joachimsthal-Berlin: Doppelseitige Hüftgelenksankylosen	10	29
Herr Drehmann-Breslau: Zur operativen Behandlung doppelseitiger Hüftgelenksankylosen	10	34
Herr Froelich-Nancy: Multiple Gelenkcontracturen, künstliche Pseudarthrosenbildung an der einen Hüfte	10	54
Herr Ritter Rudolf Aberle v. Horstenegg-Wien: Die Peroneuslähmung bei der Behandlung der Kniegelenkscontracturen	10	83
Herr Bardenheuer-Köln: Kassenbericht	10	—
Nachmittagssitzung.		
Neuwahl des Vorstandes. Aufnahme neuer Mitglieder	11	—
Herr Spitzy-Graz: Die Bedeutung der Nervenplastik für die Orthopädie	11	94
Herr Spitzy-Graz: Erfahrungen über die blutige Trennung der Oberschenkelepiphyse bei Genu valgum (Epiphyseotomie)	12	—
Discussion: Herr Riedinger-Würzburg, Herr Wittek-Graz, Herr Reiner-Wien, Herr Becher-Berlin, Herr Riedinger-Würzburg, Herr Reiner-Wien	12	—
Herr Ahrens-Ulm: Ueber einen Fall von veralteter supracondylärer Femurfractur mit secundärem Bluterknie, geheilt durch schiefe Osteotomie	17	124
Herr Hoeftman-Königsberg: Zur Reposition congenitaler Oberschenkelluxationen	17	183
Herr Hoeftman-Königsberg: Apparat für Rotation im Hüftgelenk	18	—
Herr Reiner-Wien: Ueber einen blutig reponirten Fall von angeborener Kniegelenksluxation	22	210
Herr Bade-Hannover: Ueber die Ursachen der Aussenrotation bei unblutig behandelter congenitaler Hüftluxation	22	—
Discussion: Herr Dreesmann-Köln, Herr Joachimsthal-Berlin, Herr Lange-München, Herr Karch-Aachen, Herr Riedinger-Würzburg	25	—
Herr Böcker-Berlin: Eine neue Methode der Behandlung der habituellen Patellarluxation	29	75
Discussion: Herr Bade-Hannover, Herr Heusner-Barmen	30	—
Herr David-Berlin: Beitrag zur Frage der Coxa valga	31	128
Herr Brodnitz-Frankfurt a. M.: Die Behandlung der Oberschenkelfracturen im Greisenalter	31	139
Herr Ferd. Schultze-Duisburg: Ein neuer Osteoklast	31	147
Herr Ferd. Schultze-Duisburg: Die Behandlung des statischen Plattfusses mittelst des Redressement forcé und der Sehnenplastik	31	269
Herr Schlesinger-Berlin: Coxa vara rachitica	31	—

	Seite Theil I	Seite Theil II
Herr Finck-Charkow: Die Therapie der Klumpfüsse Neugeborener in den ersten Wochen nach der Geburt	33	154
Herr Lilienfeld-Leipzig: Demonstration einer Gehbank	33	—
Discussion: Herr v. Hovorka-Wien	34	—
Herr Gocht-Halle: Combinirter Zug-Gips-Verband	34	173
Herr Wittek-Graz: Doppelseitige Subluxation des ersten Metacarpus (nicht traumatischen Ursprungs)	34	—
Herr Kölliker-Leipzig: Ueber eine seltenere Form von Pectus carinatum	34	—
Discussion: Herr Joachimsthal-Berlin	35	—
Herr Gocht-Halle: Neuer Skoliosenapparat	35	—
Herr Kolaczek-Breslau: Portativer Skoliosendetorsionsapparat	38	—
Herr v. Hovorka-Wien: Das decimetrische Messgitter	40	188
Herr Ferd. Schultze-Duisburg: Apparat zur Behandlung von Rückgratsverkrümmungen	40	142
Herr Heusner-Barmen: Schlusswort	40	—
Herr Schanz-Dresden: Hoch auf den Vorsitzenden	40	—

II. Grössere Vorträge und Abhandlungen.

1. J. v. Mikulicz: Zur Pathologie der Gelenkcontracturen 1
2. H. Gocht: Die Pathologie und Therapie der Gelenkcontracturen . . 10
3. Max Haudek: Zur Behandlung der entzündlichen Gelenkcontracturen 26
4. Joachimsthal: Ueber doppelseitige Hüftgelenksankylosen 29
5. Gustav Drehmann: Zur operativen Behandlung doppelseitiger Hüftankylosen 34
6. Gustav Drehmann: Ueber Gelenkentzündungen im Säuglingsalter und ihre ätiologischen Beziehungen zu späteren Deformitäten . . . 40
7. Froelich: Multiple Gelenkcontracturen, künstliche Pseudarthrosenbildung an der einen Hüfte 54
8. Robert Werndorff: Ueber die Entstehung und Behandlung der coxitischen Contracturen 60
9. W. Böcker: Eine neue Methode der Behandlung der habituellen Patellarluxation 75
10. Rudolf Ritter v. Aberle, Die Peroneuslähmung bei der Behandlung der Kniegelenkscontracturen 83
11. Hans Spitzy: Die Bedeutung der Nervenplastik für die Orthopädie 94
12. Ahrens: Ueber einen Fall von veralteter supracondylärer Femurfractur mit secundärem Bluterknie, geheilt durch schiefe Osteotomie 124
13. Max David: Beitrag zur Frage der Coxa valga 128
14. Brodnitz: Die Behandlung der Oberschenkelfracturen im Greisenalter 139
15. Ferd. Schultze: Apparat zur Behandlung von Rückgratsverkrümmungen 142

	Seite Theil II
16. Ferd. Schultze: Ein neuer Osteoklast	147
17. Julius Finck: Die Therapie der Klumpfüsse Neugeborener in den ersten Wochen nach der Geburt	154
18. H. Gocht: Combinirter Zug-Gips-Verband	173
19. Julius Finck: Zur Technik der Etappengipsverbände	179
20. Hoeftman: Zur Reposition congenitaler Oberschenkelluxationen	183
21. Oskar v. Hovorka: Das decimetrische Messgitter	188
22. F. Lange: Ein orthopädischer Operations- und Verbandtisch	200
23. Max Reiner: Ueber einen blutig reponirten Fall von angeborener Kniegelenksluxation	210
24. Max Reiner: Einiges über Functionsstörung nach Extensorlähmung und über Indication zur Transplantation an der unteren Extremität	219
25. K. Ludloff: Zur Pathogenese und Therapie der Kniegelenkscontracturen	239
26. Ferd. Schultze: Die Behandlung des statischen Plattfusses mittelst des Redressement forcé und der Sehnenplastik	270

Rednerverzeichniss.

Die Ziffern bedeuten die Seitenzahlen.

Ahrens 17; II 124.
Bade 22. 30.
Bardenheuer 10.
Becher 9. 10. 16.
Böcker 29; II 75.
Brodnitz 31; II 139.
David 31; II 128.
Dreesmann 25.
Drehmann 9. 10; II 34. 40.
Finck 9. 33; II 154. 179.
Froelich 10; II 54.
Gocht 4. 34. 35; II 10. 173.
Haudek 9; II 26.
Heusner 1. 3. 5. 10. 11. 30. 40.
Hoeftman 17. 18; II 183.
Hoffa 5.
v. Hovorka 34. 40; II 188.
Immelmann 3.
Joachimsthal 3. 10. 11. 26. 35; II 28.
Karch 29.
Kölliker 34.
Kolaczek 38.
Lange 10. 28; II 200.
Lilienfeld 33.
Ludloff 14; II 239.
v. Mikulicz 4; II 1.
Reiner 9. 14. 17. 22; II 210. 219.
Riedinger 12. 17. 29.
Aberle v. Horstenegg 10; II 33.
Schlesinger 31.
Schanz 40.
Schultze 31. 40; II 142. 147. 269.
Spitzy 11. 12; II 94.
Werndorff 9; II 60.
Wittek 13. 34.

Einladung zum III. Congress

der

Deutschen Gesellschaft für orthopädische Chirurgie.

Der III. Congress der Deutschen Gesellschaft für orthopädische Chirurgie wird in der Osterwoche am Dienstag, den 5. April, dem Tage vor der Zusammenkunft der Deutschen Gesellschaft für Chirurgie, und zwar, dank einem Beschlusse des Ausschusses der letzteren, im **Langenbeckhause**, Ziegelstr. 10/11 stattfinden. Die Eröffnung des Congresses wird Vormittags 9 Uhr erfolgen. In der Nachmittagssitzung findet die Generalversammlung statt. Als Hauptthema habe ich die **Pathologie und Therapie der Gelenkcontracturen** ausersehen. Das Referat haben gütigst die Herren v. Mikulicz, Ludloff-Breslau und Gocht-Halle übernommen.

Vorträge und Mittheilungen bitte ich möglichst bald — spätestens bis zum 1. März d. J. — bei Herrn Prof. Dr. Joachimsthal, Berlin W., Magdeburgerstr. 36 anzumelden. Vorzustellende von auswärts kommende Kranke finden Aufnahme in der Königl. chirurgischen Klinik Sr. Excellenz des Herrn Geh.-Rath Prof. Dr. v. Bergmann (Ziegelstr. 5—7).

Anmeldungen neuer Mitglieder bitte ich mit der persönlichen Unterschrift dreier Mitglieder der Gesellschaft gleichfalls an Herrn Prof. Dr. Joachimsthal zu richten.

Barmen, 18. Januar 1904.

L. Heusner,
Vorsitzender für 1904.

Satzungen

der

Deutschen Gesellschaft für orthopädische Chirurgie.

I. Hauptsatzungen.

§ 1. Die „Deutsche Gesellschaft für orthopädische Chirurgie" hat den Zweck, die orthopädische Wissenschaft zu fördern.

§ 2. Sie besteht aus ordentlichen Mitgliedern und Ehrenmitgliedern.

§ 3. Ihre Thätigkeit wird geleitet durch die Hauptversammlung und einen Ausschuss.

§ 4. Alljährlich findet eine Zusammenkunft der Mitglieder statt.

§ 5. Jedes ordentliche Mitglied zahlt einen Jahresbeitrag von 10 Mk.

II. Beisatzungen.

Mitgliedschaft.

§ 6. Ordentliches Mitglied kann jeder Arzt werden, der Interesse für die orthopädische Wissenschaft hat. Zur Aufnahme ist der schriftliche Vorschlag von drei Mitgliedern erforderlich. Ueber die Aufnahme entscheidet der Ausschuss.

§ 7. Zu Ehrenmitgliedern können hervorragende Gelehrte ernannt werden, welche durch ihr Wirken die orthopädische Wissenschaft gefördert haben. Die Ernennung erfolgt auf einstimmigen Antrag des Ausschusses durch Zettelwahl in der Hauptversammlung oder durch widerspruchslose Zustimmung. Bei der Zettelwahl bedarf es einer Mehrheit von drei Viertel der abgegebenen Stimmen. Die Ehrenmitglieder haben die Rechte der ordentlichen Mitglieder ohne deren Pflichten.

§ 8. Ein Mitglied, welches zum Verlust der bürgerlichen Ehrenrechte oder des ärztlichen Wahlrechts rechtskräftig verurteilt worden ist, verliert ohne weiteres die Mitgliedschaft.

Nach Wiedererlangung des Ehrenrechts oder des Wahlrechts ist der Wiedereintritt nur gestattet nach Erfüllung der ordnungsmässigen Aufnahmebedingungen (vergl. § 6).

§ 9. Ein Mitglied, welches trotz zweimaliger schriftlicher Mahnung durch den Kassenführer seinen Beitrag länger als 1 Jahr nicht eingezahlt hat, gilt als ausgetreten.

Der Wiedereintritt kann ohne weiteres erfolgen, wenn die rückständigen Beiträge nachgezahlt werden.

Hauptversammlung und Ausschuss.

§ 10. Die Hauptversammlung findet am Nachmittage des ersten Sitzungstages der alljährlichen Zusammenkunft statt, falls nicht das vorliegende Material ein derartig reichliches ist, dass eine Verlegung auf den nächsten Tag sich als nothwendig erweist.

Sie hat den Ausschuss für das folgende Kalenderjahr zu wählen und die ihr von dem Ausschuss vorgelegten geschäftlichen Angelegenheiten zu erledigen.

§ 11. Der Ausschuss besteht aus:

1. einem Vorsitzenden,
2. einem stellvertretenden Vorsitzenden,
3. einem Schriftführer,
4. einem stellvertretenden Schriftführer,
5. einem Kassenführer,
6. drei Beisitzern.

§ 12. Die Wahl des Vorsitzenden geschieht durch Zettelwahl. Unbedingte Stimmenmehrheit entscheidet; ist dieselbe im ersten Wahlgange nicht zu erzielen, so erfolgt eine Stichwahl. Bei Stimmengleichheit entscheidet das durch den Vorsitzenden zu ziehende Loos.

Die Wahl der sieben anderen Ausschussmitglieder erfolgt durch Zuruf und nur in zweifelhaften Fällen durch Zettelwahl. Die früheren Vorsitzenden sind stets Mitglieder des Ausschusses.

Der erste Schriftführer und der Kassenführer werden zunächst auf 1 Jahr gewählt. Scheidet ein Mitglied des Ausschusses im Laufe des Jahres aus irgend einem Grunde aus, so ergänzt sich der Ausschuss bis zur nächsten Hauptversammlung durch Zuwahl.

§ 13. Der Ausschuss hat den Verein nach aussen hin zu vertreten, die nothwendigen Vorbereitungen für die Versammlungen zu treffen und für die Veröffentlichung der Sitzungsberichte Sorge zu tragen.

§ 14. Der Ausschuss hat alljährlich der Hauptversammlung einen Geschäftsbericht für das abgelaufene Geschäftsjahr zu erstatten und die Verwaltungsrechnung vorzulegen. Der Vorsitzende beauftragt zwei ordentliche Mitglieder mit der Prüfung derselben, und die Hauptversammlung ertheilt darauf dem Ausschuss, nach Erledigung etwaiger Anstände, Entlastung.

Zusammenkünfte.

§ 15. Die alljährlichen Zusammenkünfte dienen der Erledigung geschäftlicher Angelegenheiten und dem wissenschaftlichen Meinungsaustausch der Mitglieder. Zu letzterem Zwecke finden statt:

1. Allgemeine Besprechungen wichtiger Fragen der Orthopädie,
2. Vorträge,
3. Vorführung von Kranken, Heilmethoden, Maschinen u. s. w.

§ 16. Ort, Zeit und Dauer der Zusammenkünfte werden alljährlich in der Hauptversammlung für das folgende Jahr bestimmt.

§ 17. Die in den Sitzungen gehaltenen Vorträge und Besprechungen werden von der Gesellschaft veröffentlicht.

§ 18. Jedes Mitglied erhält einen Sonderabdruck der Verhandlungen, der ausser den Vorträgen, Besprechungen u. s. w. auch die Satzungen, Mitgliederliste, sowie einen Bericht über die Hauptversammlung enthält.

§ 19. Gäste können zum Besuch der Versammlung von Mitgliedern eingeführt werden, dürfen jedoch nur mit Genehmigung des Vorsitzenden Vorträge halten und sich an den Besprechungen betheiligen.

Geschäftsordnung.

§ 20. Bei den Abstimmungen entscheidet Stimmenmehrheit, soweit nicht andere Bestimmungen vorliegen (§§ 7 und 12). Bei Stimmengleichheit gibt die Stimme des Vorsitzenden den Ausschlag.

Ausschuss.

§ 21. Der Ausschuss regelt seine innere Thätigkeit und die Amtsthätigkeit seiner Mitglieder selbst.

§ 22. Der Ausschuss ist beschlussfähig, wenn mindestens drei Mitglieder, darunter der Vorsitzende oder dessen Stellvertreter anwesend sind.

Bei Anwesenheit von drei Mitgliedern dürfen Beschlüsse nur mit Stimmeneinheit gefasst werden.

Schriftliche Abstimmung ist gestattet, aber dann sind stets sämmtliche Ausschussmitglieder um Abgabe ihrer Stimme aufzufordern.

Sitzungen.

§ 23. Die Einladungen zu den jährlichen Zusammenkünften müssen wenigstens 2 Monate vorher erfolgen.

§ 24. Zur allgemeinen Besprechung gelangende Fragen müssen wenigstens 4 Wochen vorher, womöglich früher den Mitgliedern bekannt gemacht werden.

§ 25. Der Vorsitzende setzt die Tagesordnung fest und bestimmt die Reihenfolge der Vorträge. In den Sitzungen gehen die Vorstellungen von Kranken u. s. w. in der Regel den Vorträgen voran.

§ 26. Die Vorträge dürfen bis zu 20 Minuten dauern; der Vorsitzende hat das Recht, denselben eine weitere Ausdehnung um 10 Minuten zu gewähren.

Nach Ablauf dieser Zeit ist durch Abstimmung der Wille der Versammlung einzuholen.

§ 27. Bei der Besprechung der Vorträge stehen jedem Redner 5 Minuten und auf Zulassung des Vorsitzenden weitere 5 Minuten zur Verfügung. Nach Ablauf dieser Zeit ist die Zustimmung der Versammlung einzuholen.

§ 28. Veränderungen und Zusätze zu den Satzungen 1—19 (einschliesslich) können nur in der Hauptversammlung beschlossen werden, und zwar ist bei den Satzungen 1—5 erforderlich, dass den Mitgliedern wenigstens 8 Tage, bei den Satzungen 6—19, dass ihnen spätestens am Tage vor der Hauptversammlung Mittheilung davon gemacht wird.

Bei Veränderung der Satzungen 20—27 genügt ein Beschluss des Ausschusses und Mittheilung an die Mitglieder in den Sitzungen, falls nicht von wenigstens 10 Mitgliedern Einspruch erhoben wird.

§ 29. Im Falle der Auflösung der Gesellschaft hat die Hauptversammlung, die die Auflösung aber nur mit einer Mehrheit von drei Viertel der anwesenden Mitglieder bestimmen kann, zugleich die Verfügung über die Ausführung der Auflösung und über die Verwendung des Vermögens der Gesellschaft zu treffen.

Mitgliederliste

der

Deutschen Gesellschaft für orthopädische Chirurgie.

1904.

Diejenigen Mitglieder, welche beim diesjährigen Congress anwesend waren, sind mit einem * vor der Nummer versehen.

I. Ehrenmitglieder.

1. Dr. Ernst v. Bergmann, Excellenz, Wirkl. Geheimer Rath, o. Professor, Director des klinischen Instituts für Chirurgie, Berlin N.W., Alexanderufer 1. 1902.
2. „ Franz König, Geh. Medicinalrath, o. Professor, Director der chirurgischen Klinik der Charité, Berlin N.W., Brückenallee 35. 1902.
3. „ Friedrich v. Esmarch, Excellenz, Wirkl. Geheimer Rath, o. Professor in Kiel. 1903.

II. Ausschussmitglieder.

*4. Vorsitzender: Dr. Heusner, Geh. Sanitätsrath und dirigirender Arzt in Barmen.
*5. Stellvertretender Vorsitzender: Dr. Hoffa, Geh. Medicinalrath, a. o. Professor, Director der Universitätspoliklinik für orthopädische Chirurgie, Berlin W., Meinekestr. 21.
*6. Erster Schriftführer: Dr. Joachimsthal, Professor, Berlin W., Magdeburgerstr. 36.
*7. Zweiter Schriftführer: Dr. Drehmann, Breslau.
*8. Schatzmeister: Dr. Schanz, Dresden-A., Räcknitzstr. 23.
*9. Dr. Hoeftman, Königsberg i. Pr., Hinter Tragheim 8a.

III. Beisitzer.

*10. Dr. v. Mikulicz-Radecki, Geh. Medicinalrath, o. Professor, Director der chirurgischen Universitätsklinik in Breslau.
11. „ Lorenz, Regierungsrath und Professor in Wien, Garnisonsgasse 3.

IV. Mitglieder.

*12. Dr. Aberle Rudolf Ritter v. Horstenegg, Univ.-Assistent, Wien IX, Alserstr. 32.
*13. „ Ahrens, A. E., Hamburg, Klopstockstr. 14.
*14. „ Ahrens, Ulm, Helmstr. 11.

*15. Dr. Alsberg, Adolf, Cassel.
16. „ Amson, Alfred, Wiesbaden.
17. „ Angerer, Professor, München.
*18. „ Bade, Peter, Hannover.
19. „ Bähr, Ferd., Oberarzt, Hannover, Stader Chaussee 34.
*20. „ Bardenheuer, Geh. Sanitätsrath, Professor und dirig. Arzt in Cöln.
21. „ Baumbach, Langensalza, Gotha.
*22. „ Becher, Berlin, Marburgerstr. 6.
*23. „ Becker, Adolf, Assistenzarzt an der chirurgischen Klinik, Rostock.
*24. „ van den Berg, Groningen, Holland.
*25. „ v. Bergmann, Professor und dirig. Arzt in Riga, Russland.
26. „ Bettmann, Leipzig, Dresdenerstr. 1.
*27. „ Bier, Berlin N., Johannisstr. 11.
28. „ Blencke, Magdeburg, Wilhelm-Platz 12.
*29. „ Blumenthal, Max, Berlin N.O., Landsbergerstr. 29.
*30. „ Böcker, Berlin W., Schöneberger Ufer 15.
31. „ Bögel, Hannover, Weinstr. 3.
32. „ Böger, Cöln.
33. „ Borchard, Medicinalrath und Oberarzt in Posen.
*34. „ Borchardt, Privatdocent, Berlin N., Ziegelstr. 5—9.
*35. „ Bösch, Charlottenburg, Kantstr. 9.
36. „ Boeters, Sanitätsrath und dirig. Arzt, Görlitz.
*37. „ Bourwieg, Sanitätsrath, Berlin N., Oranienburgerstr. 69.
38. „ v. Brackel, A., Libau, Russland.
*39. „ Brodnitz, Frankfurt a. M., Leerbachstr. 22.
*40. „ van Calcar, J. W., Groningen, Holland.
41. „ Caro, Hannover.
42. „ Codivilla, Professor, Bologna, Italien.
*43. „ Cohn, Maximilian, Lodz, Russland.
*44. „ Cramer, Carl, dirig. Arzt in Cöln a. Rh., Kardinalstr. 2.
*45. „ David, Max, Berlin N., Oranienburgerstr. 74.
*46. „ Deetz, Rostock.
*47. „ Dembrowski, Taddeus, Wilna, Russland.
*48. „ Depner, Wilh., Kronstadt, Siebenbürgen.
*49. „ Deschmann, Rudolf, Wien IX., Nussdorferstr. 5.
50. „ Deutschländer, Hamburg, Colonaden 46.
51. „ Dollinger, Jul., Professor, Budapest VII, Kevepescherstr. 52.
*52. „ Dreesmann, Cöln, Elisenstr. 8.
*53. „ Eckstein, Gustav, Prag, Graben 27.
*54. „ Eckstein, Hugo, Berlin W., Steglitzerstr. 10.
55. „ Ehebald, Rich., Leipzig.
*56. „ Eickenbusch, Hamm in Westfalen.
57. „ Eigenbrodt, Professor, Darmstadt, Wilhelmstr. 28.
*58. „ Engelmann, Wien I., Rathhausstr. 7.
59. „ Freiherr v. Eiselsberg, Regierungsrath, Professor in Wien.
60. „ Erasmus, Sanitätsrath, Crefeld.
61. „ Evler, Stabsarzt, Treptow a. R.

*62. Dr. Finck, Charkow, Wossnesenskaja 12, Russland.
63. „ Fischer, August, Darmstadt.
64. „ Fischer, E., I., Professor, Strassburg i. E., Küfergasse 25.
*65. „ Fopp, Berlin W., Steglitzerstr. 10.
66. „ Frank, M. H., Zwolle, Holland.
67. „ Friedrich, Professor, Greifswald.
68. „ Froelich, Professor, Nancy, Frankreich.
69. „ Garré, Geh. Medicinalrath, Professor, Königsberg i. Pr.
70. „ Gebhard, Schwerin i. M.
71. „ Geist, Emil S., Minneapolis, Amerika.
*72. „ Gersuny, Wien, Bennogasse 27.
73. „ Gerulanos, Professor, Director in Athen, Saloustr. 36.
74. „ Gillavry, Mac, Amsterdam, Holland.
*75. „ Gocht, Halle, Hedwigstr. 12.
76. „ Goebel, Ruhrort.
77. „ Gohl, Amsterdam, Holland.
78. „ Goldmann, Lodz, Russland.
79. „ Goepel, Robert, Sanitätsrath, Leipzig, Funkenburgstr. 3.
80. „ Gourdon, Professor, Bordeaux, Frankreich.
*81. „ Graetzer, Görlitz.
82. „ Grässner, Stabsarzt, Cöln.
83. „ Grosse, U., Cassel, Hohenzollernstr. 8.
84. „ Guradze, Wiesbaden, Wilhelmstr. 3.
85. „ Gutsch, L., Medicinalrath und dirig. Arzt in Karlsruhe.
*86. „ Haberern, Jonathan, Budapest.
*87. „ Habs, Magdeburg.
*88. „ Haenel, Friedrich, Hofrath und Oberarzt in Dresden, Ob. Kreuzweg 4.
*89. „ Hartung, Dresden A.
*90. „ Haudeck, Wien I., Tuchlauben 6.
*91. „ Helbing, Berlin N., Friedrichstr. 131c.
*92. „ Helferich, Geheimer Medicinalrath, Professor, Kiel.
*93. „ Henle, A., Professor, Breslau, Ohlauufer 13.
94. „ v. Herczel, Professor, Budapest.
95. „ Herz, Max, Berlin, Schumannstr. 9.
96. „ Herzstein, San Francisco, Californien.
*97. „ Heusner, Geheimer Sanitätsrath, Kreuznach.
98. „ Hirsch, Karl, Berlin W., Rankestr. 13.
99. „ Hirschberg, Max, Frankfurt a. M.
*100. „ Hirtz, Essen (Ruhr).
*101. „ v. d. Hoeven, J., Rotterdam, Holland.
*102. „ Hoffmann, Egon, Professor, Greifswald.
*103. „ Hoffmann, Ernst, Düsseldorf.
*104. „ Hoffmann, Hermann, Schweidnitz.
*105. „ Horvath, Michaël, Budapest VIII., Szentkirályi ut 6.
*106. „ v. Hovorka, Oskar, Wien, Weihburggasse 4.
*107. „ Hübscher, Docent, Basel, Schweiz.
*108. „ Hufschmidt, Gleiwitz.

*109. Dr. Jäckh, Alexander, Cassel.
*110. „ Immelmann, Berlin W., Lützowstr. 92.
*111. „ Joseph, Jacques, Berlin S.O., Brückenstr. 7.
*112. „ Jungengel, Oberarzt, Bamberg.
113. „ Kann, Oeynhausen.
*114. „ Karch, Max, Aachen.
115. „ Kehr, Professor, Halberstadt, Leidenweg 25/26.
*116. „ Keppler, Carl R., New York, 24 West. 5956. St.N.A.U.St.
117. „ Kirsch, Magdeburg, Breiteweg.
118. „ Kissinger, Phil., Königshütte, O.S.
119. „ Klokow, Robert, Königsberg i. Pr., Altstädt. Langgasse 80/81.
*120. „ Klostermann, Gelsenkirchen.
*121. „ Koch, Carl, Nürnberg.
*122. „ Kofmann, Salomon, Odessa, Russland.
*123. „ Koehler, Paul, Zwickau.
*124. „ Kolaczek, Professor, Breslau.
*125. „ Kölliker, Professor, Leipzig.
*126. „ Kopits, Eugen, Budapest VII, Kazinczy ut 2.
127. „ Korteweg, J., Professor, Leiden, Holland.
*128. „ Krahn, Landsberg a. W.
*129. „ Kreglinger, Koblenz, Mainzerstr. 39a.
*130. „ Kronacher, Berth., Nürnberg, Frauenthorgraben 61.
131. „ Krukenberg, H., dirig. Arzt in Liegnitz.
*132. „ Kuh, Rudolf, Prag.
*133. „ Kuehler, Kreuznach.
*134. „ Kümmell, dirig. Arzt in Hamburg—Eppendorf.
135. „ Kuznitzky, Breslau.
*136. „ Lange, B., Strassburg i. E.
*137. „ Lange, Fritz, Professor, München, Luisenstr. 17.
*138. „ Legal, Breslau.
*139. „ Lengemann, Bremen, Am Wall 163.
140. „ Lesser, Freiherr v., Privatdocent, Leipzig.
*141. „ Lilienfeld, Alfred, Leipzig, Elsterstr. 6.
142. „ Longard, C., Aachen, Kaiserplatz 11.
143. „ Lubinus, Kiel.
*144. „ Ludloff, Privatdocent, Breslau, Maxstr. 22.
145. „ Lüning, A., Privatdocent, Zürich, Schweiz.
146. „ Maass, Hugo, Berlin W., Potsdamerstr. 61.
*147. „ Machol, Alfred, Assistenzarzt, Breslau, Thiergartenstr. 66/68.
148. „ Mainzer, Max, Frankfurt a. M., Neckarstr. 5.
149. „ v. Mangold, Dresden.
150. „ Mayer, E., Cöln a. Rh., Hansaring 78.
*151. „ Meissner, P., Aue i. Erzgeb.
152. „ Mencière, Louis, Reims, 72 rue Libergier, Frankreich.
*153. „ Möhring, P., Cassel.
*154. „ Mosberg, Bielefeld.
155. „ Moser, Ernst, Zittau, Reichstr. 29.

156. Dr. Müller, E., Professor, Stuttgart, Kronenstr. 47.
*157. „ Muskat, Gustav, Berlin W., Potsdamerstr. 16.
*158. „ Narath, Professor, Utrecht, Holland.
*159. „ Neuber, Geheimer Sanitätsrath, Kiel.
160. „ Neumann, Danzig, Holzmarkt 15/16.
*161. „ Neumann, Alfred, Director des Krankenhauses am Friedrichshain Berlin.
162. „ Oberth, Julius, Primärarzt, Schässburg, Siebenbürgen.
163. „ Oidtmann, A., Amsterdam, Holland.
*164. „ Opitz, Stettin, Friedrich Karlstr. 34.
*165. „ Otterbeck, dirigirender Arzt, Duisburg, Krankenhaus Bethesda.
*166. „ Paradies, Berlin W., Bayreutherstr. 2.
167. „ Partsch, Karl, Professor, Breslau, Gartenstr. 108.
*168. „ Pels-Leusden, Privatdocent, Berlin N.W., Invalidenstr. 90.
169. „ Perl, J., Berlin S.W., Wilhelmstr. 30.
170. „ Permau, Stockholm.
*171. „ Perthes, Professor, Leipzig.
*172. „ Perlis, Ignaz, Lodz, Russland.
173. „ Petersen, Ferd., Professor, Kiel, Forstweg 30.
*174. „ Pfeiffer, Berlin N.W., Am Cirkus 9.
175. „ Pilling, Sanitätsrath, Aue i. Erzgeb.
176. „ Pimentel, M. Henriques, Amsterdam, Holland.
177. „ Preiser, Hamburg, Colonaden 5.
*178. „ Radike, Berlin W., Rankestr. 36.
*179. „ Reiner, Wien, Frankgasse 1.
*180. „ Rehn, Professor und dirig. Arzt in Frankfurt a. M.
181. „ Renssen, W., Arnheim, Holland.
182. „ v. Reyher, Geh. Medicinalrath, Professor, Dresden.
*183. „ Riedinger, J., Privatdocent, Würzburg.
184. „ Ritschl, Professor, Freiburg i. B.
185. „ Rosenfeld, Leonh., Nürnberg, Königstr. 45.
186. „ Roskoschny, Friedr., Wien I, Mariannengasse 15.
*187. „ Roth, Lübeck.
*188. „ Samter, Professor und dirig. Arzt in Königsberg.
*189. „ Sattler, Bremen.
190. „ Schlee, Braunschweig, Kaiser Wilhelmstr. 85.
*191. „ Schlesinger, Berlin N.W., Schiffbauerdamm 6.
*192. „ Schoenacker, J., Gravenhage, Holland.
193. „ Schulthess, W., Privatdocent, Zürich, Schweiz.
*194. „ Schultze, Ferd., dirig. Arzt in Duisburg.
*195. „ Selberg, Berlin, Flensburgerstr. 27.
196. „ Sobolewski, Königsberg i. Pr., Vorder Rossgarten 61.
197. „ Sonnenburg, Geh. Medicinalrath, Professor, Berlin W., Hitzigstr. 3.
*198. „ Spitzy, Graz, Glacis 15, Steiermark.
*199. „ Stabel, H., Oberarzt am Krankenhaus Gross-Lichterfelde, Berlin W., Schöneberger Ufer 14.
200. „ Staffel, Wiesbaden.

*201. Dr. Stein, Gustav, Hamburg.
*202. „ Steinauer, Charlottenburg, Kantstr. 9.
203. „ Stempel, Breslau.
204. „ Stölzner, Stabsarzt, Dresden.
205. „ Taschiro, Tokio, Japan.
206. „ Tausch, Franz, München, Kaulbachstr. 9a.
207. „ Temnink, Ch., Ludwigshafen, Baden.
208. „ Thilo, O., Riga, Romanowstr. 13.
209. „ Tietze, Professor, Breslau.
210. „ Tilanus, Docent, Amsterdam, Holland.
211. „ Tillmann, Professor und Oberarzt in Greifswald.
*212. „ Timmer, Amsterdam, Holland.
213. „ Trendelenburg, Geh. Medicinalrath, Professor, Leipzig.
*214. „ de Vlieger, M., Almelo, Schweden.
215. „ Vogel, Privatdocent, Bonn.
216. „ Vulpius, Professor, Heidelberg.
217. „ Wagner, Karl, Teplitz-Schönau.
218. „ Waldau, Waren i. M.
*219. „ Weigert, Stettin, Falkenwalderstr. 1.
220. „ Werkhoff, August, Münster i. W.
*221. „ Werndorf, Robert, Wien, Kaiser Josephstr. 32.
*222. „ Wiesinger, Oberarzt, Hamburg.
223. „ Wilke, Ernst, Stuttgart.
224. „ Winckler, Victor, Primärarzt, Breslau II, Gartenstr. 71.
225. „ Winternitz, Arnold M., Oberarzt, Budapest, Stephanie-Kinderspital.
*226. „ Wittek, Graz, Steiermark.
227. „ Witzel, Professor, Bonn.
*228. „ Wolffenstein, E., Berlin, Petersburgerstr. 91.
229. „ Woerner, dirig. Arzt in Schwäb.-Gmünd.
230. „ Wullstein, Privatdocent, Halle a. S.
*231. „ Zeller, Oskar, Berlin N.W., Altonaerstr. 17.
232. „ v. Zoege-Manteuffel, Staatsrath, Professor, Dorpat, Wallgraben 18, Russland.
*233. „ Zuelzer, Potsdam, Schlossstr. 9.

I.

Protokolle, Discussionen

und

kleinere Mittheilungen.

III. Congress der Deutschen Gesellschaft für orthopädische Chirurgie am 5. April 1904, Vormittags 9 Uhr, zu Berlin im Langenbeckhause.

Mit 6 in den Text gedruckten Abbildungen.

Vorsitzender Herr Heusner-Barmen: Es gereicht mir zu einer besonderen Freude, dass ich den III. Congress unserer orthopädischen Gesellschaft in den schönen Räumen des Langenbeckhauses eröffnen kann. Mit bekannter Liberalität hatte uns Seine Excellenz, Herr Geheimrath von Bergmann, auch für diesen Congress die Räume in der Klinik zur Verfügung gestellt. Indess, unsere stets wachsende Anzahl, die Engigkeit, die sich bereits im vorigen Jahre bemerkbar gemacht hatte, veranlasste uns, an den Vorstand des deutschen Chirurgenvereins heranzutreten mit der Bitte, uns das Langenbeckhaus zu unseren Verhandlungen zu überlassen. Mit Hintansetzung seiner eigenen Bequemlichkeiten und Rechte ist der Vorstand diesem Wunsche entgegengekommen, und ich spreche ihm hier in unserer aller Namen dafür den herzlichsten Dank aus.

Meine Herren! Erst später als in anderen Ländern und unter schweren Bedenken hat sich bei uns die Orthopädie von ihrem Mutterboden, der Chirurgie, losgerungen. In Nordamerika z. B. besteht eine orthopädische Gesellschaft bereits seit 16 oder 17 Jahren, die sich eines grossen Ansehens erfreut. Es sind dort an allen Universitäten auch Abtheilungen eingerichtet für die Orthopädie, und es gibt keine grössere Stadt, in der nicht specielle Spitäler für die Orthopädie vorhanden sind. Allein wir haben in der kurzen Zeit unseres Bestehens die amerikanische Gesellschaft bereits überholt. Die letztere hatte vor 2 Jahren nach ihrem Berichte eine Mitgliederzahl von 60; unsere Mitgliederzahl ist heute schon über 200 gestiegen, und ich zweifle nicht, dass auf die Dauer die meisten Theilnehmer des Chirurgischen Congresses Gelegenheit nehmen werden, auch in unserem Verein Mitglied zu werden.

Wir dürfen nun nie vergessen, meine Herren, dass wir hervorgegangen sind aus der Chirurgischen Gesellschaft. Wenn wir später uns abgetheilt haben, so ist das um so besser für uns gewesen. Wir haben etwas von der Kraft und dem Ansehen der Deutschen Gesellschaft für Chirurgie mit auf den Weg bekommen, und wir werden uns zweifellos um desto rascher entwickeln.

Wir dürfen nie vergessen, dass in dem Congress der Deutschen Gesellschaft für Chirurgie die Heroen auf beiden Gebieten, die Dieffenbach, Hüter, Volkmann, Nicoladoni und andere, denen wir unauslöschlichen Dank schuldig sind, gelebt und geschafft haben. Hier ist der Boden, auf dem unsere Ehrenmitglieder ihre Lorbeeren errungen haben, auf dem sie gewirkt haben und auf dem sie noch wirken.

Meine beiden Vorgänger haben auf den vorigen Congressen hervorgehoben, dass es nothwendig und zweckmässig ist, wenn die jungen Aerzte, die sich der Orthopädie widmen wollen, sich auch die nöthigen technischen Kenntnisse er-

werben, dass sie mit der Herstellung der Verbände sich befassen, dass sie auch den schwierigen Schienenhülsenapparat herstellen lernen. Meine Herren, wir sind dem Erfinder dieses genialen Apparates zu Dank verpflichtet; allein wir missbilligen es, wenn eine vorlaute Agitation in diesen Dingen den Gipfel der Orthopädie, das Allheilmittel, einer urtheilslosen Menge anpreist. Für uns in Deutschland ist es etwas entmutigend, dass entsprechend den Fortschritten unserer Wissenschaft die Gesetzgebung den jungen Medicinern immer neue Forderungen in ihren Examina und in ihren Studien auflegt, während andererseits jedem Unberufenen die Praxis fast vollkommen freigegeben ist. Um so freudiger begrüssen wir es, wenn es durch einzelne Ideen und Methoden gelingt, Gebiete, die seither hoffnungslos der Apparatotherapie und dem Techniker verfallen zu sein schienen, der Chirurgie und dem Arzte zurückzuerobern. Die grössten derartigen Errungenschaften der letzten Jahre sind bekanntlich die Einrenkung der angeborenen Hüftluxation und die Sehnentransplantation.

Meine Herren! Wir haben das Glück gehabt, dass wir im vergangenen Jahre keine Verluste unter unseren Mitgliedern zu beklagen haben. Um so freudiger wollen wir nochmals derjenigen beiden edlen Verstorbenen gedenken, mit deren Namen die erwähnten Entdeckungen auf so innige Weise verbunden sind, nämlich Schede's und Nicoladoni's; Schede's, der mit nimmer rastender Energie und Schaffensfreudigkeit beide Gebiete mit so bedeutenden und bleibenden Arbeiten bereichert hat, und Nicoladoni's, dessen schöpferisches Wesen und tiefes Gemüth ihn befähigten, die schwierigsten Probleme Jahre lang im Geiste zu wälzen und dann neuen und überraschenden Lösungen entgegenzuführen, in dessen idealer Natur das höchste chirurgische und orthopädische Wissen und Können, die hervorragendsten Leistungen mit der edelsten Bescheidenheit gepaart waren. Meine Herren, ich wünsche Ihnen, dass aus Ihren Reihen noch viele Schedes und Nicoladonis hervorgehen mögen. Möge ein Hauch ihres Geistes und eine Erinnerung an diese beiden edlen Heimgegangenen sich wie ein Faden durch unsere Verhandlungen ziehen; dann werden dieselben auch in diesem Jahre den Mitgliedern zum Nutzen und unserer Gesellschaft zur Ehre gereichen.

Ich möchte noch mittheilen, dass Fräulein Nicoladoni die vortreffliche und grossartige Sammlung von Präparaten skoliotischer Wirbelsäulen dem Langenbeckhause und der Deutschen Gesellschaft für Chirurgie zum Geschenk gemacht hat. Der Dank dafür wird ihr morgen von berufener Seite ausgesprochen werden.

Ferner habe ich mitzutheilen, dass gelegentlich des im nächsten Jahre tagenden Congresses der Gesellschaft für Orthopädie und für Chirurgie beabsichtigt ist, eine Ausstellung von Röntgenphotographien und allen auf das Röntgenfach bezüglichen Angelegenheiten hier zu veranstalten. Herr Professor Eberlein theilt mir mit, dass die Röntgenvereinigung sich die Ehre gibt, die Mitglieder des III. Congresses der Deutschen Gesellschaft für orthopädische Chirurgie zu dem Röntgencongress Ostern 1905 einzuladen und um eine recht zahlreiche Betheiligung bittet.

Ich bitte Herrn Dr. Immelmann, der sich für diese Angelegenheit besonders interessirt und im Vorstande dieser Gesellschaft ist, uns nähere Mittheilungen über die Angelegenheit zu machen.

Herr Immelmann-Berlin: Meine Herren! Die Röntgenvereinigung zu Berlin gibt sich die Ehre, Sie zu dem im nächsten Jahre stattfindenden Röntgencongress zu Ehren der 10jährigen Wiederkehr der Entdeckung der Röntgenstrahlen ergebenst einzuladen. Sie haben vielleicht schon aus der medicinischen Fachpresse gehört, dass Herr Geheimrath Röntgen sein Erscheinen als Ehrengast zugesagt hat. Der Congress selbst findet unter dem Ehrenvorsitz Seiner Excellenz von Bergmann statt, und in den Einladungen, welche draussen liegen und die zu nehmen wir Sie bitten, lesen Sie, dass wir einen Ausschuss zusammengestellt haben, zu dem ausschliesslich Berliner Herren gehören. Wir haben dies aus zwei Gründen gethan, einmal, um die Herren möglichst in der Nähe, und zweitens, um eine Möglichkeit der Begrenzung der Wahl der Ausschussmitglieder zu haben.

Es ergeht nun die Bitte an Sie, als Mitglieder der Deutschen Gesellschaft für Orthopädie — da ja doch gerade die Orthopädie den grössten Vortheil aus der Entdeckung der Röntgenstrahlen gezogen hat — diesem Congress Ihr Interesse entgegenzubringen.

Aus dem Programm sei hier erwähnt, dass geplant ist, eine Ehrensitzung am ersten Tage und zwar im Anschluss an den Chirurgencongress zu halten, dann zwei Hauptsitzungen physikalisch-technischer und medicinischer Natur.

Ich schliesse meine Einladung mit der nochmaligen Bitte, dem Congress Ihr Interesse entgegenzubringen.

Vorsitzender: Es wäre dann der Kassenbericht entgegenzunehmen. Es wird das heute Nachmittag geschehen. Ich bitte aber schon jetzt, zwei Herren als Revisoren wählen zu wollen, und bitte Herrn Schulze-Duisburg und Herrn Professor Bardenheuer-Köln, dieses Amt zu übernehmen.

Ferner bitte ich Herrn Dr. Joachimsthal, unsere neu aufgenommenen Mitglieder zu verlesen.

Herr Joachimsthal-Berlin: Wir haben in der Ausschusssitzung 50 neue Mitglieder aufgenommen, deren Namen ich mir erlauben werde, Ihnen zu verlesen:

1. Dr. Ahrens-Ulm,
2. Privatdocent Dr. Pels-Leusden-Berlin,
3. Privatdocent Dr. C. Vogel-Bonn,
4. Dr. Immelmann-Berlin,
5. Dr. Kissinger-Königshütte O.-S.,
6. Dr. E. Wolffenstein-Berlin,
7. Dr. Ernst Moser-Zittau i. S.,
8. Dr. Werndorf-Wien,
9. Privatdocent Dr. Hübscher-Basel,
10. Dr. Alfred Lilienfeld-Leipzig,
11. Dr. C. Longard-Aachen,
12. Dr. v. Hovorka-Wien,
13. Prof. Dr. Narath-Utrecht,
14. Dr. J. Shoemaker-Gravenhage,

15. Sanitätsrath Dr. Erasmus-Krefeld,
16. Dr. August Fischer-Darmstadt,
17. Dr. Gersuny-Wien,
18. Dr. Hermann Hoffmann-Schweidnitz,
19. Prof. Dr. E. v. Herczel-Budapest,
20. Prof. Dr. Kolaczek-Breslau,
21. Geh. Medicinalrath Prof. Dr. Helferich-Kiel,
22. Dr. Bögel-Hannover,
23. Dr. Selberg-Berlin,
24. Geh. Sanitätsrath Dr. Heusner-Kreuznach,
25. Dr. Arnold M. Winternitz-Budapest,
26. Privatdocent Dr. Jonathan v. Haberern-Budapest,
27. Dr. Emil S. Geist-Minneapolis,
28. Dr. Salomon Kofman-Odessa,
29. Dr. Klostermann-Gelsenkirchen,
30. Prof. Dr. O. Witzel-Bonn,
31. Geh. Medicinalrath Prof. Dr. Sonnenburg-Berlin,
32. Dr. Stempel-Breslau,
33. Dr. Victor Winkler-Breslau,
34. Privatdocent Dr. Timmer-Amsterdam,
35. M. Henriques Pimentel-Amsterdam,
36. M. de Vligo-Almels,
37. J. v. d. Hoeven-Rotterdam,
38. Dr. D. Mac Givray-Amsterdam,
39. Dr. N. H. Frank-Zwolle,
40. Dr. U. Grosse-Kassel,
41. Dr. Alexander Jäckh-Kassel,
42. Dr. Habs-Magdeburg,
43. Dr. Rudolf Kuh-Prag,
44. Dr. Taddäus Dombowski-Wilna,
45. Dr. Lengemann-Bremen,
46. Prof. Dr. Tietze-Breslau,
47. Dr. Hufschmied-Gleiwitz,
48. Dr. Legal-Breslau,
49. Dr. A. Oedtmann-Amsterdam,
50. Prof. Dr. Friedrich-Greifswald.

Hauptthema: Die Pathologie und Therapie der Gelenkcontracturen.

Referenten: Herr v. Mikulicz-Breslau: Zur Pathologie der Gelenkcontracturen[1]),
Herr Ludloff-Breslau: Zur Pathogenese und Therapie der Kniegelenkscontracturen[2]),
Herr Gocht-Halle: Die Pathologie und Therapie der Gelenkcontracturen[3]).

[1]) S. Grössere Vorträge S. 1. [2]) S. Grössere Vorträge S. 239.
[3]) S. Grössere Vorträge S. 11.

Vorsitzender: Meine Herren! Ehe wir weiter gehen, möchte ich denjenigen Herren, welche sich der grossen Mühe unterzogen haben, uns diese interessanten und eingehenden Vorträge über unser Hauptthema zu halten, den Dank der Versammlung aussprechen. Es ist ja selbstverständlich, dass diesen Herren die Zeit, die uns so knapp zu Gebote steht, nicht beschnitten werden durfte. Ich muss aber daran erinnern, dass, wenn wir irgend fertig werden wollen, es nothwendig ist, dass alle die nachfolgenden Herren nicht über die zugemessene Zeit hinausgehen, muss vielmehr bitten, sich möglichst kurz zu fassen.

Ich habe noch zu erwähnen, dass, um unsere Verhandlungen für das Publikum zu veröffentlichen, wir in ähnlicher Weise vorgegangen sind, wie auf dem Chirurgencongress. Wir haben zwei Herren, die Herren Drehmann und Helbing gebeten, ganz kurz zu referiren und diese Referate einer Anzahl politischer Zeitschriften zur Verfügung zu stellen. Selbstverständlich sind anderweitige Berichterstatter politischer Zeitschriften nicht zugelassen.

Herr Hoffa-Berlin: Zur Mobilisirung versteifter Gelenke.

Meine Herren! Ich will mit einem guten Beispiel vorangehen und mich recht kurz fassen.

Ich möchte Ihnen in Kürze über einige Erfahrungen Mittheilung machen, die sich auf die Mobilisirung versteifter Gelenke beziehen. Das ist eines der schwierigsten Probleme der orthopädischen Chirurgie.

Ich habe hierbei Gelenke im Auge, die theils durch fibröse, theils durch knöcherne Verwachsungen vollständig ihrer Function beraubt sind. Ob es sich in dem einzelnen Falle um eine rein fibröse Verwachsung oder in anderen Fällen um knöcherne Verwachsungen handelt, darüber gibt uns am besten das Röntgenbild Aufschluss.

Es ist von vornherein zu betonen, dass wir bei der Schwierigkeit des Problems allen denjenigen Patienten, die mit versteiften, aber gut functionirenden Extremitäten zu uns kommen und die Frage an uns richten, ob wir diese versteiften Gelenke mobilisiren wollen, den Rath geben, die Gelenke in Ruhe zu lassen. Wenn z. B. jemand mit einem steifen Kniegelenk eine gute Function hat, so werden wir ihm nicht rathen, sich das Knie beweglich machen zu lassen, da die Chancen nicht sehr bedeutende sind. Besser sind die Chancen für die obere Extremität. Ein Ellenbogengelenk z. B. können wir schon eher in Angriff nehmen, weil hier die Resultate, wenigstens meiner Erfahrung nach, bessere sind.

Anders ist es mit den Gelenken, die versteift sind in unbrauchbarer Stellung, also wenn z. B. am Knie eine starke Flexionsstellung besteht oder am Vorderarm eine Hemmung der Pronation oder Supination.

Wir wollen einmal als Beispiel ein versteiftes Kniegelenk nehmen und zwar mit einer gonorrhoischen Versteifung, wie sie ja heutzutage so häufig sind. In einem solchen Falle handelt es sich um rein fibröse Verwachsungen; hier können wir, wie auch Herr Kollege Ludloff schon hervorgehoben hat, den Patienten recht gut helfen und können ihnen die Gelenke wieder, bis zum rechten Winkel wenigstens, beweglich machen. Die Mittel, die wir dazu anwenden, sind die vorhin geschilderten: Heissluftbehandlung, Massage und Gymnastik. Dazu kommt nun aber neuerdings noch ein aus-

gezeichnetes Mittel, das Sie vielleicht auch probirt haben, das sind die Thiosinamininjectionen, die ausserordentlich günstig auf Narbengewebe einwirken und in der Dosis von 1 ccm einer 10%igen Lösung injicirt dazu beitragen, das fibrös degenerirte Gewebe zu lockern, so dass nachher die Redressionen leichter vor sich gehen. Also wir verwenden Heissluftbehandlung, Massage und Gymnastik und alle 1—2 Tage Thiosinamininjektionen.

Hat man nun einmal eine leichte Beweglichkeit erzielt, ist das Gelenk lockerer geworden, so muss man versuchen, auf irgend eine Weise die Beweglichkeit zu vergrössern. Nun, in dieser Beziehung ist bisher immer nur die Rede davon gewesen, gebeugte Kniee gerade zu machen. Das ist keine so grosse Kunst. Da haben wir alle möglichen Massnahmen zur Hand, namentlich die Redression mit Heftpflaster, mit Gummizügen u. s. w. Viel schwieriger ist es aber, ein gestrecktes Knie in Beugestellung überzuführen. Dazu muss man schon eine gute Handhabe am Oberschenkel und am Unterschenkel haben. Ich habe das in der letzten Zeit mit Erfolg in der Weise versucht, dass ich hinten an einer Oberschenkelhülse aus Leder (Demonstration) eine Feder, einen starken Hebel anbringe. Ich kann nun gegen diesen Hebel hier mit Gummizügen nach und nach den Unterschenkel heranziehen und kann so bewirken, dass allmählich das Kniegelenk in Beugestellung übergeht. Ist nun einmal eine leichte Beugestellung eingeleitet, so kann diese verstärkt werden dadurch, dass wir, wie Sie das hier an einem anderen Apparate sehen, stark wirkende Spiralzüge anbringen, welche stets im Sinne der Beugung weiter wirken.

So können wir also durch Combination der Heissluft- und Massagebehandlung mit den Thiosinamininjectionen, sowie durch Anlegung geeigneter Redressionsapparate den Patienten helfen.

Vermeiden müssen wir meinen Erfahrungen nach brüske Bewegungen in der Narkose. Man ist ja sehr leicht geneigt, einmal dem Patienten nachzuhelfen, zu narkotisiren und dann etwas weiter zu redressiren. Das führt im allgemeinen nicht oder nur viel langsamer zum Ziel, denn durch die Narkose, durch das Brisement, wird immer ein neuer Bluterguss gesetzt, die Patienten haben nachher sehr grosse Schmerzen, das wissen Sie ja alle, und man kommt nicht weiter. Viel besser ist es, langsamer vorzugehen, und das thun wir nun in der Weise, dass wir den Patienten auf einen Tisch setzen, so dass die Tischkante in die Kniekehle kommt und nun mit einer Gummibinde den Unterschenkel langsam gegen den Oberschenkel heran, d. h. abwärts ziehen, indem wir einfach eine Gummibinde um die Tischbeine und das Glied herumführen. Die Binde lassen wir eine Zeit lang liegen und kommen so in 6 oder 8 Wochen vielleicht dazu, ein gonorrhoisches Gelenk wieder beweglich zu machen, wenn nach den pathologisch-anatomischen Verhältnissen eine Mobilisirung noch möglich ist.

Ist die Verwachsung so fest, dass wir auf orthopädischem Wege nicht zum Ziele kommen, so bleibt uns noch die operative Mobilisirung. Hier haben wir zunächst einmal die Operationen an den Weichtheilen zu erwähnen. Da möchte ich noch ganz besonders für die gonorrhoischen Gelenke hervorheben, dass, wie Kollege Ludloff gezeigt hat, einmal hier die Fixation zu Stande kommt durch die Knochenusur, zweitens aber spielt hier eine ausser-

ordentlich grosse Rolle das Fettgewebe, das unterhalb der Patella liegt. Dieses Fettgewebe gerät durch die gonorrhoische Entzündung in eine fibröse Wucherung, es bildet sich ein derber, fester Klumpen, der nun rein mechanisch eine Beweglichkeit des Gelenkes ausschliesst. In diesem Falle kann man sehr gute Resultate erzielen, wenn man das Kniegelenk eröffnet, dieses ganze Fettgewebe exstirpirt und nun in der Narkose leichte Bewegungen macht; dann kann man erreichen, dass die Gelenke wieder beweglich werden. Ich habe bis jetzt 3 Fälle von vollständiger Kniegelenksversteifung so weit geheilt, dass sie ohne jede Mühe die Kniee mindestens bis zum rechten Winkel beugen können, und diese Gelenke sind auch schmerzlos.

Gelingt es nicht, auf diese einfache Weise die Heilung herbeizuführen, so haben wir noch andere Hilfsmittel zur Verfügung. Es besteht nämlich immer die Gefahr, dass in den Gelenken wieder eine Ankylose entsteht, ein Recidiv. Man hat nun vielfach Versuche gemacht, den Eintritt dieses Recidivs zu verhüten. Wir wissen alle, dass zunächst von Kollege v. Chlumski in Krakau empfohlen worden ist, Magnesiumplatten in die Gelenke einzulegen. Das Magnesium wird im Laufe der Zeit resorbirt und verhütet, während es im Gelenk liegt, die Verwachsung der Gelenkenden. Diese Chlumski'schen Versuche habe ich vielfach nachgeprüft. Ich bin aber im allgemeinen wieder davon abgekommen. Gute Resultate erreicht man gelegentlich am Ellenbogengelenk, weil man da nur wenig Magnesium einzulegen braucht. Am Kniegelenk aber muss man grössere Platten nehmen, und trotzdem jetzt die Fabrication dieser Magnesiumplatten eine bessere geworden ist, bin ich doch davon abgekommen, weil diese Platten zu langsam resorbirt werden. Man bekommt gewöhnlich eine primäre Heilung, dann aber bildet sich eine Fistel, und, während nun das Magnesium resorbirt wird, entwickelt sich Wasserstoff, und es kommt beständig zur Absonderung von Gasblasen aus der Fistel. Schliesslich ist, wenn das Magnesium resorbirt ist, das Gelenk auch wieder verwachsen, weil man an dem Gelenk selbst nicht manipuliren kann.

Das ist also keine so sehr zu empfehlende Methode. Dagegen habe ich ein recht gutes Resultat erreicht durch die Helferich'sche Methode, die darin besteht, zwischen die mobilisirten Gelenkenden Lappen einzulegen, entweder Fascienlappen oder Hautlappen. So z. B wird. bei steifem Kniegelenk die Patella losgelöst, ein Lappen aus dem Tensor fasciae oder der Fascia lata genommen und nach der Innenseite umgelegt; am Ellenbogengelenk wird ein Theil des Triceps oder ein Theil des Biceps genommen, zwischen die resecirten Gelenkenden hineingelegt und an der anderen Seite festgenäht. Ebenso kann man am Hüftgelenk vorgehen und an den Kiefergelenken. Wenn man aseptisch operirt, so heilen die Lappen ein, und ich glaube, das ist die beste Methode, die uns zu Gebote steht, um diese Gelenke vor Wiederverwachsung zu schützen.

Schliesslich muss ich noch die Meisselresection erwähnen, die auch gelegentlich gute Resultate gibt. Meisselresectionen können wir am Kiefergelenke vornehmen bei vollständiger Verwachsung des Unterkiefers — ich werde Ihnen nachher einen solchen Fall zeigen — oder aber wir machen die Meisselresectionen an der Schulter. Diese Operationen, die Meisselresectionen an der Schulter, sind meiner Ansicht nach die schwierigsten Operationen und erfordern

die beste Technik; indessen habe ich auch in einem Falle von vollständig knöcherner Ankylose des Schultergelenkes, bei Verwachsung nach einer Fractur, durch Resection des Kopfes und Aushöhlung der Gelenkpfanne der Scapula ein vollständig brauchbares Gelenk erzielt, so dass der Arm allseitig beweglich ist und der Patient ihn wieder in der früheren Weise benützen kann. Es handelte sich um einen Ingenieur.

An der Hüfte ist die Meisselresection bei Anklyose der von Lorenz empfohlenenen pelvitrochanteren Osteotomie vorzuziehen. Lorenz hatte ja bekanntlich die pelvitrochantere Osteotomie vorgeschlagen in der Absicht eine Pseudarthrose zu erzielen. Das ist aber eine sehr schwierige Sache; gewöhnlich tritt wieder eine Verwachsung ein. Es ist besser, die Meisselresection nach Volkmann zu machen, ein ordentliches Stück des Schenkelhalses wegzunehmen, eine neue Pfanne zu graben und den Stumpf des Oberschenkels in die Pfanne hineinzustellen, um dann durch passende Nachbehandlung ein bewegliches Gelenk zu erzielen.

Wie gesagt, sind die Resultate, die wir bisher erreicht haben, nicht sehr glänzende, aber es ist zu erwarten, dass bei weiterem Fortschreiten auch nach dieser Richtung hin die orthopädische Chirurgie noch bessere Erfolge erzielen wird. (Demonstration von Patienten.)

Ich zeige Ihnen hier ein junges Mädchen, das nach einer postscarlatinösen Entzündung eine knöcherne Ellenbogengelenksankylose zurückbehalten hat. Hier habe ich nun eine Meisselresection gemacht, einen Lappen vom Triceps abgelöst, habe ihn umgeschlagen und zwischen die Gelenkenden hineingelegt und eine Heilung per primam intentionem mit guter Beweglichkeit erzielt. Hier sind die Röntgenbilder, die vor und nach der Operation aufgenommen worden sind. Die Operation ist erst vor 6 Wochen gemacht worden.

Hier haben wir einen Patienten, bei dem ich das Kniegelenk zu mobilisiren versucht habe — es handelte sich um eine gonorrhoische Kniegelenksankylose —, bei dem ich auch einen Muskellappen abgelöst, unter die Patella hinuntergelegt und aussen angenäht habe. Es war eine vollständig feste fibröse Verwachsung vorhanden, man kann also mit dem Resultat, das Sie hier sehen, zufrieden sein. Die Operation ist gleichfalls erst vor 6 Wochen ausgeführt worden. Es steht daher zu erwarten, dass der Erfolg noch besser wird. — Ich stelle den Patienten nicht vor als Renommirfall, sondern nur, um zu zeigen, was wir in solchen Fällen leisten können.

Dies hier ist ein Mädchen, das wiederum nach Scharlach eine Kniegelenksankylose bekommen hat. Ich habe das Kniegelenk eröffnet, das fibrös verdickte Kapselgewebe exstirpirt sowie den stark gewucherten Fettklumpen, der hier zwischen den Gelenkenden lag, und habe dann die Verwachsungen in der Narkose gedehnt. Wie Sie sehen, geht hier die Beugung schon besser. Das Kind ist erst vor 4 Wochen operirt worden.

Dieser Patient hatte auch eine gonorrhoische Kniegelenksankylose; ich habe hier ebenfalls das gewucherte Fettgewebe exstirpirt. Die Beweglichkeit ist schon sehr gut.

Der Fall von Kieferankylose hat mich leider im Stiche gelassen; ich hatte dabei ein äusserst günstiges Resultat erzielt. Es handelte sich um eine Patientin, die vor 11 Jahren bei einem Selbstmordversuch sich versehentlich in

das linke Kiefergelenk geschossen hatte. Die Kugel war auf der anderen Seite wieder herausgegangen, und es war eine doppelseitige Kieferankylose zurückgeblieben. Die Patientin konnte die Zahnreihen nur 2 mm weit öffnen. Ich habe auf beiden Seiten die Meisselresection gemacht, die Gelenkfortsätze weggenommen, die Schädelbasis ausgehöhlt mit dem Resultat, dass die Patientin jetzt — 4 Wochen nach der Operation — den Mund so weit öffnen kann, dass die Entfernung der Zahnreihen 3 cm beträgt.

Herr Werndorff-Wien: Ueber die Entstehung und Behandlung der coxitischen Contracturen[1]).

Herr Drehmann-Breslau: Ueber Gelenkentzündungen im Säuglingsalter und ihre ätiologischen Beziehungen zu späteren Deformitäten[2]).

Herr Reiner-Wien: Einiges über Functionsstörung nach Extensorlähmung und über Indication zur Transplantation an der unteren Extremität[3]).

Herr Haudek-Wien: Zur Behandlung der entzündlichen Gelenkcontracturen[4]).

Herr Finck-Charkow: Zur Technik der Etappengipsverbände[5]).

Herr Becher-Berlin: Vorführung eines Modells zur Demonstration der functionellen Ausgleichung der Hüftgelenkscontracturen.

Meine Herren! Ich möchte Ihnen hier ein Modell demonstriren, das die Stellung, die Becken und Wirbelsäule bei den verschiedensten Contracturstellungen des Hüftgelenks einnehmen, falls das betreffende Bein functionell beansprucht wird, vor Augen führen soll. Es hat sich gezeigt, dass das Verständniss dieser Stellungsänderungen vielfach auf Schwierigkeiten stösst; diesem Uebelstande soll das Modell abhelfen.

Es besteht aus einem knöchernen Becken mit Oberschenkeln und einem Theil der Wirbel. Um die Beweglichkeit letzterer zu erzielen, habe ich sie auf eine Spiralfeder aus Draht aufgezogen. Die Oberschenkel sind durch Kugelgelenke mit dem Becken verbunden, die sich durch Flügelschrauben in beliebiger Lage fixiren lassen. Der eine Oberschenkel ist durch eine Querstange mit Klemmschraube in normaler Stellung festzustellen.

Zum Gebrauch stellt man das Gelenk des freien Oberschenkels in die gewünschte Contracturstellung, löst die Flügelschraube des anderen fixirten und stellt nun beide Schenkel parallel. Das Modell zeigt dann Hoch- oder Tiefstand der betreffenden Hüfte, je nach Adductions- oder Abductionsstellung, sowie Skoliose nach der gesunden oder kranken Seite hin, wie Lordosirung bei Flexion.

---

[1]) S. Grössere Vorträge S. 60.
[2]) S. Grössere Vorträge S. 40.
[3]) S. Grössere Vorträge S. 219.
[4]) S. Grössere Vorträge S. 26.
[5]) S. Grössere Vorträge S. 179.

Ich glaube, dass das Modell seine Bestimmung zu Unterrichtszwecken recht gut erfüllt.

Herr Heusner-Barmen: Ist das Modell irgendwo zu kaufen?

Herr Becher-Berlin: Nein, es ist nur als Probemodell ausgeführt, und zwar ist hierbei ein kleiner Fehler noch unterlaufen. Die Arbeiter wollten hier eine selbständige Verbesserung anbringen; infolge dessen ist die Fixation etwas schwierig. Beim ersten Modell, das in St. Louis jetzt in der Ausstellung ist, war diese Fixation durch einen ganz kleinen, leichten Zug zu erreichen. Es war nothwendig, hier richtige Kugelgelenke einzuführen. Das wollten die Arbeiter aber vermeiden, und nun passen die beiden knöchernen Flächen nicht so gut auf einander. Das wird aber in ein paar Tagen nachgeholt sein.

Herr Lange-München: Ein orthopädischer Operations- und Verbandtisch[1]).

Herr Joachimsthal-Berlin: Doppelseitige Hüftgelenksankylosen[2]).

Herr Drehmann-Breslau: Zur operativen Behandlung doppelseitiger Hüftgelenksankylosen[3]).

Herr Froelich-Nancy: Multiple Gelenkcontracturen, künstliche Pseudarthrosenbildung an der einen Hüfte[4]).

Herr Ritter Rudolf Aberle von Horstenegg-Wien: Die Peroneuslähmung bei der Behandlung der Kniegelenkscontracturen[5]).

Herr Bardenheuer-Köln: Meine Herren! Gestatten Sie, dass ich den Kassenbericht mittheile, den ich mit Herrn Collegen Oberarzt Schultze aus Duisburg aufgenommen habe. Der Herr Kassenwart war so freundlich, uns einen Bericht zu geben. Wir haben Einsicht genommen von den Büchern und gefunden, dass unsere Vermögensverhältnisse recht geordnet sind, und dass das Vermögen gut angelegt ist. Die gute Ordnung unserer Vermögensverhältnisse ist um so wunderbarer, da unser Eintrittsgeld ja heute nur 10 M. gegen 20 M. früher ist, und da uns grosse Auslagen entstehen durch den Bericht, der alljährlich gegeben wird, und der in so vortrefflicher Weise ausgerüstet wird mit Photographien und Röntgogrammen, wie wir es sonst wohl nicht finden.

Ich möchte noch erwähnen, dass unser Vermögen gestiegen ist von 1400 auf 3400 M. Also ein erkleckliches Anwachsen des Vermögens ist zu constatiren. Ich glaube, wir haben die Verpflichtung, dem Herrn Kassenwart zu danken.

(Einstündige Pause.)

---

[1]) S. Grössere Vorträge S. 200.
[2]) S. Grössere Vorträge S. 28.
[3]) S. Grössere Vorträge S. 34.
[4]) S. Grössere Vorträge S. 54.
[5]) S. Grössere Vorträge S. 83.

Nachmittagssitzung.

Vorsitzender: Meine Herren! Wir haben zunächst die Neuwahl des nächstjährigen Vorstandes vorzunehmen. Ich bitte die Herren Gocht und Schultze-Duisburg als Scrutatoren fungiren zu wollen.

Dann bitte ich die noch neu aufgenommenen Mitglieder zu verlesen.

Herr Joachimsthal-Berlin: Es sind noch als neue Mitglieder aufgenommen die Herren:

51. Dr. Gohl-Amsterdam,
52. Dr. Wiesinger-Hamburg,
53. Dr. Friedrich Roskoslny-Wien,
54. Dr. Goldmann-Lodz,
55. Privatdocent Dr. Borchardt-Berlin,
56. Dr. Bier-Berlin,
57. Dr. Perman-Stockholm,
58. Dr. Roth-Lübeck,
59. Dr. Adolf Becker-Rostock,
60. Privatdocent Dr. Freiherr v. Lesser-Leipzig,
61. Dr. Deetz-Rostock,
62. Dr. Ernst Hoffmann-Düsseldorf,
63. Dr. August Werthoff-Münster i. W.,
64. Dr. Stölzner-Dresden,
65. Dr. Eickenbusch-Hamm,
66. Dr. Goebel-Ruhrort,
67. Obermedicinalrath Prof. Dr. Angerer-München,
68. Dr. Carl Keppler-New-York,
69. Dr. Julius Oberth-Schässburg,
70. Geh. Sanitätsrath Dr. Neuber-Kiel,
71. Dr. Otterbeck-Duisburg,
72. Dr. Gebhardt-Schwerin,
73. Dr. Herzstein-New-York,
74. Dr. Caro-Hannover.

Herr Spitzy-Gratz: Die Bedeutung der Nervenplastik für die Orthopädie[1]).

Vorsitzender: Ich theile das Resultat der Vorsitzendenwahl mit. Abgegeben sind 86 Zettel. Davon fielen auf Herrn v. Mikulicz 67. Die übrigen haben sich zersplittert auf die Herren Hoffa, Hoeftman, Joachimsthal, Lorenz, Bardenheuer, Reiner, Vulpius, Drehmann. Gewählt ist also mit ganz überwiegender Majorität Herr v. Mikulicz.

Wir haben dann noch die Wahl der Ausschussmitglieder, die jedes Jahr neu gewählt werden müssen, vorzunehmen. Nach einer Vereinbarung, die in

[1]) S. Grössere Vorträge S. 94.

dem Vorstande — wozu er ermächtigt ist — getroffen wurde, tritt der jedesmal ausscheidende Vorsitzende unter die Zahl der Beisitzer. Die übrigen Mitglieder müssen neu gewählt werden. Es ist nicht nöthig, dass hierbei Zettelwahl stattfindet, sondern es kann die Wahl der einzelnen oder der Gesammtheit durch Zuruf erledigt werden, und ich stelle anheim, in welchem Sinne die Herren sich entscheiden wollen. Wünschen Sie, dass die Ausschussmitglieder wiedergewählt werden, so bitte ich Sie, das zu erkennen zu geben. (Wird bejaht.)

Darf ich diejenigen, die für die Wiederwahl sind, bitten, aufzustehen. (Geschieht.) Das ist die überwiegende Majorität. Die übrigen Herren sind also einfach wiedergewählt.

Herr Spitzy-Gratz: Erfahrungen über die blutige Trennung der Oberschenkelepiphyse bei Genu valgum (Epiphyseotomie. (Wird später veröffentlicht.)

Herr Riedinger-Würzburg: Meine Herren! Im Anschluss an den Vortrag des Herrn Spitzy erlaube ich mir eine kurze Bemerkung wegen der Wachsthumsstörungen. A priori sollte man annehmen, dass Wachsthumsstörungen eintreten nach Durchtrennung der Epiphysenlinie. Herr Reiner verfügt über eine derartige Erfahrung, dass ich ihm hierin nicht widersprechen kann, wenn er behauptet, dass Wachsthumsstörungen bei Menschen nicht eintreten. Merkwürdigerweise ist diese Frage nach der experimentellen Seite hin in der Literatur nicht klar gestellt.

Ich erlaube mir in Anbetracht dessen, Ihnen einige Bilder von Experimenten vorzuzeigen, die ich an Kaninchen gemacht habe. Ich habe 10 Kaninchen operirt, indem ich die Epiphyse der linken Ulna durchtrennt habe, und zwar nach Helferich, der ebenfalls an dieser Epiphyse experimentirt hat. Sie ist leicht zugänglich, deshalb sind viele Störungen ausgeschlossen, die man bei anderen Epiphysen riskiren würde.

Ich habe nun die operirten Kaninchen zu verschiedenen Zeiten getödtet. Vier ausgewählte Bilder habe ich hier an die Tafel heften lassen. Nach dem 12. Tage sieht man, dass hier nach der Diaphyse hin eine Verbreiterung der Knorpelwucherungsschicht auftritt, ähnlich wie bei der Rhachitis. Hier habe ich ein Bild vom 28. Tage. Die Epiphysenlinie ist noch erhalten, aber man sieht bereits, dass eine Verdickung des Knochens in der Diaphyse und eine Verkürzung aufgetreten ist. Bei hochgradigen Verletzungen, d. h. wenn starke Blutung eintrat, erfolgt bald eine knöcherne Vereinigung. Hier z. B. ist am 14. Tage bereits eine knöcherne Vereinigung eingetreten, hier ebenfalls und zwar am 10. Tage. Ich habe nicht alle Bilder anheften lassen, sondern nur einige ausgewählt, die übrigen Bilder erlaube ich mir, herumzugeben. Ich bitte, besonders das Bild, das den 80. Tag repräsentirt, zu beachten. Hier zeigt sich nämlich deutlich, dass trotz der Erhaltung der Epiphysenlinie eine Verdickung und eine starke Verkürzung eingetreten ist.

Die mikroskopischen Untersuchungen sind noch nicht abgeschlossen. Ich werde mir erlauben, später darüber zu berichten. Selbstverständlich treten diese Deformitäten an Kaninchen schnell auf, d. h. innerhalb eines Jahres; beim

menschlichen Körper wird sich vielleicht die Zeit der Ausbildung der Deformitäten selbstverständlich auf viele Jahre erstrecken.

Im Experiment sind also wirkliche Störungen des Längenwachsthums eingetreten. Es wird wohl nicht ausbleiben, dass diese Experimente weiterhin von anderen Autoren nachgeprüft werden.

Herr Wittek-Graz: Meine Herren! Ich sehe mich veranlasst, zu der eben gehörten Operationsmethode des Herrn Collegen Spitzy deshalb das Wort zu ergreifen, weil ich vor Kurzem in unserem Verein der Aerzte der Steiermark in einer Monatsversammlung in Graz, als er eben dieses sein Operationsverfahren schilderte, einige Bedenken dagegen geäussert habe.

Ich darf hier kurz den Standpunkt unserer Grazer chirurgischen Klinik in der Frage der Operationsmethode kindlicher seitlicher Kniegelenksverkrümmungen dahin präcisiren, dass wir uns niemals weder seinerzeit unter der Leitung Nicoladonis, oder jetzt unter der von Hacker veranlasst gesehen haben, von der lineären supracondylären Osteotomie abzugehen und zur Epiphyseolyse überzugehen.

Was wir eben von Herrn Collegen Riedinger gehört haben, war mir sehr interessant, weil die bisherigen Ergebnisse über Thierexperimente widersprechend waren. Ghillini, der ja sehr viel darüber gearbeitet hat, erwähnt kurz in einem Satz: Es muss zugegeben werden, dass nach Einstichen, Einschnitten und Lösung der Epiphyse beim Thierexperiment Störungen des Wachsthums auftreten. In seiner grossen Arbeit hat Reiner seinerzeit die ganze Literatur, die über Thierexperimente nach Verletzungen der Epiphysenknorpel vorliegt, gesammelt und ist thatkräftig in Wort und Schrift für seine Methode eingetreten.

Nun, wie gesagt, wir konnten uns nicht zu der Methode verstehen. Wie Sie alle wissen, kommt es, wenn auch selten, vor, dass nach traumatischer Epiphysenlösung des Kindesalters doch Wachsthumsstörungen beobachtet werden. Der Einwurf, der dagegen gemacht wird, ist allerdings immer der, dass da jedenfalls eine mangelhafte Adaptirung der Fragmente stattgefunden hat oder dergleichen.

Dass unsere Grazer Klinik nicht vereinzelt auf dem Standpunkt steht, ist auch ein Beweis für den Vorzug und die Einfachheit unserer Operationsmethode, der einfachen lineären Osteotomie. Aus der Tübinger Klinik ist vor Kurzem eine Arbeit erschienen — v. Bruns hat sie publicirt, welcher die mit der lineären supracondylären Osteotomie Operirten der Tübinger Klinik nachuntersucht hat, und seine Resultate sind jedenfalls nicht solche, dass man die Osteotomie verwerfen wird, um sie mit einer anderen Operationsmethode zu vertauschen. Er hat gefunden, dass der Knickungswinkel, der nach der Osteotomie an der Osteotomiestelle eintritt, sich sogar im Laufe der Jahre wenn auch nicht ganz, ausgleicht, so doch sehr stark verringert, und er sagt, dass diese Verringerung des Knickungswinkels an der Osteotomiestelle um so grösser wird, also das kosmetische Resultat ein um so günstigeres wird, je plastischer der Knochen des betreffenden Individuums ist.

Reiner hat als grosse Vorzüge seiner Operationsmethode angeführt: 1. die Operation, die Epiphyseolyse, wird im Scheitel der Verkrümmung vor-

genommen; 2. ein weiterer grosser Vorzug ist der, dass man sich einen blutigen Eingriff erspart und einen unblutigen dafür vornimmt.

Der erste Vorzug, meine Herren, dass die Epiphyseolyse die seitliche Kniegelenksverkrümmung in ihrem Scheitelpunkt trifft, ist nicht ganz zutreffend. Wenn auch das nicht richtig ist, was der amerikanische College gesagt hat, so wird allen denjenigen Herren, denen die Arbeit von v. Mikulicz näher bekannt ist, bekannt sein, dass der wirkliche Knickungswinkel, d. h. der Scheitelpunkt der Verkrümmung beim Genu valgum, sagen wir beim Genu valgum adolescentium bei stärkeren Graden desselben nicht die Epiphysenlinie trifft, sondern die der Epiphysenlinie angrenzenden Theile der Diaphyse. Wenn wir also in der Epiphysenlinie operiren, so dürfen wir nicht sagen, wir sind im Scheitel der Verkrümmung.

Das Zweite, dass man sich einen blutigen Eingriff erspart und einen unblutigen macht, ist unbestritten ein Vorzug. Diesen Vorzug hat aber Reiner, sobald er seine Indicationsstellung auch auf das kindliche Alter bis zum 8. Lebensjahre ausdehnte, successive bereits verlassen, indem er das zu starke Periost, das die reine Epiphyseolyse hindert, zu durchtrennen suchte und da mit dem Tenotom einging.

Nun, meine Herren, nachdem Herr College Spitzy die Operation so macht, dass er mit dem Meissel eingeht und die Epiphyse von der Diaphyse abhebt, ist der ganze, und ich muss sagen, von unserem Standpunkt aus einzig wesentliche Vortheil dieser Operationsmethode der Epiphyseolyse verloren gegangen. Es ist nun nicht mehr eine unblutige Operation an Stelle einer blutigen, sondern es ist eine blutige Operation, wo wir auch blutig operiren.

Ich will den Herren in Erinnerung bringen, dass, wenn wir in der Nähe eines kindlichen Gelenks operiren, wir stets peinlich bemüht sind, die Wachsthumszone des Intermediärkörpers zu schonen. Wenn nun die Epiphyseolyse blutig gemacht wird, so ist es ja sehr leicht, sich vorzustellen, dass auch nur eine geringe Störung im Wundverlauf, die ganz localisirt bleibt, von üblen Folgen sein kann.

Ich muss also nochmals wiederholen: wenn wir blutig operiren, so machen wir die supracondyläre Osteotomie; wenn wir blutig operiren, so operiren wir aber ganz gewiss nicht in der Wachsthumszone.

Noch Eins zur Indicationsstellung! Es wäre sehr dankenswerth, wenn wir auf einem Orthopädencongress einmal Gelegenheit hätten, auf die Frage einzugehen, welche Grade der kindlichen seitlichen Kniegelenksverkrümmungen überhaupt geeignet erscheinen, und wann sie geeignet erscheinen zu operativen Eingriffen. Sie wissen alle, dass sich leichte Verkrümmungen im kindlichen Alter zum grössten Theil, oder sagen wir wenigstens zu einem Theil, selbst ausgleichen. Weiter wissen Sie, dass wir oft mit unblutigen und nicht eingreifenden Verfahren viel erreichen können; ich will nur jene leichten Grade der seitlichen Kniegelenksverkrümmung erwähnen, bei welchen wir mit einer Nachtschiene allein bei dem plastischen kindlichen Knochen die Verkrümmung zum Ausgleich bringen können. Ich glaube, es hat fast den Anschein, als wenn heutigen Tages ein wenig zu viel operirt würde.

Herr Reiner-Wien: Meine Herren! Ich will zunächst einige Worte dem Amerikaner Blanchard widmen, auf dessen Aeusserung sich die Mittheilung

des Collegen Spitzy bezieht. Herr Blanchard begeht den grossen Fehler, dass er das Genu valgum adolescentium dem Genu valgum rhachiticum einfach gleichsetzt. Das ist ersichtlich ganz falsch. Das Genu valgum adolescentium ist eine typische Deformität, das Genu valgum rhachiticum aber ist keine solche. Bei diesem kann sich die Kuppe der Deformität an den verschiedensten Stellen befinden, man hat daher auch an den verschiedensten Stellen zu operiren. In meiner Schrift „Ueber Epiphyseolyse mit subcutaner Periostoteomie" habe ich diesen Umstand hinreichend betont, zugleich aber hinzugefügt, dass immerhin in einer grossen Anzahl von Fällen, vielleicht in der grösseren Hälfte derselben, die Continuitätstrennung mit Vortheil gerade an der Stelle der unteren Epiphyse des Oberschenkels zu etabliren ist.

Was nun die Frage der Wachsthumsverkürzung nach Epiphyseolyse betrifft, so möchte ich Folgendes bemerken: Ich operire in dieser Weise seit mehr als 3 Jahren, ich habe fast jeden Fall wiederholt röntgenisirt und kann nur das Eine sagen: eine Wachsthumsverkürzung habe ich noch nicht gesehen. Im Gegentheil konnte ich constatiren, dass nach ungefähr ½ Jahre, längstens aber nach ¾ Jahren die Epiphysenfuge, an welcher operirt worden ist, sich in nichts von einer normalen unterscheidet. Nun ist aber meine Erfahrung gering gegenüber jener von Panzeri. Dieser Chirurg hat sein Leben lang die Operation geübt und nicht ein einziges Mal eine Wachsthumsverkürzung infolge von Epiphyseolyse eintreten sehen.

Werfen wir einen Blick auf die traumatischen Fälle. Traumatische Epiphysenlösungen sind in ausserordentlich grosser Zahl beobachtet worden, und übereinstimmend kommen alle Beobachter zu der einen Schlussfolgerung: Es tritt keine Wachsthumsverkürzung ein, wenn die Epiphyse an richtiger Stelle sitzt, wenn also von vornherein keine grobe Dislocation vorhanden war, oder dieselbe rechtzeitig corrigirt worden ist. Nur dann, wenn grobe Dislocation vorhanden ist und die Anheilung der Epiphyse fern von der Trennungsfläche der Diaphyse erfolgte, kommt es zu eventuell auch schwerer Wachsthumsstörung. Es kommt also immer darauf an, dass die beiden Trennungsflächen der Epiphysenfuge wieder an einander gelagert werden, damit der Inoculation seitens der endostalen Gefässe kein Hinderniss entgegensteht.

Was die experimentellen Epiphysenlösungen betrifft, so ergibt sich, dass einzelne Autoren von vornherein befangen sind. Aus einzelnen Abhandlungen ist deutlich zu ersehen, dass die Experimentatoren an die Versuche in der Erwartung grosser Verkürzungen herangetreten sind, und zum Schluss stellt sich heraus, dass Verkürzungen von nur 1 oder 2 mm vorhanden sind, gleichgültig, ob das Thier kürzere oder längere Zeit gelebt hat. Dagegen liegen zahlreiche Experimente von Ollier, Michniofsky, Vogt, Telke, Thiel u. A. vor, welche übereinstimmend beweisen, dass keine Verkürzung eintritt. Vogt musste sogar, um überhaupt eine Verkürzung nach Epiphysenlösung zu erzielen, in die Trennungsfläche ein Goldplättchen einlegen, um das Vordringen der Gefässschlingen zu verhindern; dann hat allerdings eine beträchtliche Verkürzung resultirt. Alle einschlägigen Erfahrungen führen zu der einen Schlussfolgerung: Eine glatte Epiphyseolyse heilt ohne Verkürzung aus, nur darf man vom Epiphysenknorpel nichts wegnehmen; und diese Voraussetzung trifft bei der operativen Epiphyseolyse ohnehin immer zu.

Nun ist allerdings gesagt worden, dass eine Störung im Wundverlauf die Anheilung der Epiphyse verhindern könne. Dies ist richtig; doch operire ich bei Adolescenten ohnehin unblutig, und bei Kindern ziehe ich schon deshalb die Methode der subcutanen Periostotomie vor, weil sich diese sehr leicht mit dem unblutigen Eingriff vereinigen lässt und eine Infectionsgefahr bei subcutaner Operation so gut wie ausgeschlossen ist.

Nun hier noch ein Wort über diese Bilder des Herrn Docenten Riedinger. Durch die Güte des Herrn Docenten Riedinger habe ich schon gestern Gelegenheit gehabt, diese Bilder zu sehen und mir eine Meinung darüber zu bilden. Es besteht allerdings kein Zweifel, dass die Epiphysenfuge hier in diesem einen Falle verschwunden resp. zerstört ist. Wenn wir aber die Bilder dieser beiden Knochen mit einander vergleichen, die normale Seite und die operirte Seite, so sehen wir, dass an der operirten Seite die Diaphyse in ganzer Ausdehnung beträchtlich, fast um das Dreifache verdickt ist. Ich glaube, dass dieses Bild gar nicht anders zu erklären ist, als durch eine secundäre Infection. Es macht mir diese verdickte Diaphyse durchaus den Eindruck einer chronischen Osteomyelitis, und es ist, glaube ich, auch die Zerstörung der Epiphysenfuge und das Zurückbleiben des Längenwachsthums damit zu erklären.

Herr Becher-Berlin: Ich möchte nur ein Wort in Betreff der Wachsthumsstörungen nach der Epiphyseolyse sagen. Ich glaube, dass Herr Reiner nach 3 Jahren noch keine gesehen hat; dass sie aber beim Menschen nach 10 Jahren nach Verletzung der Epiphysenlinie vorkommen kann, ist sicher. Ich kann mich Ihnen da selbst als Beispiel vorstellen. In meinem 8. Jahre bekam ich eine Radius- und Ulnafractur im Bereich der unteren Epiphysenlinie, die nach kurzer Zeit tadellos geheilt war. Sie wurde vielfach von Autoritäten, so von Hahn u. A. controllirt, es war nicht die geringste Dislocation, nicht die geringste Wachsthumsstörung vorhanden. Erst in meinem 16.—18. Jahre trat ein Zurückbleiben im Wachsthum ein, und zwar derart, dass ich nicht nur vom activen Dienst frei, sondern ganz ausgemustert wurde. Also ich glaube doch, dass erst im späteren Lebensalter ein derartiges Zurückbleiben im Wachsthum sich geltend machen kann. Es ist natürlich schwierig, experimentell dieser Frage näher zu treten. Herr Dr. Riedinger sagt ganz richtig: Beim Kaninchen tritt nach 1 Jahre schon eine derartige Wachsthumsstörung auf, beim Menschen kann das eben sehr lange dauern. Ich selbst habe mich experimentell mit dieser Frage beschäftigt; leider sind meine Untersuchungen noch nicht zum Abschluss gekommen. Ich glaube aber, dass wir mit der Epiphyseolyse deshalb sehr vorsichtig sein müssen. Der momentane Erfolg ist, wie wir uns selbst auf unserer Klinik überzeugt haben, sehr gut; wie die Sache aber nach so und so vielen Jahren aussehen wird, weiss ich nicht. Jedenfalls können da Störungen des Wachsthums eintreten. Deshalb sehe ich nicht ein, weshalb wir von der einfachen linearen Osteotomie abgehen sollen, die gewiss nicht schwieriger auszuführen ist, als die andere Operation, wo nachher eventuell eine Verkürzung von einigen Centimetern eintritt, die bei den unteren Extremitäten doch nicht gleichgültig für den Betreffenden ist. (Zuruf: Wie gross ist die Verkürzung?) — 2½ cm.

Herr Riedinger-Würzburg: Meine Herren! Ich möchte nochmals darauf aufmerksam machen, dass auf dem Bilde vom 80. Tage die Epiphysenlinie erhalten ist, und dass trotzdem eine Verkürzung und eine Verdickung eingetreten ist. Hier (an einem anderen Präparat) ist die Epiphysenlinie verwachsen. Ich glaube, dass dies auf eine Blutung zurückzuführen ist, und das würde vielleicht dafür sprechen, dass die Epiphysenlinie, die von blutiger Interposition frei bleibt, ohne Wachsthumsstörung heilt.

Was die Diaphysen betrifft, so ist die Verdickung umgekehrt proportional der Verkürzung. Es hat Recklinghausen darauf aufmerksam gemacht, dass bei allen Knochenkrankheiten Abbau und Anbau neben einander verlaufen. In den vorliegenden Fällen ist die chondrale Verknöcherung beeinträchtigt, dafür tritt die periostale ein. Es sind ja nun sicher die Erfahrungen von Panzeri und Reiner sehr beachtenswerth, ich will in klinischer Beziehung nichts dagegen sagen. Auf der anderen Seite aber ist es mir noch nicht klar, warum stets oder in den meisten Fällen wenigstens im Experiment eine Verkürzung zurückbleibt.

Herr Reiner-Wien: Nur wenige Worte! Die Verkürzung, die bei experimentellen Untersuchungen zurückbleibt, schwankt, soweit aus der Literatur hervorgeht, zwischen 1—2 Millimetern; wie ich schon früher betont habe, ist es hierbei gleichgültig, ob das Thier kurze oder lange Zeit nach der Operation getödtet worden ist. Es macht mir, wie ich schon in meiner Abhandlung im 11. Bande der Zeitschrift für orthopädische Chirurgie ausgeführt habe, durchaus den Eindruck, dass eine Verkürzung, ein Zurückbleiben des Wachsthums nur bis zur Abheilung des Traumas statthat, indem offenbar durch die Callusbildung in den kleinen Markhöhlchen der Diaphysenspongiosa das Wachsthum temporär gehemmt wird. Sobald aber dieser primäre Callus wieder resorbirt ist, was beim Menschen ungefähr nach 2 Monaten der Fall ist, kommt das Wachsthum wieder in Gang und hält gleichen Schritt mit der normalen Seite.

Was den Fall des Herrn Collegen Becher betrifft, so beweist derselbe natürlich nichts, weil auf keine Weise erwiesen wurde, dass die Epiphyse auch wirklich ohne Dislocation angeheilt ist. Ein Röntgenbild des Vorderarmes wäre gewiss von Interesse.

Die Annahme Riedinger's endlich, betreffend das Einsetzen einer vermehrten periostalen Knochenbildung für die mangelnde Epiphyse, lässt sich für den vorliegenden Fall, glaube ich, durch nichts stützen.

Herr Ahrens-Ulm: Ueber einen Fall von veralteter supracondylärer Femurfractur mit secundärem Bluterknie, geheilt durch schiefe Osteotomie[1]).

Herr Hoeftman-Königsberg: Zur Reposition congenitaler Oberschenkelluxationen[2]).

---

[1]) S. Grössere Vorträge S. 124.

[2]) S. Grössere Vorträge S. 183.

Herr Hoeftman-Königsberg: Apparat für Rotation im Hüftgelenk.

Der Apparat basirt darauf, dass eine vollkommene Aussenrotation in den Hüftgelenken erfolgt, wenn man bei dicht an einander gestellten Füssen eine

Fig. 1.

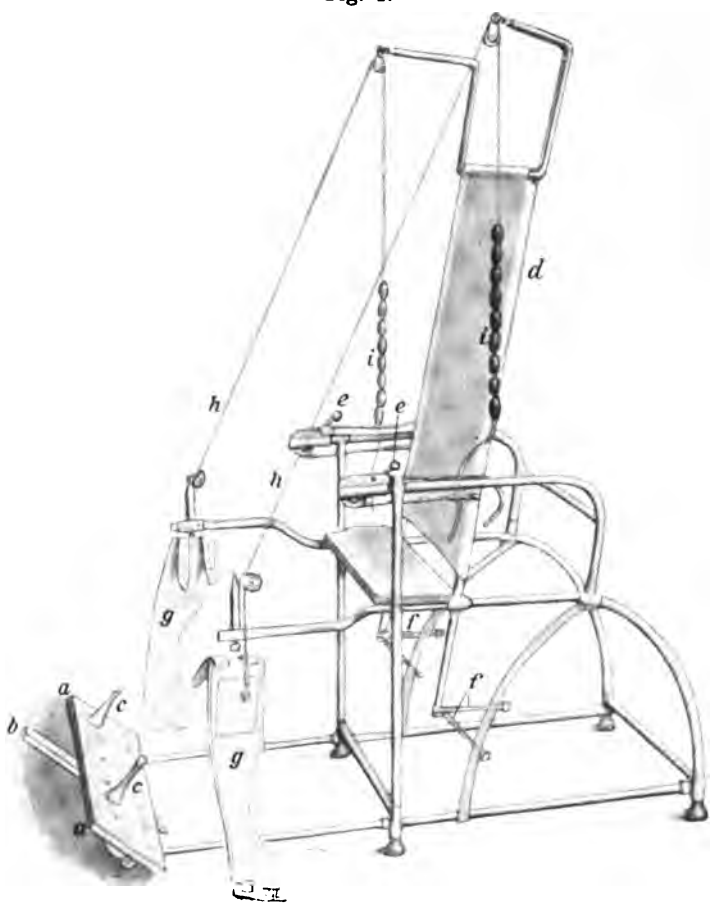

nach aussen wirkende Kraft an den Kniegelenken angreifen lässt. Umgekehrt bewirkt ein nach innen gerichteter Zug in der Gegend der Kniegelenke eine ad maximum stattfindende Innenrotation, wenn die Füsse in gespreizter Lage fixirt werden.

Der Apparat ist so construirt, dass die Rückenlehne in jeder Stellung zwischen dem senkrechten Sitzen und der horizontalen Lage festgestellt werden kann. Zugleich kann das Fussbrett mehr oder weniger vorgestreckt werden. Hierdurch wird es ermöglicht, die Rotationsbewegungen in den Hüftgelenken

Fig. 2a.

Fig. 2b.

in jeder Beugemodification auszuführen, nicht nur wie bei den bisher üblichen nur in gebeugter oder nur in gestreckter Stellung. Es hat sich dieses gerade zum Ausschleifen arthritischer Gelenke bewährt.

Fig. 1 zeigt den Apparat unbenutzt: Der Apparat besteht aus einer Art Lehnsessel, dessen auf Rollen gleitendes Fussbrett *a* durch Aus- und Einschieben

Fig. 3a.

Fig. 3b.

der dasselbe mit dem Stuhl verbindenden Stangen eine mehr oder weniger gestreckte Stellung in den Kniegelenken zulässt. Die Bremse *b* verhütet ein unbeabsichtigtes Vorgleiten des Fussbrettes. In letzterem befindet sich eine Anzahl Oeffnungen, in denen Stöpsel *c*, je nachdem sie dichter oder weiter von einander eingesteckt sind, die Füsse in geschlossener oder gespreizter Stellung fixiren.

Die Rückenlehne *d* wird, wenn man die Bremsen *e* lüftet, beliebig nach hinten durch die Körperschwere hinabgedrückt und bei Loslassen der Bremsen

fixirt, so jedoch, dass bei Aufrichten des Körpers die Rückenlehne vermittelst der Gummischnüre *f* dem Körper folgt, um dann durch die Bremsen wieder festgestellt zu werden. Hat der Kranke sich auf den Stuhl gesetzt und die gewünschte mehr oder weniger gebeugte Lage (cf. Fig. 2a und b) eingenommen, so werden dicht oberhalb des Knies einfache mit einem Haken versehene Gurte *g*

Fig. 4a.

Fig. 4b.

umgeschnallt. Daran werden die Züge *h* eingehakt und zwar in gekreuzter Lage (cf. Fig. 3a und b) bei möglichst weit von einander entfernten Füssen und Kniegelenken, um Rotation nach innen auszuführen durch Zug an den Handgriffen *i*, den der Arzt oder einfacher der Patient selbst beliebig ausführt. Umgekehrt ist das Verfahren (cf. Fig. 4a und b), wenn man Aussenrotation erzielen will. Es wird dadurch nicht nur eine energische Rotationsbewegung in den Hüftgelenken, und zwar in jedem beliebigen Flexionswinkel ausgeführt, sondern auch zugleich eine energische Athemgymnastik.

Herr Reiner-Wien: Ueber einen blutig operirten Fall von angeborener Kniegelenksluxation[1]).

Herr Bade-Hannover: Ueber die Ursachen der Aussenrotation bei unblutig behandelter congenitaler Hüftluxation.

Meine Herren! Auf dem ersten Orthopädencongress war von Herrn Collegen Jaffe, wenn ich mich nicht sehr irre, die Frage aufgeworfen, woher es käme, dass in sehr vielen Fällen von angeborener Hüftluxation eine sehr störende Aussenrotation eintrete. Herr College Jaffe hatte die Beobachtung gemacht, dass diese störende Aussenrotation in sehr vielen Fällen dann vorhanden war, wenn der Kopf nicht direct in der Pfanne drin stand, sondern eine Neigung hatte, nach dem Foramen obturatorium hinzurollen. Herr Geheimrath Heusner äusserte sich damals, er hätte den Versuch gemacht, eine Transposition des Glutaeus maximus anzustellen und auf die Weise den Glutaeus maximus zu einem Innenrotator zu machen. Aus dieser Transposition des Glutaeus maximus kann man den Schluss ziehen, dass die Aussenrotatoren im allgemeinen bei der unblutig behandelten Hüftluxation als verkürzt gelten und dass die verkürzten Aussenrotatoren das nach aussen drehende Moment abgeben.

Ich habe nun nach dem Vorgange des Herrn Geheimrath Heusner mir ein Phantom gemacht. Ich habe mir eine Hüftpfanne mit dem Oberschenkel zurecht gemacht und die Muskelansätze genau wie Herr Geheimrath Heusner es gethan hat, angebracht, und ich habe nun eine künstliche Luxation hergestellt und habe versucht, die Aussenrotatoren und Innenrotatoren in Bezug auf Verkürzung oder Verlängerung oder auf ihr neutrales Verhalten zu studiren, und ich bin, was die angeborene Luxation vor der Behandlung anlangt, annähernd genau zu denselben Schlüssen gekommen, wie Herr Geheimrath Heusner. Bei der angeborenen Hüftluxation sind vor der Behandlung verkürzt der Psoas major, der Iliacus internus, verlängert der Obturator externus, internus, die Gemelli und der Quadratus femoris. Es ist ganz interessant, hier darauf hinzuweisen, dass der stärkste Aussenrotator vor der Behandlung verlängert ist, und nicht verkürzt, das ist der Quadratus femoris. Ferner sind unbeeinflusst der Pyriformis und der Pectineus. Von den Innenrotatoren sind vor der Behandlung verkürzt der Tensor fasciae latae, der Gracilis und der Sartorius, verlängert sind diejenigen Fasern des Glutaeus maximus und Glutaeus minimus, welche die Innenrotation besorgen, dagegen diejenigen Fasern, welche eine Abduction besorgen, sind verkürzt; diese habe ich hier auf der Tabelle fortgelassen.

Meine Herren, wie gestaltet sich nun die Wirkung, wenn wir die Reposition vornehmen, resp. wie gestalten sich die Muskelveränderungen in dem nach der Reposition eintretenden Fixationsverbande? Wenn reponirt ist, werden für den Moment die natürlichen Ansatzpunkte der Muskeln wieder hergestellt, also für den Moment sollten dann alle Muskeln eigentlich so sein, wie es sich gehört. Aber wir müssen, um die Reposition zu erhalten, eine längere Fixationsperiode anschliessen in mehr oder minder starker Abductionsstellung, nach einigen Autoren in Aussenrotationsstellung, nach anderen in Innenrotationsstellung. Es sind also im ersten Fall die Aussenrotatoren verändert, im zweiten Fall die

[1]) Siehe grössere Vorträge S. 210.

Innenrotatoren. Ich habe das ebenfalls an dem Phantom studirt und bin zu dem ganz ausserordentlich überraschenden Resultat gekommen, dass durch die Abduction keine Verkürzung der Aussenrotatoren eintritt, dass im Gegentheil von den 9 Aussenrotatoren nur 2 verkürzt sind. Das sind der Glutaeus maximus und der Pyriformis. Der Glutaeus maximus ist aber derjenige Muskel, der zum grössten Theil Abductor ist und in geringer Weise Aussenrotator, der Pyriformis ist ein kleiner Muskel, der verhältnissmässig wenig in die Wagschale fällt im Vergleich zu den ausserordentlich starken Aussenrotatoren Quadratus femoris und Obturator externus und internus. Also es tritt im Experiment eigentlich das Gegentheil von dem ein, was wir erwarten sollten. Die Aussenrotatoren sind nicht verkürzt. Sie sind entweder verlängert sogar — das sind der Psoas major und der Iliacus internus und der Pectineus mit Ausnahme derjenigen Fasern, mit denen er Aussenrotator ist, unbeeinflusst dagegen die Obturatoren, Gemelli und der Quadriceps femoris.

Nun könnte man annehmen, dass eine Aussenrotation auch noch dadurch zu Stande kommen könnte, dass die Innenrotatoren zu sehr geschwächt sind und dem Aussenrotationszug nicht den genügenden Tonus entgegensetzen können.

Wenn wir nun die Formen der Innenrotatoren ansehen, finden wir auch hier genau das Gegentheil. Es sind die Innenrotatoren nur an einem einzigen Muskel verlängert, und zwar am Gracilis, dagegen ist der Sartorius, Glutaeus medius, der Glutaeus minimus verkürzt. Wir müssen also aus dem Verhalten der Muskeln die Thatsache ableiten, dass die muskulösen Elemente nicht die Ursache der Aussenrotation sein können.

Es wäre deshalb sehr interessant, von Herrn Geheimrath Heusner zu erfahren, ob durch seine Transposition eines Aussenrotators zu einem Innenrotator die Aussenrotation beseitigt worden ist.

In zweiter Linie können die Kapselverhältnisse in Frage kommen bei der restirenden Aussenrotation. Die Kapselverhältnisse sind ausserordentlich schwer zu studiren, weil wir kein Material bekommen. Es ist sehr selten, dass man einmal ein Präparat von einer angeborenen Hüftluxation bekommt. Geheimrat Köster aus Bonn war so liebenswürdig, mir eins zur Verfügung zu stellen. Ich konnte an diesem Präparat das, was von anderer Seite, namentlich von Lange, schon beschrieben worden ist, ebenfalls feststellen, dass die Kapsel an den hinteren Theilen verkürzt und verdickt ist, in den vorderen Theilen verlängert ist. Nun, wenn wir zum Zweck der Retention wieder längere Zeit die Abduction einstellen, ist es klar, dass die Kapsel an den hinteren Partien noch mehr verkürzt wird und an den vorderen Partien gedehnt wird. Es wird also die Kapselkürze ein wesentliches Moment für die Aussenrotation sein können. Ich will mich darüber jedoch nicht länger auslassen, weil man das nicht genauer studiren kann, sondern es nur theoretisch ableiten muss.

Nun komme ich zu dem dritten Punkt, das sind die Knochenverhältnisse, und ich glaube, die Knochenverhältnisse bilden den wesentlichsten Grund für die restirende Aussenrotation. Ich bin auf Grund von eigenen Beobachtungen, die ich hier in diesem Album an der Hand von 40 Röntgenbildern niedergelegt habe, auf Grund von den Röntgenbildern und Krankengeschichten, die Lorenz in seinem Buche 1900 publicirt hat, auf Grund von den Krankengeschichten, die Ludloff in seiner ausgedehnten Arbeit niedergelegt hat, und namentlich

auch auf Grund derjenigen Fälle, die ich vor zwei Jahren von Joachimsthal und von Lexer gesehen habe, zu dem Resultat gekommen, dass wir in denjenigen Fällen, wo eine Aussenrotation nachher eingetreten ist, niemals zu einer wirklichen Reposition gekommen sind. Lorenz gibt in seiner Publication von 108 anatomisch geheilten Fällen 15 Abbildungen geheilter Fälle (l. c. Fig. 54—68) und von diesen 15 Abbildungen ist nur ein einziger Fall eine tadellose anatomische Reposition (l. c. Fig. 54). Jeder, der Röntgenbilder gesehen und studirt hat, wird mir ohne weiteres zugeben: es gehört nur ein einziger Fall zu einer anatomischen Reposition. 2 Fälle gehören annähernd zu einer anatomischen Reposition. Die anderen 3 Fälle sind sicherlich keine Reposition. Es ist also von 108 angeblich geheilten Fällen nur ein einziger thatsächlich geheilter Fall; in den anderen Fällen besteht immer excentrische Pfannenbildung. Sehen wir dagegen einmal die Fälle von Joachimsthal, Ludloff, Narath und die meines Albums an, da finden wir keine excentrische Pfannenbildung. Wir finden hier eine concentrische Pfannenbildung so, wie sie hier auf diesem Bilde gezeichnet, und wir hören auch niemals davon, dass eine störende Aussenrotation längere Zeit geblieben ist. In denjenigen Fällen dagegen, die Lorenz 1900 publicirt hat, wird fast überall, wo keine ideale concentrische Pfannenbildung vorhanden ist, in seinen Krankengeschichten erwähnt: störender Abductionsgang oder der Patient geht mehr oder minder mit nach auswärts gekehrten Fussspitzen. Kurz und gut, wo man die Krankengeschichten genau durchstudirt, wird man diese Angaben fast immer finden. Ich habe einen Fall erlebt, dessen Geschichte und Abbildungen Sie ebenfalls in dem Album finden, wo ich eine Reposition erzielte, und 2 Monate nach Fortlassen des Verbandes fing das Kind an, mit nach auswärts gekehrten Fussspitzen zu gehen. Nach 6 Monaten war die Retention nicht mehr vorhanden und die Luxation war wieder da. Ich habe mir das Röntgenbild genauer angesehen und bin zu dem Schluss gekommen, dass es thatsächlich keine Reposition im idealen Sinne, im anatomischen Sinne, gewesen ist. Sondern es ist so gewesen: der Kopf hat nicht bei der Reposition genau vis-à-vis dem y-förmigen Knorpel gestanden, sondern er hat vielleicht nur eine Idee höher gestanden. Bin ich dann aus der starken Abduction in die weniger starke Abduction zurückgegangen, so hat sich der Kopf eingestellt noch immer unterhalb des oberen Pfannendaches und hat dann durch die Belastung eine Ausweitung des Pfannendaches zu Stande gebracht und allmählich eine sogen. excentrische Pfannenbildung. Ich habe die kleine Patientin dann wieder reponirt, habe genau auf das Verhältniss des y-förmigen Knorpels zur Mitte des Kopfes geachtet und habe glücklicherweise später keine Reluxation hierbei erlebt.

Ich bin also der Ansicht, dass, wenn wir bei der angegebenen Hüftluxation es nicht zu einer concentrischen Pfannenbildung bringen, sondern zu einer excentrischen, wie Sie sie hier in diesem Falle abgebildet sehen, es dann zu einem Gange mit nach auswärts gekehrten Fussspitzen kommen muss, und dass dann in vielen Fällen die Reluxation vorausgesagt werden kann.

Wenn ich aber auf dem Standpunkt stehe, dass die anatomischen Knochenverhältnisse der Hauptgrund der Störung der Aussenrotation und damit der sich entwickelnden und einleitenden Reluxation sind, so können Sie sich von vornherein denken, dass ich alle Eingriffe, die keine wirkliche Reposition er-

möglichen, verwerfe. Dahin gehören die Transpositionen von Muskeln, dahin gehören die Osteotomien, dahin gehören die Nagelungen und dahin gehören alle Schienenhülsenapparate. Wir müssen in allererster Linie dafür sorgen, dass der Kopf thatsächlich in der Pfanne drinsteht, und wir dürfen uns nicht damit begnügen, dass der Kopf in der Höhe oder annähernd im Pfannenniveau steht, wie Lorenz das sagt. Der Kopf muss genau vis-à-vis dem y-förmigen Knorpel stehen und der Kopf muss nicht durch einen breiteren Gelenkspalt, wie Sie hier sehen, von der Pfanne abgedrängt sein. Wenn das der Fall ist, so ist die Reposition noch keine ideale. Ist der Kopf dagegen genau dem y-förmigen Knorpel vis-à-vis, haben Sie den Gelenkspalt genau so weit, wie auf der gesunden Seite, dann haben Sie thatsächlich reponirt, und dann ist es auch nicht so schwer, die Reposition zu wahren. Wenn Sie dann allmählich und vorsichtig aus der Abduction übergehen in die Adduction und allmählich nach innen rotiren, so rutscht der Kopf nicht nach oben aus. Ich habe verschiedene Fälle unter den Bildern, die Ihnen das sicher zeigen können.

Nun, in allen Fällen kann man das natürlich nicht garantiren. Ein solcher Optimist bin ich nicht, und ich muss nun zu der Frage kommen: wenn wir nun einmal vor dieses unglückselige Resultat der excentrischen Pfannenbildung gestellt sind, wie sollen wir uns da helfen? Ich glaube nicht, dass wir dann noch durch Osteotomie und Nagelung und alle anderen vorhin schon angeführten Massregeln eine wirklich concentrische Pfannenbildung erreichen können. Wenn sie durch die Einrenkung in der Narkose nicht geglückt ist, so glückt sie auch durch diese Mittel nicht, und wir müssen da meiner Ansicht nach auch uns nicht auf die Schienenhülsenapparate stützen, sondern wir sollen versuchen, die innenrotatorisch geschwächte Musculatur durch methodisch ausgeübte Widerstandsbewegung und durch Massage so zu kräftigen, dass ein möglichst guter Gang gewährleistet ist.

Ich stehe auf dem Standpunkt, exact zu reponiren und nicht eher zu glauben, dass man reponirt hat, bis man den y-förmigen Knorpel genau der Mitte des Kopfes gegenüberstehen sieht. Wenn wir exact reponiren und eine vorsichtige Reduction der Abductionsstellung vornehmen, dann werden wir auch zu den Resultaten kommen, von denen ich heute Morgen von Professor Lange hörte, von 91% primären Repositionen.

Herr Dreesmann-Köln: Den Ausführungen des Herrn Vorredners kann ich auf Grund vielfacher Erfahrungen vollständig zustimmen. Bei gelungener Retention des Kopfes am Pfannenort verschwindet die zunächst noch bestehende Aussenrotation allmählich ausnahmslos; wenn eine Aussenrotation thatsächlich später noch vorhanden ist, so ist das für mich stets ein Beweis, dass die Retention nicht vollständig gelungen ist, dass eine wenn auch geringe Verschiebung des Kopfes nach oben und nach vorn, was meistens damit verbunden ist, d. h. eine Transposition des Kopfes das schliessliche Resultat der Behandlung ist. Die von Hoeftman betonte Gefahr der Ausrenkung bei Verringerung der Abduction ist nicht so gross, wenn wir genügend lange Zeit gewartet haben, d. h. die Abduction nicht eher verringern, als bis das Pfannendach die erforderliche Entwickelung zeigt. Ein Zeitpunkt von 3 Monaten, wie vor 2 Jahren von Joachimsthal bemerkt wurde, genügt nach meinen Er-

fahrungen nur in den wenigsten Fällen. In einzelnen Fällen wird in dieser Zeit ein starkes Pfannendach erzielt, so dass der Kopf nunmehr fixirt bleibt. In den meisten Fällen, zumal bei doppelseitigen Luxationen aber, und auch, worauf ich noch besonders aufmerksam machen möchte, bei jüngeren Kindern von 2 Jahren und darunter, genügt dieser Zeitraum nicht. Gerade diese jüngeren Kinder machen oft viel grössere Schwierigkeiten. Bei dem kurzen, vielfach etwas dicken Oberschenkel ist die Fixation an und für sich schon schwierig. Hinzu kommt noch, dass es sich hier zuweilen um rhachitische Kinder handelt, bei denen zweifellos auch die Ausbildung eines Pfannendaches verzögert ist. Wir müssen in diesen Fällen dafür Sorge tragen, dass die Abduction nicht eher unter 90° verringert wird, als bis ein genügendes Pfannendach vorhanden ist, wenn diese Entwickelung auch 5, 6, 7 Monate beansprucht; ausserdem darf die Reduction nur schrittweise vorgenommen werden. Eventuell lässt man noch, wie dies auch von Lorenz empfohlen worden ist, längere Zeit auf der gesunden Seite einen erhöhten Schuh tragen.

Was machen wir nun bei den Kindern, bei denen die Einrenkung nicht mehr möglich ist? Leider kommen noch viele solcher Fälle vor. In der Regel handelt es sich um ältere Kinder. Nach meinen Erfahrungen können wir bei einer Verschiebung des Kopfes nach oben um 6—7 cm nur ganz ausnahmsweise noch einmal eine Einrenkung zu Stande bringen. Bei 5 cm Verschiebung nach oben ist die Einrenkung vielfach ausserordentlich erschwert. Bei 8 cm Verschiebung, wie ich sie schon bei 8-, 9jährigen Kindern gesehen habe, sehe ich von vornherein von einer Einrenkung ab.

Für diese letzteren Fälle empfehle ich Ihnen eine einfache Bandage, die ich Ihnen hier zeige. Dieselbe besteht aus einem Beckengürtel, endigend in einem Stahlbügel, der den Trochanter auf der luxirten Seite von oben und hinten umgreift. Dieser Stahlbügel wird durch Gummizüge nach unten gezogen, welche an einen zweiten Stahlbügel, der über den Damm läuft, befestigt werden. Diesen zweiten Stahlbügel, der in vielen Fällen Unannehmlichkeiten machte, habe ich in der letzten Zeit durch eine Oberschenkelhülse ersetzt. Dieselbe stützt sich gegen das Tuber ischii an; vermittelst zweier Gummizüge vorn und hinten wird der den Trochanter umgreifende Stahlbügel nach unten gezogen und dadurch eine ganz vorzügliche Fixation erzielt. Die Kinder — auch erwachsene Personen — können mit einem solchen Apparat sehr viel besser und ausdauernder gehen.

Herr Joachimsthal-Berlin: Meine Herren! Ich möchte nur ganz kurz zu den Bemerkungen des Herrn Bade das Wort nehmen und ebenso im Anschluss an die Auseinandersetzungen des Herrn Dreesmann einige Bemerkungen mir zu machen erlauben.

Auch ich halte für das wesentlichste Kriterium bei der Behandlung der angeborenen Hüftluxationen den Röntgennachweis, mit dem wir mit Bestimmtheit den Kopf in der Pfanne feststellen können. Ist dies nicht der Fall, dann begnügen wir uns nicht mit der Fixation von 3 Monaten, sondern versuchen von neuem die Reposition, bis wir eventuell einen Erfolg erzielen.

Dass es mir nun in der That in einer grossen Reihe von Fällen gelungen ist, mit einer Fixation, die lediglich 3 Monate hindurch gedauert hat, und einer

Behandlung, die nach Abnahme des Verbandes lediglich darin bestand, dass wir die Sohlenerhöhung allmählich verminderten und das ganze Verhalten der Patienten beobachteten, ein gutes Resultat zu erzielen, das möchte ich mir erlauben, Ihnen hier an einer grösseren Reihe von Röntgenbildern zu zeigen, die von Patienten stammen, welche ich in letzter Zeit nachuntersucht habe. An den Bildern markiren sich gleichzeitig in sehr deutlicher Weise die Bildungsverhältnisse der Pfanne nach gelungener Reposition. Es sind alles Fälle, bei denen die klinische Untersuchung keine Spur einer nennenswerthen Abweichung mehr ergeben hat, bei denen nur das Röntgenbild noch gewisse anatomische Veränderungen erkennen lässt, die aber, wie Sie sehen werden, längere Zeit nach der Einrenkung und namentlich dann, wenn die Kinder zur Zeit der Einrenkung noch sehr jung waren, sich weiterhin in fast normale Verhältnisse umwandeln können.

Wenn man solche Gelenke relativ kurze Zeit nach der Einrenkung, etwa 1½ oder 2 Jahre nach derselben, durchleuchtet, dann sieht man zunächst noch recht charakteristische Verhältnisse. Die Pfanne ist flacher als diejenige der anderen Seite. Man sieht ein etwas flacheres Pfannendach. Man sieht osteophytenartige Wucherungen im Pfannengrunde. Diese Dinge verschwinden allmählich. Das etwas schräger stehende Pfannendach muss einem breiteren Platz machen. Es sind dies Verhältnisse, die Sie in interessanter Weise an den beiden ersten Röntgenbildern sehen. Zunächst sind die Epiphysen, nicht allein diejenige des Kopfes, sondern auch diejenige des Trochanters, in der Ossification zurückgeblieben. Auch diese Verhältnisse werden allmählich beiderseitig die gleichen. Sie sehen hier an den Bildern der kleinen Patientin, die vor 2½ Jahren reponirt worden ist, fast vollkommen normale Verhältnisse, in gleicher Weise wiederum bei einer 8½jährigen Patientin, bei der ich vor 3 Jahren eine Reposition ausgeführt habe. Sie sehen auch, dass auch dann noch, wenn die Reposition in relativ späterer Zeit vollzogen ist, sich die Verhältnisse annähernd normal gestalten können. Ich mache z. B. auf den relativ langen Schenkelhals an dem Bilde eines 11jährigen Knaben aufmerksam, bei dem ich vor 3 Jahren eine linksseitige Luxation reponirt habe.

Hier ist weiterhin das Bild einer jetzt 11jährigen Patientin, die vor 5 Jahren reponirt worden ist. Wir erkennen die kranke Pfanne nur noch an der grösseren Breite des Beckens in der Gegend der Epiphysenlinie.

Ein recht interessantes Verhalten zeigt Ihnen diese Röntgenaufnahme einer 11jährigen Patientin, deren linksseitige Luxation vor 3½ Jahren reponirt wurde. Hier hat sich der Kopf eine vollkommen tiefe Pfanne ausgebohrt, die namentlich im Gegensatz zu ihrer flachen Bildung auf dem vor der Einrenkung gefertigten Skiagramm auffällt und besonders durch die Zerklüftung bemerkenswerth ist.

Die folgenden vier Bilder zeigen durchaus keine Abweichung mehr vom normalen Verhalten. Sie entstammen Kindern, die vor 5—6 Jahren in der geschilderten Weise reponirt worden sind. Darunter befindet sich ein Fall, bei dem zunächst eine Reluxation eingetreten ist, dann später die Reposition wiederholt wurde und ein ideales Resultat ergeben hat.

Bei doppelseitigen Luxationen gehe ich in der Regel so vor, dass ich zunächst die eine Seite reponire, den Verband 3 Monate hindurch liegen lasse,

3 Monate abwarte und nun in derselben Weise die entgegengesetzte Seite reponire. Die Patienten kommen auf diese Weise niemals in die Unbequemlichkeit, die mit einem auf beiden Seiten bei starker Abductionsstellung angelegten Verband geschaffen wird.

Das eine Bild liefert den Beweis, dass die Reposition die Verknöcherung und damit die Gestaltung der Gelenktheile direct zu fördern vermag. Bei der jetzt 4jährigen Patientin, der Tochter eines Collegen, habe ich die linke Seite vor 2, die rechte vor 1½ Jahren reponirt, und dementsprechend findet man rechterseits — im Gegensatz zu links — noch eine recht beträchtliche Verzögerung in der Ossification der Kopfepiphyse. Bei der folgenden Patientin, einem jetzt gleichfalls 4jährigen Mädchen, dessen Hüftgelenke vor 2 Jahren reponirt wurden, haben die Ossificationsverhältnisse beiderseits gleichen Schritt gehalten. Endlich zeige ich Ihnen noch das Skiagramm eines 7jährigen Mädchens, dessen beiderseitige Verrenkung vor 5 Jahren zur Reposition kam. Auch hier dürfte es schwer sein, noch Unterschiede gegenüber dem normalen Verhalten zu entdecken.

Herr Lange-München: Ich will nur mit ganz wenigen Worten auf die Frage der Abduction und Retention eingehen. Ich glaube, dass ich in den letzten 2 Jahren über diese Frage Klarheit bekommen habe.

Wir haben zwei Methoden, um den Kopf zu reponiren. Die eine Methode besteht darin, dass wir dem Oberschenkel eine ultraphysiologische Abductionsstellung geben. Wenn also eine doppelseitige Hüftverrenkung besteht, geben wir den beiden Oberschenkeln eine solche Stellung, dass sie einen nach oben offenen Winkel von etwa 120° bilden. Das ist die Methode, mit der Lorenz zum Theil schon gearbeitet hat, und die hauptsächlich Ludloff und Narath angewandt haben und mit der sie gute Resultate erzielt haben. Bei dieser Methode findet die Retention des Kopfes statt durch extreme Anspannung von der unteren Kapsel. Je weiter ich abducire, desto mehr wird das untere Kapselband angespannt und desto sicherer wird die Stellung gewährleistet. Deshalb, je mehr Abduction, desto mehr Kapselspannung, desto sicherer die Stellung. Die Rotationsstellung bei dieser Abduction ergibt sich in der Regel von selbst. Man hat gar nicht die Wahl, aber es wird in der Regel eine Aussenrotationsstellung.

Dass man gute Resultate damit erzielen kann, haben Narath und Ludloff gezeigt, und ich selbst kann das aus eigener Erfahrung bestätigen.

Die Nachtheile des Verfahrens sehe ich nur darin: erstens kann man den Kopf nicht so tief in die Pfanne hineintreiben, wie das vielfach wünschenswerth ist. Man hat kein Mittel, um den Kopf noch weiter in die Pfanne hineinzutreiben, als er bei der primären Stellung sich hineinstellt; und der zweite Nachtheil sind die Hernien, die bei diesem Verfahren anscheinend nicht selten vorkommen.

Das andere Verfahren, das ich in der Regel anwende, besteht darin, dass man nicht eine ultraphysiologische Abduction gibt, sondern eine Abduction, die unter 90° bleibt. Bei doppelseitigen Verrenkungen bilden die beiden Beine einen nach unten offenen Winkel von 120°. Bei dieser Stellung muss man extremste Innenrotation wählen und bei dieser Stellung ist die Stellung des

Kopfes nicht durch Kapselspannung gesichert, oder mindestens in sehr vielen Fällen nicht. Es bleibt vielfach die untere Kapsel schlaff, und um trotzdem den Kopf bei extremer Innenrotation festzuhalten, muss man den Verband ausserordentlich exact oben am Trochanter anmodelliren. Darin liegt die Schwierigkeit der Methode.

Die Resultate sind, wie ich glaube, besser als bei der anderen Methode. Der Kopf steht tiefer in der Pfanne, als bei dem ersten Verfahren.

Ich habe Röntgenbilder hier. Den Herren, die sich dafür interessiren, kann ich sie morgen zeigen. Ich war nicht darauf vorbereitet.

Bei beiden Methoden wende ich zur Nachbehandlung den Beckenring an, den ich schon früher veröffentlicht habe. Zum Ziele kann man sowohl mit der einen, wie mit der anderen Methode kommen. Das erste Verfahren eignet sich auch noch für ältere Fälle, denn es ist mir gelungen, bei einer 15jährigen Patientin mit einseitiger Verrenkung volle Reposition zu erzielen, während ich das andere Verfahren für Jüngere vorziehe. Ich glaube, wenn wir die Kinder rechtzeitig in Behandlung bekommen, wird es wohl das Verfahren der Zukunft werden.

Herr Karch-Aachen: Meine Herren! Zur Knieluxation möchte ich mir nur erlauben, Ihnen einen Fall von einer höchst seltenen Complication der Luxation im Röntgenbilde vorzuführen. Ich habe das Kind am Montag Abend in Antwerpen gesehen. Es ist vielleicht bezeichnend für die dortigen Verhältnisse, dass man nicht einen deutschen Orthopäden, sondern den durch seine Kuren bekannten Pastor Felke gewählt hat.

Das Kind ist normal geboren, zur rechten Zeit. Weitere Deformitäten sind in der Familie des Vaters und der Mutter nicht bekannt. Das Kind hat zwei Klumpfüsse und zwei Knieluxationen, hat dann zwei Hüftluxationen; und gegen das Kind von Herrn Reiner hat es ausserdem noch den Vorzug einer Ellenbogenluxation und des Fehlens von Kniescheiben. Ich erlaube mir, das Bild herumzugeben.

Herr Riedinger-Würzburg: Meine Herren! Erlauben Sie mir auch nur eine kurze casuistische Mittheilung zu dem Falle von Reiner. Drehmann hat darauf aufmerksam gemacht, dass man die Fälle von Subluxation und die Fälle von Genu recurvatum principiell nicht von einander trennen soll. In dem Falle, den ich hier herumgebe, handelt es sich um eine Subluxation, wie sie Reiner an die Tafel gezeichnet hat. Die Bilder (Photogramm und Röntgenbild von einem 22 Jahre alten Mann) sind in der gleichen Bildfläche aufgenommen. In dem zweiten Falle handelt es sich um ein Genu recurvatum ohne Luxation, aber mit einer keilförmigen Deformation der Epiphysen bei einem 4 Jahre alten Knaben. In dem ersten Falle wurde von dem Patienten eine Therapie nicht mehr in Betracht gezogen. In dem zweiten Falle wurde durch längere Fixation in Beugestellung ein verhältnissmässig günstiges Resultat erzielt, und zwar derart, dass das Genu recurvatum activ oder passiv nicht mehr erzeugt werden kann und eine active Beugungsfähigkeit eingetreten ist.

Herr Böcker-Berlin: Eine neue Methode der Behandlung der habituellen Patellarluxation[1]).

[1]) S. Grössere Vorträge S. 75.

Herr Bade-Hannover: Meine Herren! Ich möchte nur ganz kurz eine Bemerkung zu den Ausführungen des Herrn Collegen Böcker machen. Ich glaube, man muss in dem einzelnen Falle unterscheiden, ob man operiren soll oder nicht. Ich persönlich stehe auf dem Standpunkt nur dann zu operiren, wenn die Patienten dazu drängen, und ich habe noch nicht einen einzigen Patienten gehabt, der mich zu einer Operation gedrängt hat wegen Patellarluxation. Ich selbst leide an Patellarluxation. Ich habe wiederholt eine habituelle gehabt. Ich habe sie immer ganz schön wieder eingerenkt. Die Schmerzen gingen nach einigen Tagen vorüber und ich habe ganz gut laufen können und kann auch jetzt ganz gut laufen, ohne Operation. Ich kenne eine Verwandte, die ebenfalls eine habituelle Patellarluxation hat. Die hat sich natürlich auch nicht operiren lassen. Sie ist eine ganz ausserordentlich tüchtige Skiläuferin. Sie hat im vorigen Winter z. B. eine Skitour in den Alpen gemacht und den Grisligletscher bestiegen, sie ist die erste Dame gewesen, die diese Tour überhaupt gemacht hat.

Ich könnte noch verschiedene Fälle anführen, aber ich glaube auch hier das Wort brauchen zu müssen: nur nicht zu viel operiren.

Herr Heusner-Barmen: Meine Herren! Mein Name ist genannt worden, und ich möchte über einen Fall berichten, wo allerdings eine Veranlassung zur Operation vorlag, nämlich bei einem Lastträger, der seit seinem 18. Jahre an dieser Krankheit beider Kniegelenke litt und von Zeit zu Zeit hydropische Anschwellungen und ähnliche Zufälle bekam wie bei Luxationen der Semilunarknorpel, so dass er längere Zeit liegen musste und mit dem Wunsche zu uns kam, es möchte ihm durch irgend ein Mittel, selbst mit einer Operation, geholfen werden. Ich habe den Fall schon vor 2 Jahren auf dem Chirurgencongress erwähnt, wie Herr Böcker ganz richtig anführte. Ich habe zuerst an dem einen Bein den Semitendinosus an das untere Ende der Quadricepssehne übergepflanzt. Das Resultat war scheinbar sehr gut. 3 Tage, nachdem der Patient entlassen war und wieder einen schweren Sack Cement auf dem Rücken trug, riss mit einem lauten Knacks, wie er sagte, die angenähte Sehne wieder ab. Es bildete sich an der Stelle eine taubeneigrosse Geschwulst, offenbar ein Blutextravasat, und der Zustand war wie vorher.

Jetzt, 2 Jahre ungefähr nach diesem Unfalle, ist Patient wieder zu uns gekommen aus einem andern Grunde, und ich habe ihm vorgeschlagen, die Operation zu wiederholen, und habe nunmehr den Semimembranosus herüber angenäht, den ich schon damals ins Auge gefasst hatte für den Fall, dass der Semitendinosus nicht genügen sollte. Die Ueberpflanzung des Semimembranosus ist immerhin ein erheblicherer Eingriff. Er sitzt sehr fest hinten an dem Schenkelknochen und an den Fascien und dem Bindegewebe, und man hat eine ziemliche Mühe, ihn den weiten Weg hinüberzuführen. Es kann leicht vorkommen, dass dabei eine Infection passirt, weil man ja doch nicht über alle Zufälle Herr ist. Das erste Mal ging es hiermit gut. Allein der Zufall wollte es, dass einer meiner Assistenten den Patienten etwas zu früh aufstehen und im Gipsverband schon am 10. Tage umhergehen liess, wodurch die überpflanzte Sehne sich theilweise wieder ablöste. Die Patella rutschte wieder einigermassen auf die Aussenseite, und ich bin überzeugt, dass, wenn der Patient

seine Arbeit wieder aufnimmt, die vollkommene Luxation sich wieder einstellen wird.

Das zweite Knie habe ich nachträglich in derselben Weise operirt. Da ist leider eine Eiterung eingetreten; es haben sich Fäden ausgestossen, und ich kann über das Resultat noch nichts berichten.

Also so ganz harmlos ist diese Operation doch nicht. Ich habe mir die Sache überlegt und glaube, dass es einfacher und besser wäre, einen Versuch zu machen mit Hinüberlagern der Sehne des Musculus sartorius über die luxirte Kniescheibe nach aussen. Man kann wohl, wenn man ihn weit genug loslöst, sein unteres Ende mit dem Haken hinüberziehen und auf die Aussenseite der Patella befestigen.

Ich habe die Operation nicht ausgeführt; es ist eine theoretische Betrachtung, was ich mittheile; ich möchte aber glauben, dass das die aussichtsvollere Operation ist, und es käme ja dann ungefähr auf die Idee hinaus, die der Herr College Schanz ausgeführt hat, bei Kniescheibenbrüchen.

Herr David-Berlin: Beitrag zur Frage der Coxa valga[1]).

Herr Brodnitz-Frankfurt a. M.: Die Behandlung der Oberschenkelfracturen im Greisenalter[2]).

Herr Ferd. Schultze-Duisburg: Ein neuer Osteoklast[3]).

Herr Ferd. Schultze-Duisburg: Die Behandlung des statischen Plattfusses mittelst des Redressement forcé und der Sehnenplastik[4]).

Herr Schlesinger-Berlin: Ich möchte Ihnen kurz einige Röntgenbilder von Patienten der v. Bergmann'schen Klinik, die zu dem Thema der Coxa vara rhachitica gehören, demonstriren.

Wir haben, meine ich, wenn man von der sogen. falschen Coxa vara rhachitica absieht, zwei Haupttypen zu unterscheiden, die eine, die gewöhnliche, zuerst von Lauenstein beschriebene gleichmässige symmetrische Abbiegung beider Schenkelhälse, ich zeige Ihnen hier ein Röntgenbild davon, die andere die Combination dieser Form mit Fracturen oder Infractionen im Schenkelhals.

Ich habe hier das Röntgenbild eines 4½jährigen Knaben, der erst mit 2 Jahren laufen lernte und bei dem sofort eine Gehstörung am linken Bein bemerkt wurde. Deutliche allgemeine Rhachitis ist vorhanden. Von einem Trauma ist nichts bekannt. Das Bild zeigt auf der einen Seite eine deutliche gleichmässige Abbiegung des Halses gegen den Schaft, links dieselbe Verbiegung und einen im Schenkelhals von oben nach unten verlaufenden, offenbar knorpelig geheilten

---

[1]) S. Grössere Vorträge S. 128.
[2]) S. Grössere Vorträge S. 139.
[3]) S. Grössere Vorträge S. 147.
[4]) S. Grössere Vorträge S. 269.

Riss. Dass in der Anamnese kein Trauma nachzuweisen ist, ist nicht weiter wunderbar. Es gehört eben bei einem solchen rhachitisch veränderten Knochen nicht viel dazu, eine Infraction oder Fractur herbeizuführen. Wie oft fällt nicht ein Kind bei den ersten Gehversuchen auf die Erde, ohne dass sich jemand darum kümmert.

Das zweite Bild stammt von einem 9jährigen Mädchen, das ebenfalls Erscheinungen von Rhachitis hatte (wie Sie aus der Verbiegung der Oberschenkeldiaphysen und Abbiegung der Hälse sehen). 3 Monate vor der Aufnahme in die Klinik wurde nun ein Hinken auf dem rechten Bein bemerkt, ohne dass von einem Trauma etwas bekannt ist. Sie sehen auch hier einen Riss im Schenkelhals. Auch hier bedurfte es offenbar bei der vorhandenen Rhachitis nur einer ganz geringen unbemerkten Gewalt, um eine Fractur oder Infraction herbeizuführen.

Ich meine, dass in diese Gruppe auch der bekannte Fall Kredels (ich zeige Ihnen das Röntgenbild herum) rangirt. Auch hier liegt, wie ich glaube, der Riss im Schenkelhals. Sie sehen ebenso wenig wie in den beiden ersten Bildern das für die Epiphysenlösung so charakteristische pilzhutförmige Ueberstehen des Kopfes, wie Sie es z. B. hier auf dieser Photographie, die von einem nichtrhachitischen Kind stammt, sehen, wie es auch überall bei den von Hoffa beschriebenen Epiphysenlösungen im Kindesalter der Fall ist.

Sie sehen auch am unteren Schenkelhalsrande den Riss ganz nahe am Ursprung des Halses vorhanden.

In allen 3 Fällen besteht ausserdem eine gleichmässige rhachitische Abbiegung des Halses gegen den Schaft, in allen 3 Fällen ist das Trauma so unbedeutend gewesen, dass es nicht bemerkt wurde.

Ich meine also, dass bei gesunden Kindern der locus minoris resistentiae die Epiphysenlinie, bei rhachitischen mehr der Schenkelhals ist.

Weiter möchte ich Ihnen noch ein Resectionspräparat zeigen, das von einer kürzlich in der v. Bergmann'schen Klinik operirten traumatischen Epiphysenlösung oder, wenn Sie es so nennen wollen, Coxa vara traumatica herrührt. Anatomisch findet sich jedenfalls kein Unterschied gegenüber der Coxa vara adolescentium, nämlich auch eine Abrutschung des Kopfes nach hinten und unten. Von einer Rissstelle ist nichts zu sehen. Was nun hier auffällt, ist dass der untere Schenkelhalsrand, trotzdem das 15jährige Mädchen noch ca. ein halbes Jahr nach dem Unfall herumgegangen ist, also ihre Hüfte belastet hat, fast völlig normal verläuft. Kocher hat nun schon in seiner ersten Arbeit dieses Verhalten betont, in den letzten Jahren ist aber in sehr vielen Arbeiten auf Grund von Röntgographien eine Einbiegung des unteren Schenkelhalsrandes beschrieben worden. Sie sehen nun auch hier auf dem Röntgogramm, dass dies eine Täuschung ist oder sein kann. Es ist eine ausgesprochene Einbiegung des unteren Randes zu sehen, offenbar, weil der nach hinten gerutschte Kopf den medialen Theil des Halses verdeckt. Zugleich zeige ich Ihnen hier noch ein sehr schönes Röntgenbild des Präparates in toto und eines in der Richtung von vorn oben nach hinten unten gelegten Fournierschnittes, das Ihnen die Knochenanbildung am Adam'schen Bogen, die Atrophie in dem überhängenden Theil des Kopfes und die Veränderungen in der Bälkchenanordnung sehr schön zeigt.

Herr Finck-Charkow: Die Therapie der Klumpfüsse Neugeborener in den ersten Wochen nach der Geburt[1]).

Herr Lilienfeld-Leipzig: Demonstration einer Gehbank.

Meine Herren! Gestatten Sie, dass ich Ihnen ganz kurz eine „Gehbank" zur Behandlung von Pes varus, valgus und genu valgum vorstelle, welche mir seit 1½ Jahren besonders bei der Nachbehandlung sehr gute Dienste geleistet

Fig. 5.

hat. Es handelt sich, wie Sie sehen, um eine doppelte schiefe Ebene, deren Flächen am Scheitel gelenkig verbunden sind, an der Basis ist beiderseits noch ein Bügel angebracht, so dass zwar der dadurch gebildete Winkel ein fester ist, aber der Grad der Correction des Fusses kann durch Flach- oder Steilstellung der doppelten schiefen Ebene genau geregelt werden.

Für wesentlich halte ich es bei diesen Gehübungen, dass der Patient gezwungen wird, mit übercorrigirtem Fuss und voller Belastung des Körpergewichtes aufzutreten, so dass hierdurch allmählich ein functioneller Ausgleich stattfindet. Die Patienten können die Bank mit oder ohne Stiefel benutzen.

[1]) S. Grössere Vorträge S. 152.

Auch beim Genu valgum findet eine corrigirende Wirkung statt, indem durch die Bank die Aussenrotation des Schenkels und die Abductionsstellung des Fusses aufgehoben werden; dabei geschehen Druck- und Zugwirkung am Kniegelenk selbst im entgegengesetzten Sinne, wie ihn die Deformität ausübt.

Ich habe in den letzten Jahren das Genu valgum auch in den hochgradigsten Fällen bis etwa zum 15. Lebensjahre nicht mehr operirt, und es ist mir in den meisten Fällen gelungen, sogar ohne Narkose durch die ausgezeichneten Wolff'schen Etappenverbände eine vollständige dauernde Heilung herbeizuführen. Es ist überraschend, wie leicht man nach den ersten Verbänden ohne besondere Kraftanwendung allmählich bis zur Uebercorrection kommt. Vorher darf man mit den Verbänden, die in Zwischenräumen von 8—14 Tagen angelegt werden, nicht aufhören und man braucht dazu in schweren Fällen oft 10—12 Verbände. Die Epiphyseolyse halte ich im Kindesalter für eine gefährliche Operation, deren Schattenseiten in Gestalt von Wachsthumsstörungen sich schon bald zeigen werden.

Ich gebe Ihnen einige Abbildungen von Fällen von Genu valgum und Pes varus, die mit der Gehbank nach obigen Grundsätzen behandelt worden sind, herum.

Die Bank ist bei Albin Schütze in Leipzig zu haben.

Herr v. Hovorka-Wien: Zu dem soeben gehörten Vortrage bemerke ich, dass ich bereits seit 2 Jahren einen ähnlichen Apparat zur Behandlung von Plattfüssen verwende. Ich habe ihn unter dem Namen Supinationsbrett in der Zeitschrift für orthopädische Chirurgie Bd. XII Heft 3 genau beschrieben. Er ist wesentlich einfacher als die Gehbank von Lilienfeld. Die Erfolge, welche ich mit ihm erzielt habe, waren sehr gut; nur muss ich hervorheben, dass er mit grosser Geduld, durch lange Zeit und systematisch Verwendung finden muss, wenn man damit zum Ziele gelangen will.

Herr Gocht-Halle: Combinirter Zug-Gips-Verband[1]).

Herr Wittek-Graz: Doppelseitige Subluxation des ersten Metacarpus (nicht traumatischen Ursprungs). (Wird später veröffentlicht.)

Herr Kölliker-Leipzig: Ueber eine seltenere Form von Pectus carinatum.

Die Form des Pectus carinatum, die ich besprechen möchte, betrifft nicht die bekannte kielförmige Vortreibung des Sternum, sondern sie wird durch Veränderungen an den sternalen Enden der Rippen bedingt. Hoffa bezeichnet diese Form als selten und erwähnt in seinem Lehrbuche 2 Fälle bei jungen Männern von 16 und 18 Jahren.

Wir beobachten in der Leipziger Poliklinik für orthopädische Chirurgie diese Art von Pectus carinatum recht häufig, wir sehen sie auf rhachitischer

---

[1]) S. Grössere Vorträge S. 173.

Basis sowohl bei Kindern als bei Erwachsenen. Klinisch tritt die Deformität in der Weise in Erscheinung, dass eine Reihe der sternalen Rippenansätze, in der Regel die der zweiten bis fünften Rippe, convex vorspringen und eine Art von Rippenbuckel darstellen. Das Sternum selbst steht dabei normal oder ist etwas nach dem Brustraum hin verschoben, der Thorax ist vorn abgeflacht. Das Leiden wird einseitig und doppelseitig beobachtet; ist es einseitig, dann ist die rechte Seite häufiger betroffen als die linke. Die Deformität wird selten ohne andere rhachitische Erscheinungen am Thorax gesehen, gewöhnlich findet sich auch die muldenförmige Vertiefung an den Seitenflächen des Thorax, der rhachitische Rosenkranz, die gürtelförmige Einziehung des Thorax mit Umbiegung des Rippenbogens nach aussen.

Was die Aetiologie des Leidens anbelangt, so bin ich geneigt, die Deformität auf Muskelzug zurückzuführen, und zwar auf den Zug, den der Pectoralis minor an seinem Ursprung an der Knorpelknochengrenze der zweiten bis fünften Rippe ausübt. Ist das doch auch die Stelle, an der wir den rhachitischen Rosenkranz finden.

Therapeutisch empfehlen wir manuelle Umkrümmung des Thorax, Lungengymnastik und einen Pelottenapparat, bei dem eine Pelotte vermittelst einer parabolischen Feder einen zu regulirenden Druck auf den Rippenbuckel ausübt (Demonstration des Apparates).

Herr Joachimsthal-Berlin: Meine Herren! Ich wollte nur kurz erwähnen, dass ich vor kurzem eine Form des Pectus carinatum, die absolut ähnlich dieser Form ist, zu Gesicht bekommen habe, die sich durch vier Generationen hindurch fortgeerbt hat über fast sämmtliche Familienmitglieder. Es war sonst keine Spur von Rhachitis vorhanden.

Herr Gocht-Halle: Neuer Skoliosenapparat.

Dieser neue Skoliosenapparat ist dadurch charakterisirt, dass er bei möglichst einfacher Construction und bequemer Handhabung eine ganz erhebliche Zahl anerkannt guter und wesentlicher Kräftigungs- und Bewegungsübungen der Wirbelsäule, resp. deren Musculatur und Hilfsmusculatur (Arme) gestattet.

Der Apparat besteht in der Hauptsache aus 3 Theilen:

1. aus einer Vorrichtung zur Extension am Kopf,
2. aus einem seitlich pendelnden Sitz,
3. aus einer Zugvorrichtung zum Heben von Gewichten.

Die letzten beiden können je nach Wunsch in verschieden wirkender Weise untereinander verbunden werden.

Die Extensionsvorrichtung wird aus der Abbildung (*d*) ohne weiteres klar.

Der pendelnde Sitz kann mittelst des herunter klappbaren Hebels *a* festgestellt werden:

1. wagrecht,
2. rechts gesenkt,
3. links gesenkt,
4. Der pendelnde Sitz ist mit der Hubvorrichtung durch *b b* so verbunden (wie Abbildung), dass er sich beim Ziehen mit dem rechten Arm links senkt und beim Ziehen mit dem linken Arm rechts senkt.

5. Der pendelnde Sitz ist mit der Hubvorrichtung so verbunden, dass er sich beim Ziehen mit dem rechten Arm gleichzeitig rechts senkt und beim Ziehen mit dem linken Arm gleichzeitig links senkt.

6. Der pendelnde Sitz wird mit der Hubvorrichtung derart verbunden, dass er sich bei gleichzeitigem Ziehen mit beiden Armen nur rechts oder nur links senkt.

Zwei Schrauben fixiren durch Querstange und Beinhalter den Patienten fest auf dem Sitz.

Die Gewichte, welche bei *c* rechts oder links aufgelegt werden, zieht die betreffende Hand mittelst eines in der Länge genau einstellbaren Griffes.

Die Variationsfähigkeit der Uebungen und damit die Anpassungsfähigkeit des Apparates ist eine sehr grosse: einige seien hiermit angeführt:

1. Bei wagrecht feststehendem Sitz, Extension in der Längsrichtung.

2. Bei rechts tief oder bei links tief stehendem Sitz, Extension in der Längsrichtung.

In einer dieser Stellungen Herabziehen der Gewichte mit der linken Hand, der rechten Hand, den Händen abwechselnd oder mit beiden Händen gleichzeitig.

Bei den folgenden Uebungen wird die Hubvorrichtung mit dem pendelnden Sitz derart verbunden:

3. Dass der Sitz sich links senkt, während die rechte Hand zieht und umgekehrt.

Fig. 6a.

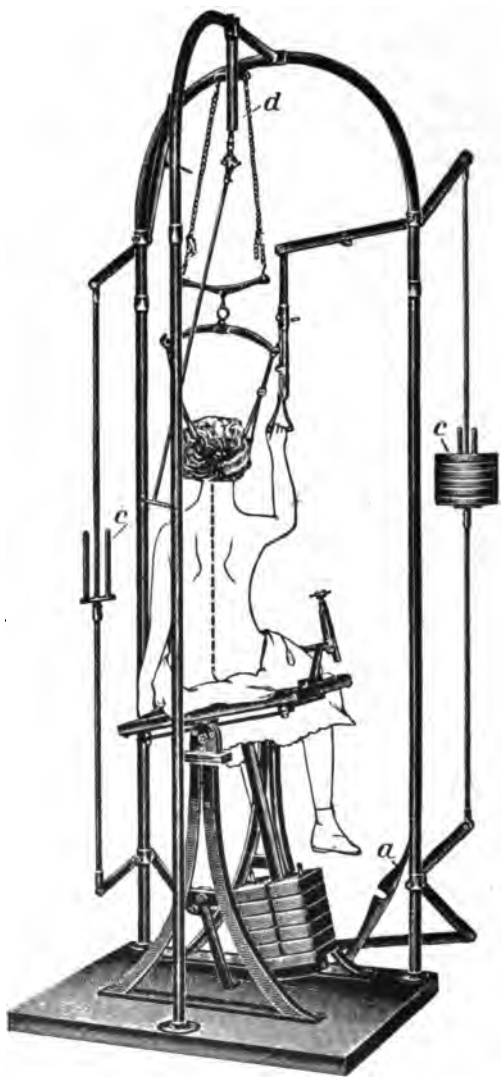

4. Dass der Sitz sich links senkt, während die linke Hand zieht und umgekehrt.

5. Dass der Sitz sich nur rechts oder nur links senkt, während beide Arme gleichzeitig ziehen.

6. Bei allen Combinationen kann auch abwechselnd mit der rechten und linken Hand gezogen werden.

Fig. 6b.

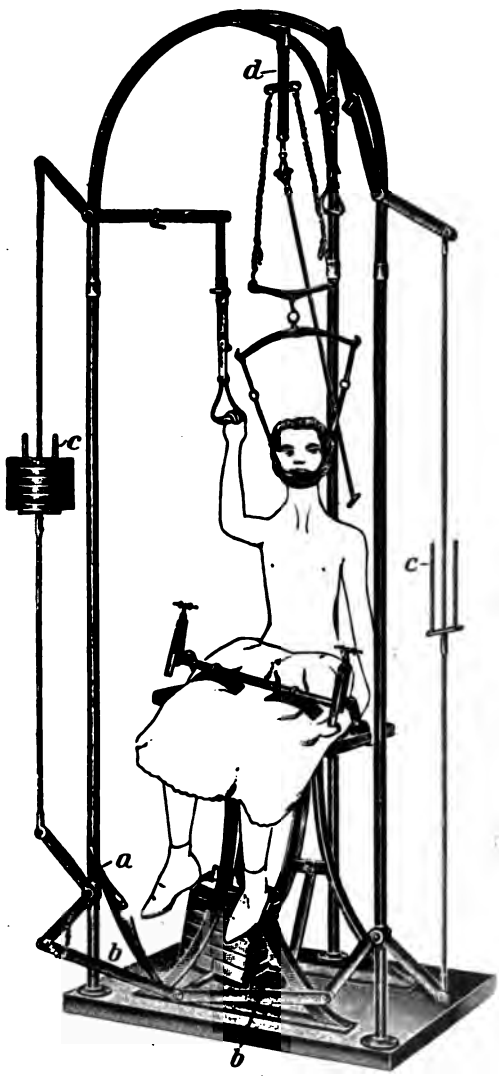

7. Bei einseitigen Uebungen kann Patient gleichzeitig mit der freien Hand den hinteren Rippenbuckel durch Druck beeinflussen.

8. Bei ausgeschalteter Kopfextension sind bei manchen Rückgratsverbiegungen die Uebungen besonders wirksam.

Aus diesen kurzen Andeutungen wird zur Genüge ersichtlich, dass dieser neue Skoliosenapparat für die verschiedenartigsten Fälle und für Patienten jeder Grösse brauchbar ist. Die Patienten sitzen bequem, und die Ausführung der jeweilig indicirten Uebungen findet mit grösster Gleichmässigkeit und Exaktheit statt. Dass nach und nach eine Steigerung der Uebungen möglich ist durch Verstellen des Zugstangengriffs und durch Vergrössern des Hubgewichtes, sei noch besonders hervorgehoben. Es ist eigentlich selbstverständlich, dass die Uebungen zunächst bei ganz entblösstem Oberkörper immer für den einzelnen Fall von Rückgratsverbiegung bestimmt werden.

Einige wenige Beispiele mögen hier noch folgen:

I. Rechtsseitige Lendenskoliose.

1. Sitz links gesenkt festgestellt. Patient zieht mit und ohne Kopfextension gleichzeitig mit beiden Armen Gewichte, die allmählich gesteigert werden. Die Belastung rechts und links kann gleich genommen werden oder verschieden schwer, je nachdem gleichzeitig die rechte oder linke Körperseite sich mehr üben und ausarbeiten soll.

2. Der pendelnde Sitz wird mit der Hubvorrichtung derart verbunden, dass bei Zug mit beiden Armen der Sitz sich stets nur links senkt.

3. Der pendelnde Sitz wird mit der Hubvorrichtung derart verbunden, dass er sich bei Zug mit der linken Hand und gleichzeitigem Hochrecken des rechten Armes nach links senkt u. s. w.

II. Linksseitige Totalskoliose.

1. Bei wagrecht feststehendem Sitz Extension in der Längsrichtung, während Patient mit der linken Hand linksseitlich gegen die hinteren Rippenpartien andrängt.

2. Ohne (oder mit) Kopfextension zieht Patient bei wagrecht oder rechtsgesenkt festgestelltem Sitz mit beiden Armen gleichzeitig die Gewichte; dieselben werden rechts und links gleichmässig oder verschieden schwer verteilt.

3. Der pendelnde Sitz wird mit der Hubvorrichtung derartig verbunden, dass er sich nur rechts senkt bei gleichzeitigem Ziehen mit beiden Armen oder bei alleinigem Zug mit der rechten Hand, während die linke Hand wieder gegen den Rippenbuckel von links halbhinten andrängt.

Aber gerade bei Totalskoliosen ist sorgsam zu achten, ob überhaupt eine Beckensenkung angezeigt ist oder aber auf welcher Seite?

III. Rechtsseitige Dorsal- und linksseitige Lumbalskoliose.

1. Bei rechtsgesenkt feststehendem Sitz und ansteigender Längsextension zieht Patient gleichzeitig mit beiden Armen die Gewichte; letztere eventuell verschieden schwer.

2. Der pendelnde Sitz wird mit der Hubvorrichtung derart verbunden, dass er sich bei Zug mit beiden Armen stets nach rechts senkt.

3. Die Verbindung wird so gemacht, dass Zug mit der linken Hand allein den Sitz rechts senkt und umgekehrt.

Diese Beispiele liessen sich beliebig vermehren, doch werden dieselben zweifellos genügen, um die Anpassung dieses bequem und einfach einzustellenden Apparates an den gegebenen Fall und die Fülle von guten Skoliosenübungen darzuthun.

Herr Kolaczek-Breslau: Meine Herren! Ich möchte Ihnen das Modell eines portativen Skoliosendetorsionsapparates vorlegen, von dem ich glaube, dass er zunächst in der Theorie Ihr Interesse erwecken dürfte.

Das Princip, nach dem dieser Apparat auf Grund meiner Angaben construirt ist, ist das eines constanten Federdrucks, also einer Art lebendiger Kraft. Sie sehen hier die Feder, welche spiralig eine runde Rückenstange umgreift und nach oben und unten in Höhe der Krümmungsscheitel in einen Arm ausläuft, der je eine entsprechend geformte Pelotte trägt, eine grössere, leicht convexe Platte für den Rücken- und eine kleine für den Lendenbuckel. Diese Feder speciell entwickelt eine Kraft, der ungefähr 6 kg Gewicht entsprechen. Sie übt auf die ganze bucklige Thoraxhälfte einen rotirenden Druck aus. Damit dieser Druck zuverlässig ausfalle, muss die Rückenstange immobilisirt werden. Nach unten wird das unschwer in bekannter Art mittelst eines Beckengürtels oder Corsets erreicht. Ich selbst gebe einem einfachen Stahl-

gürtel den Vorzug, da er dem Beckenwachsthum entsprechend nach Bedarf erweitert werden kann. Diese beiden Gurte hier, die sich vorn und hinten kreuzen, halten den Beckengürtel in seiner Lage.

Die Fixation der Rückenstange am oberen Rückenende hat Schwierigkeiten gemacht. Ich fand keinen anderen Ausweg, als den Widerhalt der Stange auf das Sternum zu verlegen, und zwar nur auf dessen Corpus. Dieses ist nämlich der Theil des Sternums, der bekanntlich die Athembewegungen nicht mitmacht, sondern stillsteht. Der anatomische Ausdruck für diese physiologische Function ist der, dass alle Rippen, die sich an das Corpus sterni inseriren, durch Amphiarthrosen mit dem Corpus sterni verbunden sind und dass andererseits das Corpus sterni mit dem Manubrium durch eine Hemiarthrose articulirt, während das Manubrium syndesmotisch mit der ersten Rippe zusammenhängt und den Bewegungen derselben folgt. Dieses unbewegliche Corpus sterni gewährt also einen sicheren Stützpunkt für die Rückenstange und zwar mit Hilfe einer diesem Knochenabschnitt nachgeformten Metallzunge. Die Verbindung zwischen der Rückenstange und dieser Zunge vermittelt ein Halsring, der so beschaffen sein muss, dass er auf die Schultern nicht drückt, sondern dieselben bogenförmig überspannt. Die Metallzunge selbst ist nach unten fixirt durch zwei Riemen, die seitlich nach rückwärts verlaufen und hier an den hinter den Armstützen angebrachten Knöpfchen endigen, damit der hintere Abschnitt des Beckengürtels bei seiner Neigung, unter dem Einfluss des Federdrucks sich zu senken, nach Möglichkeit fixirt bleibt.

Ich glaube, dass dieser Apparat den Indicationen entspricht, die man an die Behandlung der Skoliose mittelst eines portativen Apparates stellt. Natürlich eignet er sich nur für die Behandlung der Skoliose ersten und zweiten Grades und zur Nachbehandlung der durch energischere Mittel gebesserten schweren Formen. Er erfüllt die Indication, auch die Belastung der Wirbelsäule durch Kopf und Hals zu paralysiren, um so besser, wenn er mit einer von der Rückenstange ausgehenden Kopfstütze versehen ist. Aber leider hat die Erfahrung gelehrt, dass weniger bei den Kindern als bei den Eltern das Tragen einer solchen Kopfstütze den grössten Schwierigkeiten begegnet, so dass im allgemeinen dem Orthopäden nichts weiter übrig bleibt, als die Feder hier so stark einrichten zu lassen, dass sie gleichzeitig der Belastung von oben den erforderlichen Widerstand entgegensetzt. Der Kopf eines Erwachsenen wiegt nach Hyrtl 4½ kg, bei Kindern also 2—3 kg. Es muss somit diese Feder eine Druckfähigkeit, die etwa 5—7 kg entspricht, haben, um einmal die Last des Kopfes zu tragen und noch einen positiven Druck auf den Rippenbuckel auszuüben.

Dieser gegen den Rippenbuckel rotirend wirkende Druck lässt sich nach dem Gesetz des Parallelogramms der Kräfte in zwei Kräfte zerlegen, von denen die eine sagittal nach vorn, die andere frontal nach innen gerichtet ist. Jene bewirkt, dass die Rippe wie ein einarmiger Hebel den kurzen Arm der Last, d. i. ihren Strebepfeiler, den Processus transversus, mit dem sie bekanntlich durch einen sehr festen Bandapparat verbunden ist, nach vorn zieht und dadurch dem ganzen Wirbelkörper eine Rotation im Sinne einer Correction verleiht. Die andere in der Frontalebene wirkende Kraft drückt den Wirbelkörper mittelst des Rippenköpfchens nach der Mittellinie hin. Es käme bei dieser sehr

allmählich sich vollziehenden correctiven Dislocation der Wirbelsäule hinzu, dass dabei vielleicht der skoliotische Wirbelsäulenabschnitt sich etwas nach vorn verschiebt, also die schon bestehende Abflachung des Rückens sich verstärkt. Dem wirkt einigermassen entgegen die auf das Corpus sterni rückwärts drückende Metallzunge. Das Corpus sterni entspricht nämlich gerade beim weiblichen Geschlecht dem 3.—7. Brustwirbel, also dem Wirbelsäulensegmente, welches am meisten der skoliotischen Verbiegung ausgesetzt ist.

Die Kinder gewöhnen sich sehr leicht an den von Seiten der Metallzunge ausgeübten Druck, zumal die Athmungsbewegungen des Brustkorbes nicht im geringsten durch das Tragen des Apparates beeinträchtigt werden. Die von mir beobachtete Rückbildung von Skoliosen ist nach meiner Ueberzeugung zum grössten Theil auf die consequente Anwendung des beschriebenen Apparates zurückzuführen.

Herr von Hovorka: Das decimetrische Messgitter[1]).

Herr Ferd. Schultze-Duisburg: Apparat zur Behandlung von Rückgratsverkrümmungen[2]).

Vorsitzender: Meine Herren! Wir sind am Ende unserer Verhandlungen, und ich schliesse damit den III. Congress für orthopädische Chirurgie.

Herr Schanz-Dresden: Meine Herren! Ehe wir aus einander gehen, haben wir eine sehr angenehme Pflicht zu erfüllen, nämlich die, dem Herrn Vorsitzenden unseren besten Dank auszusprechen für die Leitung der heutigen Versammlung. Es war wirklich eine sehr schwere Aufgabe, mit dem grossen Programm zu Ende zu kommen; aber, was wir alle eigentlich nicht für möglich gehalten hatten — wir sind mit dem ganzen Programm fertig geworden, und es sind dabei Redner wie Zuhörer befriedigt worden. Ich glaube, ich spreche im Namen der Gesellschaft, wenn ich Herrn Geheimrath Heusner unseren verbindlichsten Dank dafür ausspreche und die Mitglieder bitte, in ein Hoch auf Herrn Geheimrath Heusner einzustimmen. Herr Geheimrath Heusner lebe hoch — hoch — hoch!

(Die Anwesenden, die sich erhoben haben, stimmen in das dreimalige Hoch ein.)

---

[1]) S. Grössere Vorträge S. 188.

[2]) S. Grössere Vorträge S. 142.

II.

Grössere Vorträge

und

Abhandlungen.

I.

Zur Pathologie der Gelenkcontracturen[1]).

Von

J. v. Mikulicz-Breslau.

Meine Herren! Als der Herr Vorsitzende mich einlud, in der heutigen Versammlung das Referat über die Pathologie der Gelenkcontracturen zu übernehmen, setzte mich diese ehrenvolle Aufforderung in einige Verlegenheit. Bei dem grossen Arbeitsgebiet der modernen Chirurgie, welchem ich in meiner klinischen Stellung nach den mannigfachsten Richtungen gerecht werden muss, bleibt mir heute leider wenig Zeit übrig, mich mit einer, wenn auch noch so wichtigen Einzelfrage aus dem Gebiete der Orthopädie eingehend zu beschäftigen. Dieses Bedenken wurde indessen leicht zerstreut, als Herr Dr. Ludloff es übernahm, sich in die Arbeit mit mir zu theilen. Mir war seine Mitarbeit um so willkommener, als er sich schon längere Zeit mit diesem Thema beschäftigt hatte.

Ein zweites Bedenken hatte ich, indem ich zweifelte, ob es zweckmässig sei, einen Theil der so kurz bemessenen Zeit des Orthopädencongresses zu einem mehr theoretischen Vortrage zu verwenden und dadurch den Raum für den vielleicht wichtigeren Zweck der Versammlung, für die Demonstrationen zu verkürzen. Indessen musste ich nach reiflicher Ueberlegung dem Vorschlag des Herrn Vorsitzenden doch aus voller Ueberzeugung beistimmen. Wenn auch die Orthopädie in ihrer heutigen Entwickelung auf vorwiegend praktischen Wegen wandelt, so hat sie doch die Anregung zu vielen ihrer zahlreichen glücklichen Erfolge aus theoretischen Kenntnissen und Voraussetzungen geschöpft. Manche der letzteren haben vielfach den Charakter von Hypothesen und liegen in ihrer Entstehung Jahre und Jahrzehnte zurück. Es kann deshalb nur von Nutzen sein, sie von Zeit zu Zeit einer Revision zu unterziehen. Es ist nicht zu bezweifeln, dass diese Revision gerade bei der Lehre von den Gelenkcontracturen heute wünschenswerth erscheint. Neben

[1]) Vortrag, gehalten auf dem III. Congress der Deutschen Gesellschaft für orthopädische Chirurgie am 5. April 1904.

anderen neuen Untersuchungen sind es namentlich die Befunde der Röntgenphotographie, von welchen wir auch bei der Lehre von den Gelenkcontracturen vielleicht neue Aufschlüsse erwarten durften.

Ich habe mich nun mit Herrn Dr. Ludloff derartig in die Arbeit getheilt, dass ich den allgemeinen, mehr theoretischen Theil übernommen habe, während er die Einzelheiten vortragen wird, soweit sie durch seine Untersuchungen eine feste Gestalt gewonnen haben.

Da es den Rahmen eines kurzen Referates weit überschreiten würde, wenn wir sämmtliche Gelenke in den Bereich unserer Besprechungen ziehen wollten, so haben wir uns auf ein einziges Gelenk beschränkt und zwar das Kniegelenk. Wenn einmal hier alle fraglichen Punkte erörtert sind, kann es nicht schwer sein, auch die Contracturen anderer Gelenke nach ähnlichen Gesichtspunkten zu untersuchen. Dass das Kniegelenk zum Studium der Gelenkcontracturen besonders geeignet ist, ist einleuchtend. Es wird nur aus zwei Knochen zusammengesetzt und hat eine relativ einfache Mechanik. Es liegt so oberflächlich, dass wir von drei Seiten fast unmittelbar unter der Haut die Veränderungen an den Knochen und der Kapsel mit dem Auge und der palpirenden Hand verfolgen können. Aus demselben Grunde gibt die Röntgenphotographie hier so klare und unzweideutige Bilder, wie bei wenigen anderen Gelenken. Schliesslich gehören die Kniegelenkscontracturen zu den häufigsten, die wir beobachten. Ihre praktische Bedeutung ist nicht nur deshalb so gross, sondern weil schon geringe Grade der Contracturen schwere functionelle Störungen zur Folge haben. Nur einen Nachtheil bietet für unsere Betrachtungen das Kniegelenk, nämlich, dass sein innerer complicirter Bau sich der directen Beobachtung entzieht und auch durch die Röntgenphotographie nicht dargestellt werden kann.

Wenn wir uns fragen, was wir unter Gelenkcontractur verstehen, so wird es uns schwer, eine kurze Definition zu geben; und doch scheint mir dies für eine klare Verständigung bei der Lehre von den Contracturen nothwendig. Ich möchte die Gelenkcontractur als eine partielle oder vollständige Aufhebung der activen und passiven Beweglichkeit eines Gelenkes definiren, jedoch mit dem Ausschluss der echten Ankylosen, welchen eine feste (knöcherne oder bindegewebige) Verwachsung der Gelenkenden zu Grunde liegt. Die strenge Unterscheidung der Ankylose von der Contractur ist in

symptomatischer[1]) und therapeutischer Richtung von so grosser Bedeutung, dass wir an dieser Scheidung auch bei der Nomenclatur festhalten müssen.

Die Röntgenphotographie kann uns nicht immer über die Frage, ob eine wirkliche Ankylose vorliegt, völlig aufklären.

Die Gelenkcontractur besteht sehr häufig nicht nur in einer Feststellung oder Beweglichkeitsbeschränkung des Gelenkes innerhalb der physiologischen Excursionsweite; sie kann namentlich beim Kniegelenk noch mit Stellungsanomalien in pathologischem Sinne verbunden sein, d. h. die Gelenkenden stehen in einer Stellung zu einander, die sie bei intactem Gelenkmechanismus nie einnehmen können. Dieser Zustand wird ganz allgemein als eine Theilerscheinung auch zur Contractur gerechnet; es ist indessen gewiss zweckmässig, ihn schon dem Namen nach von der reinen Contractur zu trennen. Ich möchte vorschlagen, die Contractur im Rahmen der physiologischen Excursionsweite als einfache Contractur zu bezeichnen, bei jeder Deformität in dem angeführten Sinne dagegen von einer complicirten Contractur zu sprechen. Wenn also das Kniegelenk ausser in Beugestellung noch in Genu valgum- oder Subluxationsstellung fixirt ist, hätten wir eine complicirte Contractur vor uns.

---

[1]) Zu einer stricten Unterscheidung der Ankylose von der Contractur ist keineswegs die Untersuchung in der Narkose nöthig, wie vielfach gelehrt wird. Wir besitzen zwei Symptome, die uns die beiden Zustände sicher unterscheiden lassen. Nimmt man eine Bewegung in einem versteiften Gelenke vor, so wird im Falle einer wirklichen Ankylose jede Reaction von Seiten der das Gelenk versorgenden Muskeln ausbleiben. Das Gelenk existirt eben nicht mehr; infolge dessen fällt der reflectorische Reiz auf die Musculatur auch ganz fort. Im Falle einer Contractur dagegen wird, besonders bei schmerzhaften Gelenkaffectionen, selbst der geringste Versuch einer Beugung oder Streckung die Antagonisten in einen Contractionszustand versetzen. Diesen sieht und fühlt man auch deutlich mit der aufgelegten Hand, beim Kniegelenk sowohl an den Beugern als auch an den Streckern.

Ein zweites Symptom ist folgendes: Besteht nur eine Contractur, so sind immer Bewegungen im Gelenk noch möglich, wenn sie auch so geringfügig sind, dass sie sich durch eine gröbere Untersuchung nicht nachweisen lassen. Sie werden bei den gewöhnlichen rohen Bewegungsversuchen sofort durch eine Anspannung der Antagonisten parirt. Man kann aber die Beweglichkeit innerhalb kleinster Excursionen ganz deutlich constatiren, wenn man rasche, oscillirende Bewegungen ohne stärkere Gewalteinwirkung vornimmt; diesen vermögen die das Gelenk versorgenden Muskeln nicht zu folgen.

Wenn wir die Kniegelenkcontracturen nach ihrer Aetiologie durchgehen, so werden wir die dermatogenen und durch andere Weichtheilschrumpfungen hervorgerufenen am besten ganz ausser Acht lassen, weil sie an und für sich zu wenig theoretisches Interesse bieten und auch zum Verständniss der praktisch wichtigsten Contracturen, der arthrogenen, wenig beitragen. Dagegen werden wir die primären myo- und neurogenen Contracturen wohl berücksichtigen müssen, weil wir an ihnen am besten lernen, wie weit der Contractionszustand oder aber die functionelle Ausschaltung einzelner Muskelgruppen allein die Stellung des Gelenkes beeinflussen können. Herr Dr. Ludloff wird Ihnen mehrere hierher gehörige interessante Befunde mittheilen.

Das Hauptinteresse haben für uns natürlich die arthrogenen Contracturen, nicht nur die verschiedenen Grade und Formen derselben, sondern vor allem auch ihre Pathogenese. Es ist schwer, heute auf diesem Gebiete ganz neue Gesichtspunkte aufzufinden, seitdem König in seinem klassischen Werke „Ueber die Tuberculose des Kniegelenks" die Grundlage für unsere heutige Auffassung der Kniegelenkcontracturen geschaffen hat. Es ist auch kaum möglich, an der König'schen Lehre in wesentlichen Punkten Aenderungen vorzunehmen, höchstens kann es sich darum handeln, einzelne Momente in der Pathogenese der Kniegelenkcontractur mehr in den Vordergrund zu rücken, als es vielleicht König gethan hat.

A priori werden wir bei den arthrogenen Kniegelenkcontracturen eine dreifache Pathogenese annehmen können. Entweder wird die Stellung des Gelenks durch die dasselbe bewegenden Muskeln bestimmt; es liegt dann eine secundäre myogene Contractur vor; oder aber Veränderungen in der Kapsel und in den Bändern beschränken die Beweglichkeit und zwingen dem Gelenk eine bestimmte Stellung auf. Wir können in diesem Falle von einer desmogenen Contractur sprechen. Endlich können Formveränderungen der knöchernen Componenten des Gelenks die Stellung derselben bestimmen: osteogene Contractur.

Wenn ich im folgenden versuche, diese dreifache Pathogenese der arthrogenen Contractur zu erörtern, so habe ich vor allem die tuberculösen Contracturen im Auge, die ja für uns im Vordergrund des Interesses stehen. Für die Beurtheilung der nicht tuberculösen arthrogenen Contracturen, namentlich der chronisch-entzündlichen, gelten im wesentlichen dieselben Gesichtspunkte wie für die tuber-

culösen; doch finden sich bei ihnen wesentliche Abweichungen vom tuberculösen Typus, worauf Herr Dr. Ludloff ausführlicher zu sprechen kommen wird.

Wir wollen uns zunächst mit der Frage beschäftigen, welche Bedeutung den ein entzündetes Gelenk versorgenden Muskeln für die Entstehung der Contractur zukommt.

Sie wissen wohl alle, welche wichtige Rolle der reflectorischen Muskelcontraction, speciell der Beuger beim Zustandekommen der Kniegelenkcontractur durch Billroth, Volkmann, Duplay u. A. seinerzeit beigelegt wurde. Auch König räumt den Muskeln in der Pathogenese der Gelenkcontractur eine wesentliche Bedeutung ein, indem er ausdrücklich sagt, dass sich die Bewegungsdefecte im Gelenk unter dem Einfluss des Willens vollziehen. In dieser allgemeinen Fassung kann die König'sche Anschauung sicher nicht bestritten werden. Was wir heute dagegen in Abrede stellen möchten, ist die Lehre von der reflectorischen Muskelcontractur infolge der Schmerzhaftigkeit des Gelenks. Wir sind vielmehr der Meinung, dass es keines reflectorischen Contractionszustandes bedarf, wenigstens beim Knie nicht, um das Gelenk in Beugestellung zu bringen. Durch eine Erschlaffung sämmtlicher das Knie bewegenden Muskeln allein ist die Entstehung der Contracturstellung in den Initialstadien der Erkrankung genügend erklärt. Es ist das eben die Mittelstellung, bei der nicht nur sämmtliche Muskeln, sondern auch alle zum Kniegelenk gehörigen Weichtheile, insbesondere Kapsel und Bänder, am gleichmässigsten erschlafft sind. Dass dieser Zustand der vollständigen Erschlaffung am meisten die Schmerzen im Kniegelenk herabsetzt, ist leicht verständlich. Die Stellung des Kniegelenks ist dabei ungefähr dieselbe, welche es auch in gesundem Zustand bei vollständiger Erschlaffung und ohne jede Belastung einzunehmen pflegt, z. B. in einem warmen Vollbad. Es ist auch nicht zweifelhaft, dass diese Erschlaffung der Muskeln zunächst von unserem Willen abhängt.

Auch im weiteren Verlaufe der Erkrankung spielen die Muskeln, so lange der Process florid, das heisst das Kniegelenk schmerzhaft ist, keine active Rolle. Nur in einem Falle treten sie wirklich in Thätigkeit und zwar ziemlich energisch; sie sind gewissermassen die Wächter für die Innehaltung der Stellung des Gelenkes, bei welcher es sich im Ruhezustande befindet. Alles, was eine Aenderung dieser Stellung herbeiführt, ruft eine Muskelcontraction im antagonistischen Sinne hervor. Jede ärztliche Untersuchung, wenn sie nicht mit besonderer

Zartheit vorgenommen wird, ist besonders geeignet, solche Muskelcontractionen als unbewusste Abwehrbewegungen hervorzurufen. Diese Muskelcontractionen treten sicher auch unabhängig vom Willen auf und können deshalb als reflectorische Abwehrbewegungen angesehen werden. Ohne Zweifel hat die Beobachtung dieser reflectorischen Muskelcontractionen zur Auffassung der activ myogenen Entstehung der Gelenkcontracturen geführt. Selbstverständlich treten diese Muskelcontractionen als Abwehrbewegungen auch dann ein, wenn der Patient das erkrankte Gelenk, so lange es noch schmerzhaft ist, gebraucht oder gar belastet. Dass bei einem belasteten Hüft- oder Kniegelenk die Muskeln krampfhaft angespannt sind, um die Ruhelage des Gelenkes nach Möglichkeit zu erhalten, ist nur verständlich. Wird aber das Gelenk functionell in keiner Richtung in Anspruch genommen, so tritt sofort vollständige Entlastung aller Muskeln ein.

Erst in den Endstadien, wenn der Kranke beim Gebrauch des Beins die bestehende Contractur durch active Contractionen des Quadriceps zu überwinden sucht, kommt der Muskelapparat wieder in Thätigkeit. Hier beeinflusst er insofern die Form des Knies, als die forcirten Extensionsbewegungen eine vielleicht vorher noch nicht bestehende oder nur angedeutete Subluxation der Tibia, oder richtiger gesagt, Achsenverschiebung von Femur und Tibia hervorrufen.

In späteren Stadien spielen die Muskeln noch eine nicht unwichtige Rolle bei der Fixirung einer einmal entwickelten Contractur. Entsprechend der dauernden Annäherung ihrer Insertionspunkte sind sie „nutritiv" verkürzt und setzen der Streckung einen passiven Widerstand entgegen.

In zweiter Linie kann die Pathogenese der arthrogenen Contracturen in Veränderungen der Kapsel und des Bandapparates liegen. Wir können diese Entstehungsart im allgemeinen als desmogen bezeichnen. Bekanntlich hat Bonnet auf Grund von Leichenexperimenten die Entstehung der Gelenkcontracturen in einseitiger Weise dadurch zu erklären versucht, dass infolge einer prallen Füllung der Gelenkkapsel durch Exsudat dem Gelenk die Mittelstellung aufgezwungen wird. Diese Bonnet'sche Lehre ist längst widerlegt. Wir sehen wiederholt bedeutende acute und chronische Ergüsse im Kniegelenk, ohne dass die Contracturstellung dem Gelenk aufgezwungen würde. Ueberdies fehlt in den meisten Fällen von Kniegelenkcontractur, wenigstens bei der Tuberculose, eine stärkere

Füllung des Gelenkes mit Flüssigkeit. Dass trotzdem die Veränderungen der Kapsel und der Gelenkbänder eine grosse Rolle bei der Gelenkcontractur spielen, ist nicht zu bezweifeln. Im Anfange ist es die Gelenkkapsel, die infolge der entzündlichen Infiltration die heftigen Schmerzen hervorruft. Diese sind selbstverständlich dort am grössten, wo die Kapsel bei der Strecklage am meisten gespannt ist, also an der Beugeseite. Das Gelenk kommt erst dann in einen relativen Ruhezustand, wenn es eine Mittelstellung einnimmt, bei der alle Theile, also auch die hintere Kapselwand möglichst gleichmässig entspannt sind. Uebrigens ist es nicht der Spannungszustand der Kapsel allein, der die Schmerzen hervorruft, sondern die andauernde Unruhe, in der sich das Gelenk infolge des labilen Gleichgewichts zwischen Beugern und Streckern bei einer freiwillig eingehaltenen Strecklage befindet. Ist das Gelenk in vollständiger Strecklage durch Schienen oder Apparate sicher fixirt, so wirkt auch das schmerzstillend. Ohne äussere Fixation tritt die Ruhe im Gelenk offenbar am besten in der Mittelstellung ein. Dass dabei die Art der Lagerung des kranken Beins, die Art seines Gebrauchs bei Gehversuchen, namentlich die Art der etwaigen Belastung eine grosse Rolle spielt, hat König genügend auseinander gesetzt.

Während in den Anfangsstadien die schmerzhafte Gelenkkapsel secundär, durch reflectorische Muskelerschlaffung die Contractur herbeiführt, bestimmt sie im weiteren Verlaufe der Krankheit durch ihre pathologischen Veränderungen direct die Stellung des Gelenks. Infolge von Verdickung und Auflagerung und schliesslich narbiger Schrumpfung verliert sie ihre Elasticität und normale Faltbarkeit und beschränkt dadurch immer mehr die Beweglichkeit des Gelenks. Welche Rolle die geschrumpfte Kapsel bei den Contracturen spielt, geht am besten daraus hervor, dass auch in der Narkose, bei vollständiger Muskelerschlaffung und selbst nach der Tenotomie sämmtlicher Beuger manche Contractur doch nicht ohne Gewalt zu beseitigen ist.

Was die eigentlichen Gelenkbänder betrifft (die Ligamenta Collateralia sowie Cruciata), so haben sie auf die Contracturstellung keinen unmittelbaren Einfluss. Die Befunde bei Gelenkresectionen in vorgeschrittenen Stadien der Gelenktuberculose lehren uns, dass namentlich die Ligg. cruciata den Zerstörungsprocess im Gelenk lange überdauern und mitten in den Granulationsmassen intact bleiben können. Die Gelenkbänder können aber indirect die Stellung des

Gelenkes beeinflussen, sobald die knöchernen Componenten desselben schwer verändert sind. Sie können dann dem Gelenk die Contracturstellung mit noch mehr Gewalt aufzwingen als eine geschrumpfte Kapsel.

Ein dritter Grund für die arthrogene Contractur kann in Veränderungen des Knochens liegen. Wir können sie als osteogene Contractur bezeichnen. König hat schon mit aller Klarheit die Veränderungen beschrieben, die an den Gelenkenden eintreten und eine Deformität resp. Contractur derselben herbeiführen können. Soweit es sich dabei um Zerstörungen des Knochens handelt, ist der Vorgang klar. Es tritt aber auch und gewiss nicht selten das Gegentheil ein: Vermehrtes Wachsthum infolge des Entzündungsreizes, den ein tuberculöser Knochenheerd auf seine Umgebung ausübt. Dies kann zunächst wie bei der Osteomyelitis die Diaphyse betreffen, wenn der Entzündungsheerd bis an den Epiphysenknorpel reicht. Pels Leusden hat jüngst ein vermehrtes Diaphysenwachsthum bei Kindern von 2—9 Jahren nachgewiesen. Noch wichtiger ist das pathologisch vermehrte Wachsthum eines oder beider Condylen — in der Regel handelt es sich dabei um die Femurcondylen. König sagt ausdrücklich: „Es ist mir unzweifelhaft, dass zuweilen dieser innere Abschnitt der Femurcondylen vergrössert ist, dass er mehr wächst.“ In klarer Weise hat dies Ludloff durch Röntgenbilder von tuberculösen Kniegelenken bei Kindern nachgewiesen. Die Wachsthumsvermehrung kommt natürlich nur bei Kindern und Halbwüchsigen in Betracht, während wir bei Erwachsenen vorwiegend den Zustand der Knochenzerstörung beobachten. In den Röntgenbildern solcher kindlicher Knochen sieht man deutlich bei Vergleich mit der gesunden Seite, dass der Ludloff'sche Epiphysenfleck in der Femurepiphyse infolge der tuberculösen Entzündung blässer erscheint, während die Umgebung und der ganze Condylus eine erhebliche Volumenszunahme erfahren hat. Der pathologisch verdickte Condylus wächst nun nicht nur nach aussen, sondern auch ins Gelenk hinein. Ist nur ein Condylus betroffen, so führt das in der Regel zum Genu valgum, weil der Condylus int. am häufigsten vom primären Krankheitsheerd ergriffen ist. Bei beiderseitiger Wachsthumsvermehrung der Condylen wird der Tibiakopf in toto nach hinten verschoben, wodurch die charakteristische Subluxationsstellung erzeugt oder soweit sie schon vorhanden war, noch vermehrt wird.

Wir haben bei den bisherigen Erörterungen stillschweigend

angenommen, dass das erkrankte Gelenk sich selbst überlassen und vor allen äusseren Schädlichkeiten bewahrt geblieben ist. Dies wird jedoch in Wirklichkeit kaum je beobachtet werden. Fast immer wird die Stellung des Gelenks noch secundär durch äussere Schädlichkeiten beeinflusst. Diese liegen einmal in den Versuchen des Patienten selbst, sein Bein trotz Contracturstellung zu gebrauchen und sich damit fortzubewegen, mit oder ohne Belastung des Knies. Das andere Mal sind es die therapeutischen Versuche des Arztes, der Contractur entgegenzuarbeiten.

In Bezug auf diese secundären, mechanischen Momente in der Pathogenese der Gelenkcontracturen ist zu dem, was uns König gelehrt hat, kaum etwas Neues hinzuzufügen.

Meine Herren! Bevor ich das Wort Herrn Dr. Ludloff überlasse, möchte ich mit einigen Worten noch auf die praktischen Consequenzen der von uns vertretenen Gesichtspunkte zu sprechen kommen.

Unsere Betrachtungen haben uns ebenso wie alle praktischen Erfahrungen gezeigt, wie gering die Kräfte sind, durch welche eine Contractur in der ersten Zeit ihrer Entstehung festgehalten wird gegenüber den enormen Widerständen, die wir in späteren Stadien zu überwinden haben, wenn wir die Contractur beseitigen wollen. Die Prophylaxe ist hier also von grösster Bedeutung; noch im ersten Beginn müssen wir die Entstehung der Contractur zu verhindern suchen. Später können wir häufig nur mit langwierigen, umständlichen Apparaten oder gar nur mit schweren operativen Eingriffen zum Ziel kommen. Die grösste Schwierigkeit beim Redressiren der Kniegelenkcontracturen bieten die Volumenszunahme der Condylen infolge primärer, ossaler, tuberculöser Heerde; um auch dieser Complication vorzubeugen, müsste man den tuberculösen Knochenheerden, welche die Hypertrophie der Condylen hervorrufen, noch in einem frühen Stadium isolirt beikommen. Wir haben es in der letzten Zeit mehrere Male versucht, diese Knochenheerde, nachdem sie röntgographisch sicher gestellt waren, extraarticulär mit dem scharfen Löffel zu entfernen, ein Verfahren, wie es schon seit einiger Zeit ein College in Buffalo, dessen Name mir augenblicklich entfallen ist, übt. Ob ein solches Verfahren den gewünschten Erfolg herbeiführen wird, kann selbstverständlich erst eine mehrjährige Beobachtung lehren.

II.

Die Pathologie und Therapie der Gelenkcontracturen[1]).

Von

H. Gocht-Halle a. S.

Mit 5 in den Text gedruckten Abbildungen.

Vom Herrn Vorsitzenden ist mir der Auftrag geworden, so eingehend, aber auch so kurz als möglich die rein orthopädischen Behandlungsmethoden bei Gelenkcontracturen vor Ihnen zu skizziren. Ich bitte nun, im Hinblick auf meine folgenden Ausführungen nicht missverstanden zu werden. Unsere therapeutischen Massnahmen hängen in jedem einzelnen Falle von so viel Factoren ab, dass es falsch wäre, sich ein für allemal auf eine einzige Behandlungsmethode einzuschwören. Jede extreme Einseitigkeit in der Therapie ist vom Uebel. Die operative und die orthopädische Chirurgie haben Hand in Hand zu gehen, um so nach unserem besten Wissen und Können die bestmöglichen Ziele zu erreichen.

Dies musste ich vorausschicken, ehe ich mich nunmehr gerade bezüglich der Behandlung der Gelenkcontracturen als Anhänger der mehr orthopädischen Behandlungsmethoden erkläre. Ich thue dies im Hinblick auf meine eigenen guten Erfahrungen und besonders, weil zweifellos sich unser Augenmerk von vornherein bei jeder Gelenkerkrankung darauf richten muss, neben der Heilung der Gelenkerkrankung die sich meist sofort ausbildenden Contracturstellungen aufzuhalten und sie so weit zu beseitigen, dass das erkrankte Gelenk durch unsere Massnahmen nur günstig beeinflusst wird.

Wir haben aber bei der Behandlung nicht allein die primären Contracturzustände zu berücksichtigen. Ebenso häufig stehen wir den secundären Folgezuständen derselben gegenüber, nämlich allen den Schrumpfungsprocessen, die in den contrahirten Muskeln selbst und in den das Gelenk umgebenden Bändern, Fascien etc. einsetzen; und ferner den Verwachsungen, welche sich im Gelenkinnern

[1]) Vortrag, gehalten auf dem III. Congress der Deutschen Gesellschaft für orthopädische Chirurgie am 5. April 1904.

an der Kapsel und an sich berührenden und pressenden Knorpelflächen etc. etabliren. Kurz gesagt, ich fasse mein Thema so auf, dass ich Ihnen kurz unsere orthopädischen Massnahmen rekapitulire, wie sie sich mir nach und nach als die besten gezeigt haben zur Verhütung und Beseitigung der primären Gelenkcontracturen und zur Beseitigung der secundären contracten Gelenkzustände, also der Schrumpfungsresultate und der im Gelenkinnern entstandenen Verwachsungen fibröser Art.

Mein Thema umfasst also im engeren Sinne die Therapie der Stellungs- und Beweglichkeitsanomalien, welche durch Gelenkentzündung hervorgerufen werden und nach denselben zurückbleiben.

Unsere orthopädisch-therapeutischen Massnahmen hängen von den verschiedensten Factoren ab. Wir müssen im Stande sein zur Erkenntniss und Beurtheilung der im Einzelfall vorliegenden Gelenkerkrankung; ferner müssen wir uns gegenwärtig halten den pathologisch-anatomischen Zustand im ganzen Bereiche der Erkrankung; und von beidem und der Erfahrung ist wiederum abhängig, wie wir im Hinblick auf die Prognose, auf das bestmögliche Resultat die Behandlung einzuleiten haben.

Alle unsere Massnahmen haben demgemäss, begründet durch eine sachgemässe Diagnose, das Grundübel zu beseitigen und gleichzeitig die Contracturzustände der Gelenke möglichst günstig zu beeinflussen.

Der Aetiologie kann ich hier nicht näher treten, ich will nur daran erinnern, dass im allgemeinen die schmerzhaften Gelenkentzündungen die grösste Neigung zu Contracturen haben, während die chronisch deformirenden und destruirenden Gelenkerkrankungen seltener dazu führen.

Aber die ersteren überwiegen bei weitem.

Auch wollen wir uns daran erinnern, dass nach den vorliegenden Statistiken mindestens 50—60 % aller Gelenkcontracturen auf Grund eines tuberculösen Gelenkleidens entstehen.

Welche orthopädischen Massnahmen stehen uns nun zur Verfügung, um die Gelenkcontracturen primärer und secundärer Art zu bekämpfen und gleichzeitig dem Grundübel zu steuern?

Darauf lässt sich nicht so direct antworten, vielmehr müssen wir uns vorher erinnern, welche Contracturstellungen in den einzelnen Gelenken die typischen sind, und ferner welche Stellungen

der einzelnen Gelenke für den Patienten zur späteren Benutzung am günstigsten sind, falls das betreffende Gelenk in fester Versteifung bleiben sollte.

Wir wissen, dass im grossen und ganzen normaliter die Extremitätengelenke in der Ruhe einen gewissen Beugegrad einnehmen, dass in Beugestellung die Muskeln am meisten erschlafft sind, dass die Flexoren überhaupt das Uebergewicht haben über die Extensoren, dass die Extensoren schneller zur Atrophie neigen, dass auch die Schwere der einzelnen Gliedabschnitte mehr Beugestellung befürwortet, dass schliesslich die Gelenke in leichter Beugestellung die höchste Capacität haben. Aus allen diesen Gründen überwiegt an den Extremitäten die Beugecontractur, d. h. die Flexoren sind es, welche die ersten Spuren von anhaltender pathologischer Contraction zeigen.

So stellen sich die Zehen fast regelmässig in Beugecontractur.

Am entzündeten Fussgelenk kommt es besonders schnell zur Valgusstellung und durch die Schwere des Fusses zur Volarflexion.

Das Kniegelenk stellt sich stets in Beugestellung, derart, dass sich zu der Flexion noch eine Rotation des Unterschenkels nach aussen und ein Nachhintensinken des ganzen Unterschenkels hinzugesellt.

Am Hüftgelenke entwickelt sich mit einer gewissen Regelmässigkeit bei der Entzündung zuerst eine Beuge- und Abductionsstellung und Aussenrotation, später gesellt sich zu der eventuell fortgeschrittenen Beugestellung die Adduction und Innenrotation.

Die Fingergelenke stellen sich in der Mehrzahl der Gelenkentzündungen in Beugestellung, hin und wieder auch in Streckstellung.

Am Handgelenk entwickelt sich meist eine abnorme Volarflexion, dabei stehen dann die Finger mehr oder weniger gestreckt.

Das Ellenbogengelenk stellt sich in Beugestellung in einem Winkel von 120—135°; dazu kommt meist eine ausgesprochene Pronationsstellung.

Am Schultergelenk kommt es am häufigsten zu einer leichten mittleren Abductionsstellung mit starker Behinderung der Innenrotation.

Fast alle diese aufgeführten Contracturstellungen sind nun, falls eine feste Verwachsung der erkrankten Gelenkteile eintreten sollte, für die beste Function und für das beste kosmetische Resultat ungünstig; wir wollen vielmehr:

das Schultergelenk in der diagonalen Richtung zwischen Frontal- und Sagittalebene abducirt und nach innen rotirt,

das Ellenbogengelenk rechtwinklig gebeugt und bei Frauen dabei den Vorderarm möglichst supinirt, bei Männern in einer Mittelstellung zwischen Pronation und Supination, so dass Daumen und Zeigefinger nach oben sehen,

das Handgelenk in Streckstellung oder ganz mässiger Beugestellung, eher etwas abducirt als adducirt,

die Fingergelenke im allgemeinen gebeugt, so dass der Faustschluss möglich ist,

das Hüftgelenk bei grösserer Verkürzung abducirt, ganz wenig gebeugt und in mittlerer Rotationsstellung (Fuss geradeaus), bei geringer Verkürzung weniger abducirt, etwas mehr gebeugt,

das Kniegelenk bei grösserer Verkürzung ganz gestreckt, bei ganz geringer Verkürzung ein klein wenig gebeugt,

das Fussgelenk bei geringer Verkürzung rechtwinklig in Mittelstellung zwischen Pro- und Supination (bei jeder grösseren Verkürzung in einer Plantarflexion, so dass die Verkürzung durch Zehenschuh ausgeglichen werden kann),

die Zehen in möglichster Streckstellung.

Aus diesen Betrachtungen ergibt sich von selbst, welche Transformirungen die einzelnen Gelenke durchmachen müssen, um aus der contracten Stellung in die gewünschte überführt zu werden.

Und damit komme ich zu unserer Hauptfrage zurück. Die Antwort zerfällt in drei verschiedene, je nach dem Zustande des betroffenen Gelenkes:

1. Ist das Gelenk noch entzündet und contract, so wird dasselbe im allgemeinen zunächst durch irgend einen immobilisirenden Verband ruhig gestellt. In den folgenden Tagen und Wochen, wenn die Schmerzen nachgelassen haben und der sonstige Allgemeinzustand ein guter ist, wird die Contractur ganz allmählich und sehr vorsichtig in der einzelnen Sitzung dosirt unter Zug ausgeglichen, ohne dass Patient dabei über Schmerzen zu klagen hat; also ohne Narkose.

Gleichzeitig werden, dem jeweiligen Krankheitsfalle entsprechend, innere Mittel angewandt und der allgemeine Kräftezustand des Patienten in jeder Weise zu heben versucht.

2. Ist dagegen die eigentliche Gelenkentzündung abgelaufen, so entscheidet die genaueste Untersuchung, das Röntgen-

bild und die Anamnese, ob sich der betreffende Gelenkzustand für eine rein orthopädische Ueberführung in eine functionell brauchbare Stellung eignet, oder ob gleichzeitig Sehnen-, Muskel- oder Knochenoperationen in ihr Recht zu treten haben. Den Ausschlag gibt eventuell erst eine Narkosenuntersuchung.

Eignet sich der Fall für rein orthopädische Behandlung (d. h. in der Hauptsache: hat der Contracturzustand nicht zu einer knöchernen Verwachsung geführt), so wird das Gelenk zunächst durch Application der bekannten allgemeinphysikalischen Agentien (besonders der Wärme) vorbereitet; die Weichtheile werden möglichst nachgiebig gemacht, und sobald sich die Nachgiebigkeit unter einem Zugverband documentirt oder vermuthet werden darf, dann schreiten wir zum Anlegen eines immobilisirenden Verbandes. In diesem wird wieder in verschiedenen Sitzungen mit Zwischenräumen von Tagen oder Wochen die betreffende Ueberführung des Gelenkes in die gewünschte Stellung vorgenommen, und zwar mit der gleichen Vorsicht und langsamen Dosirung, meist ohne Narkose und mit möglichst wenig Schmerzen für den Patienten. Sollte schon vorher feststehen, dass die Schrumpfung der contracten Muskeln eine zu hochgradige ist, so müssen dieselben vorher offen durchschnitten werden. Auch dann führe ich die entsprechende Richtung des Gelenkes nachträglich allmählich aus, übertreibe also die Correctur zuerst nicht zu sehr.

In diesen beiden unter 1. und 2. geschilderten Fällen ist dann in der Zwischenzeit nach einem vorher gefertigten Modell irgend ein Hülsenapparat gefertigt, dessen Charniere an dem erkrankten Gelenke zunächst feststehen und erst probeweise geöffnet werden, wenn das Gelenk keine Spur von Schmerzen und Entzündung mehr zeigt, oder wenn die Immobilisation entsprechend der Schwere der vorherigen Contractur lange genug fortgesetzt worden ist (im allgemeinen also 2—12 Monate). Erst wenn keine Schmerzen mehr bestehen, lasse ich den Patienten mit dem Gipsverband oder dem Apparate aufstehen.

3. Liegt der Fall aber so, dass nur Gelenksteifigkeiten vorhanden sind, z. B. bei den verschiedenen rheumatischen (nicht tuberculösen) Arthritiden und Polyarthritiden, so tritt die grosse Reihe der übrigen orthopädischen Massnahmen im weiteren Sinne: Massage, Gymnastik, Bewegungsapparat, und die Application der physikalischen Agentien in Kraft. Während ich also bei tuberculösen Contracturzuständen nach deren Beseitigung die Rückkehr der Be-

weglichkeit diesen Gelenken selbst überlasse, unterstützt durch die ausgezeichnete Bier'sche Stauungshyperämie (Stauung täglich 1 bis 2 Stunden), werden die übrigen nach Gelenkrheumatismus, Arthritis deformans, Gonorrhoe, sonstigen Infectionskrankheiten zurückbleibenden Beweglichkeitsanomalien einer sorgfältigen Behandlung unterzogen. Darüber gleich das Nähere.

Die Grundprincipien einer sorgsamen orthopädischen Behandlung bei Gelenkcontracturen sind also folgende:

1. Solange das Gelenk noch entzündet und schmerzhaft ist, muss es in möglichst absoluter Ruhe immobilisirt werden.

2. Die Redressirung des entzündeten contracten Gelenkes wird ganz allmählich, Schritt für Schritt im Laufe von Wochen ohne Narkose, ohne Schmerzen ausgeführt.

3. Die Redressirung wird derartig ausgeführt, dass die Gelenkenden während des Actes durch Zug vom inneren Druck möglichst entlastet, also distrahirt werden.

4. Diese Distraction muss durch den Verband auch nach Beendigung des eigentlichen Redressionsactes aufrecht erhalten werden.

5. Ist die gewünschte Redressionsstellung erreicht, wird das Resultat in einem inzwischen gefertigten Schienenhülsenapparat unter weiter wirkendem Zug und Distraction erhalten.

6. Ein contractes, nicht mehr entzündliches Gelenk wird nach denselben Principien unter Einleitung der ersten Streckung durch vorherige erhitzende Verbände oder Mittel und unter eventueller Zuhilfenahme der Narkose behandelt. Auch hier werden die Redressionen mit grosser Vorsicht und Schonung vorgenommen.

7. Tuberculöse Gelenkversteifungen mobilisire ich nicht.

8. Sonstige Gelenkversteifungen werden möglichst mobil gemacht.

In diesen mehr allgemeinen Ausführungen sind alle unsere orthopädischen Massnahmen enthalten, und ich will nunmehr zu einer Besprechung der nothwendigen Einzelheiten kurz übergehen.

Die Immobilisirung eines Gelenkes erzielen wir am schnellsten und sehr exact mit Hilfe eines Gipsverbandes an den grösseren Gelenken, an den kleinen Finger- und Zehengelenken am besten mittelst leichter, biegsamer Metall- oder Spiralschienen (nach Heusner), die unter geringer Polsterung dem Finger und der Hand mit schmalen Stärkebinden angewickelt werden.

Zug oder Distraction an einem Gelenke wird erreicht durch

einen Zugverband, angelegt entweder mittelst eines breiten, haltbaren, gut klebenden Zinkpflasters oder Heftpflasters, noch besser mittelst des von Heusner angegebenen Filzstreifenverbandes und seiner Klebemasse.

Cerae flavae 10,0,
Resinae Damarah & Colophon. āā 10,0,
Terebinth. 1,0,
Aether., Spir., Ol. Terebinth. āā 55,00.

Lange-München empfiehlt als Klebemasse den bekannten Zinkleim.

Der Zug wird ausgeübt durch Gewichte. Ferner können Gamaschen für Zugverbände, desgleichen einfache breite Schlingen verwandt werden, letztere, sobald es sich um Zug handelt, in einer Richtung schräg oder senkrecht vom Gliede weg.

Indessen scheint mir zweifellos eine Distraction bei Immobilisation werthvoller zu sein; das erreicht man in ausserordentlich vollkommener Weise durch den gleich zu beschreibenden combinirten Zuggipsverband oder später durch einen entsprechenden Schienenhülsenapparat, an dem die nothwendigen besonders gestalteten Charniere angebracht sind.

Um nämlich einen Zug, z. B. auf das kranke Kniegelenk, auszuüben, der auch im Gipsverband und während des Redressirens fortwirkt, habe ich mir auf einfache und dabei äusserst wirksame Weise geholfen. Ich lege dem betreffenden Unterschenkel, etwas oberhalb der Kniegelenkslinie beginnend, unter Polsterung der beiden Malleolen einen regelrechten Zugverband an mit recht breitem Spreizbrett unten zum Auseinanderhalten. Patient lagert auf einer Beckenstütze, und das ganze Bein sammt Fuss wird mit guter Polsterwatte umwickelt, unter das Tuber ischii und gegen die Schambeinweichtheile kommt ein Stück Filz. Nunmehr wird ein sorgfältiger Gipsverband angelegt und zwar zunächst beginnend etwas oberhalb der Malleolen; derselbe braucht unten nicht zu fest anzuliegen, muss aber gegen Tuber und Schambein sorgsam anmodellirt werden. Schliesslich wird das Bein an dem Spreizbrett allein gehalten oder auf einem Zugtisch (Schede, Heusner) an demselben extendirt und der Gipsverband um den Fuss herum vollendet. Das Pflaster oder die Filzstreifen schauen dann unten neben den Malleolen durch den Gips hindurch (Fig. 1) und werden nach dem Trocknen hier nicht losgelassen. Hört also der Zug auch unten auf, er bleibt bestehen durch das

Eingegipstsein der Zugstreifen rechts und links. Die Folge ist, dass trotz des stärksten Zuges an dem Fuss und Unterschenkel nie eine Belastung des Fussspanns eintritt und eben so wenig ein Druck hinten oberhalb der Ferse, beides Punkte, die in den früheren Gipszugverbänden ausserordentlich gefährdet waren. Im Gegentheil, der Fuss kann so lose gegipst werden, dass er im Fussgelenk Bewegungen geringen Grades ausführt. Wenn Sie sich erinnern, dass uns Herr Codivilla im vorigen Jahre mittheilte, er schlage einen Nagel durch das Fersenbein, an dem der Gipsverband Halt gewinne gegen den Decubitus, so werden Sie das Schonende und Wirksame dieser einfachen Combination von Gips- und Zugverband recht ermessen. Ich bemerke dazu, dass ich diesen Zuggipsverband nunmehr seit $^3/_4$ Jahren anwende und noch nicht ein einziges Mal auch den leisesten Druck bei stärkstem und andauerndem Zug gehabt habe.

Fig. 1.

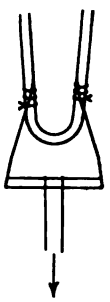

Ist nun dieser Verband hart und hat Patient in seinem contracten Kniegelenk keine Schmerzen mehr, nach Tagen, eventuell nach Wochen, so säge ich den Verband etwas unterhalb der eigentlichen Kniescharnierlinie auf und zwar hinten bis halb nach vorn jederseits geradlinig, vorn halb ovalär; ziehe ich nun ganz leise am Unterschenkelgips, so tritt sofort eine leichte Streckung ein im Kniegelenk, die ich nur so weit ganz vorsichtig fortsetze, als mir für das erste Mal genug erscheint, die ich sofort sistire, wenn Patient Schmerzen äussert. Hinten in den klaffenden Schlitz kommen nach Gersuny's Vorgang Korkstücke. Das Resultat wird mit einer Stärkebinde fixirt. Der Fuss rutscht nun nicht nach oben, wie er es in allen früheren Verbänden bei mir that, und die Tibiagelenkfläche bleibt distrahirt von den Femurcondylen. Wie wir uns bei hochgradigen Kniecontracturen der zu fürchtenden oder schon eingetretenen Subluxation der Tibia nach hinten gegenüber zu verhalten haben, sei später kurz skizzirt.

Dass sich zu den geschilderten Fixations- und Redressionsverbänden auch andere Materialien verwenden lassen, das nur nebenbei.

Ferner lassen sich in den Gipsverband, der nachträglich zum Redressiren mitbenutzt werden soll, in der Achse des zu behandelnden contracten Gelenkes Charniere einlegen; der Gips wird zu dem Zwecke, wie oben geschildert, hinten geradlinig, vorn halbovalär,

mondsichelförmig, aufgeschnitten. Denn es ist besser, den vorderen Schnitt nicht einfach so (Fig. 2) anzulegen, wie das gewöhnlich geschieht. In allen schwereren Fällen, wo man ein Ausweichen des Kniegelenkes nach vorn noch besonders hintanhalten will, legt man den breiten Schnitt vorn so an wie in Fig. 3; dann ist der sicherste Halt gewährleistet.

Fig. 2.

Dass die Gipsverbandredressionen auch Nachtheile haben, unterliegt keinem Zweifel; vor allem die, dass das zu redressirende Gelenk der Inspection unzugänglich ist und dass ein oder mehrere Nachbargelenke zeitweilig mit festgestellt werden müssen. Wenn uns Sayre erzählt, dass ein Patient mit einseitiger coxitischer Contractur durch Ruhiglagerung so weit kommt, dass die Coxitis heilt, dass aber gleichzeitig fünf andere Gelenke, nämlich das andere Hüftgelenk, die beiden Knie- und die beiden Fussgelenke ankylosirten, so ist das ein trauriges Zeichen, wohin eine sinnlose zu langdauernde Mitimmobilisirung von Nachbargelenken führen muss und kann.

Fig. 3.

Ausser den Zugverbänden und den festen Verbänden haben wir nun noch die Möglichkeit, mittelst der Ihnen allen bekannten Schienenhülsenapparate die nothwendigen Fixations- und Redressionsacte auszuführen. Und die Vortheile der in höchster Vollkommenheit von Hessing angegebenen Apparate sind so hinlänglich bekannt, dass ich sie hier nicht alle einzeln zu wiederholen brauche. In meiner „orthopädischen Technik" haben dieselben eine eingehende Würdigung erfahren. Man muss nur durch ein paar besondere Schrauben dafür sorgen, dass Patienten oder Angehörige nicht, zu Hause angekommen, den Apparat selbständig lösen oder lockern können zu einer Zeit, wo nach der Beseitigung einer Contractur das betreffende Gelenk noch feststehen muss. Solch richtig und gut gearbeiteter Apparat sitzt exact, ohne zu drücken; er fixirt oder redressirt aufs Genaueste; dabei ist er leicht, haltbar, bequem anzulegen und zu entfernen; er schliesst nur so viel von der Körperoberfläche ein, als unbedingt unter Gewährleistung aller anderen Gesichtspunkte nöthig ist. Es werden ferner vor allem immer nur so wenig Gelenke festgestellt und damit von der Function ausgeschlossen, als im Interesse der sonstigen Erfordernisse von Fixirung und Entlastung unbedingt nöthig ist. Gummizüge, Federn, Spiralfedern (Heusner), Schrauben oder andere elastische Vorrichtungen können mit Wirkung

nach den verschiedensten Richtungen an den Schienenhülsenapparaten angebracht werden, um so direct Stellungsveränderungen von contracten Gelenken allmählich zu erzwingen. Dabei ist es möglich, die Distractionswirkung noch jeden Augenblick, während der Schienenhülsenapparat dem Körper anliegt, zu variiren.

Wenn also heut zu Tage noch ein Chirurg die gute Beschaffenheit und Wirkung der Schienenhülsenapparate nicht anerkennt und würdigt, dem ist nur zu helfen, wenn er vielleicht gelegentlich die Vortheile eines solchen am eigenen Leibe erfahren sollte.

Ich erinnere nochmals daran, dass man bei den frischen und älteren Contracturen nach Tuberculose ausgiebigen Gebrauch machen soll von der Bier'schen Stauung; das lässt sich in den Schienenhülsenapparaten sehr bequem machen, besonders nunmehr, nachdem Henle [1]) vor wenigen Tagen seinen ausserordentlich bequem zu handhabenden Hohlschlauchgebläseapparat der Oeffentlichkeit übergeben hat (Stauung täglich 1—2 Stunden bei Tuberculose, bei gonorrhoischen Versteifungen 10—12 Stunden).

Ich hatte oben erwähnt, dass man sich die schon älteren Contracturstellungen der Gelenke zur Streckung im Zuggipsverband durch die verschiedenen bekannten äusseren Hitzemittel gewissermassen vorbereitet und weich macht. Ich muss dies hier noch einmal hervorheben. Wir verwenden dazu vorbereitend die Bier'schen Heissluftkästen, in denen die Gelenke täglich 1 Stunde durchheizt werden. Die Hitze, die Hyperämie etc. helfen in vielen Fällen wesentlich. Sehr empfehlenswerth scheinen auch die jetzt sehr vervollkommneten Bier'schen [2]) Saugapparate zur Hervorrufung einer Hyperämie zu sein; ich habe dieselben neulich eingehend besichtigt und an mir selbst probirt; dabei konnte ich mich von der enormen Redressionskraft derselben unter Hyperämie überzeugen.

Ich möchte Ihnen nun noch einen Verband warm empfehlen, den Langemack in meiner Privatklinik eingeführt hat, das ist der sogen. Hedeverband. Hede oder Werg, ein Abfall von Hanf und Flachs, wird vom Volk als Rheumatismusmittel benutzt. Der Verband wird folgendermassen angelegt. Die Haut wird tüchtig mit Vaseline eingefettet bis 25 cm oberhalb und 25 cm unterhalb des

---

[1]) Centralbl. f. Chirurgie 1904, Nr. 13 S. 381. Lieferant: Georg Haertel, Breslau.

[2]) Lieferant: Eschbaum, Bonn a. Rh.

Gelenkes, z. B. am Ellenbogengelenk. Dann wird eine 10 cm dicke Schicht Hede rings um das Gelenk bis 20 cm oberhalb und unterhalb gewickelt und das Ganze mit einem Stück alter Leinwand bedeckt. Die Leinwand ist auf der inneren Fläche durch Aufstreichen von grüner Seife mittelst eines Holzspatels in dünner Schicht für Feuchtigkeit und Luft undurchdringlich gemacht. Die Leinwand kommt also mit der Seifenseite auf die Hede und wird fest angezogen, so dass alle Hede bedeckt ist; die Seitenränder der Leinwand ohne Seife legen sich der gefetteten Haut an. Das Ganze wird mit Bindentouren dem Ellenbogengelenk fest anbandagirt. Unter diesem Langemack'schen Verband setzt nun langsam eine ganz bedeutende Wärmeentwickelung ein, die sich besonders am 2. und 3. Tage steigert. Während der Verband anliegt, muss der Patient sein Gelenk fleissig bewegen, ausserdem werden methodische zunehmende Bewegungen passiv mit dem Gelenk 2—3mal täglich vorgenommen. Solcher Verband bleibt gewöhnlich 4 Tage liegen, dann wird ein Tag pausirt, inzwischen das Gelenk in Watte gewickelt; und so folgen sich eventuell 2—3 Hedeverbände. Es ist ganz erstaunlich, wie in solchem Verbande die Gelenksteifigkeiten und die geschrumpften Weichtheile am Gelenk nachgeben. Der Verband ist so billig und so wirksam, dass er der weitesten Verbreitung würdig ist.

Wenn ich oben unter 7. sagte: Tuberculöse Gelenke mobilisire ich nicht, so soll das heissen, ich mache mit den redressirten tuberculösen Gelenken keine Experimente mit Bewegungsapparaten oder manuellen Bewegungsversuchen. — Nach sonstigen Gelenkerkrankungen resultirende Versteifungen greife ich mit den üblichen Mitteln an: Langemack'sche Hedeverbände bei schweren Fällen, Bier's Heissluftkästen, Fango, heisse Sandbäder in leichteren Fällen, dazu Massage zur Kräftigung der atrophischen Muskeln, active Uebungen nach Commando, activ-passive Uebungen an Pendelapparaten, Hülsenapparate mit abwechselnd verschiedenartigem Zug. Auch der galvanische und faradische Strom kann bezüglich der Musculatur das Seinige thun.

Ich möchte zum Schluss noch kurz auf die einzelnen Gelenke eingehen, bezüglich der Methoden, die ich mir angeeignet habe und die ich als gut und brauchbar empfehlen kann.

Fussgelenk in Volarflexion contract: Ich fasse mir nach Polsterung mit zwei Lagen der bekannten Wiener Watte[1]) den Fuss

[1]) Lieferant: Moritz Böhme, Berlin, Oranienburgerstr.

über dem Dorsum und über der Achillessehne mit zwei sich kreuzenden 5 cm breiten halbcirculären Bindenzügeln und lege in der fehlerhaften Stellung einen exacten Gipsverband an von den Zehenspitzen bis zum Kniegelenk. Die heraushängenden Bindenenden haften fest im Gips. Wenn der Gips hart ist und keine Schmerzen mehr bestehen, Einschnitt hinten im Halbkreis in Malleolenhöhe geradlinig, vorn auf dem Dorsum ovalär (Fig. 5). Derartig fortgesetzte Redressionen bis zum rechten Winkel. Danach Schienenhülsenapparat.

Fig. 4.

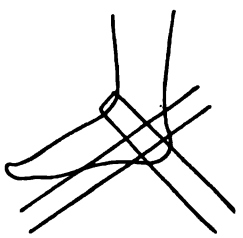

Kniegelenk. Zug-Gipsverband in der fehlerhaften Stellung. Allmähliche Streckung in der oben geschilderten Weise.

Bei hochgradigeren, mit Subluxation einhergehenden Fällen wird die Schiene von Braatz im Gipsverband verwendet und danach die Hoffa'sche Antisubluxationsschiene oder die Engel'sche Schiene.

Fig. 5.

Beweglichkeit wird im Fuss und Kniegelenk erst eingeleitet, wenn bei Belastungs- und bei seitlichem Druck auf die Gelenklinien kein Schmerz mehr eintritt.

Hüftgelenk. In fast allen Fällen haben wir es hier mit den Folgen von tuberculöser Coxitis zu thun und nur in den seltensten Fällen ist es zu knöchernen Verwachsungen des Femurkopfrestes mit dem Hüftbein gekommen. Ich selbst erinnere mich an keinen einzigen Fall; dagegen führen die osteomyelitischen und rheumatischen Processe häufig zur knöchernen Ankylose.

Demgemäss werden wir also in der grossen Mehrzahl der Fälle mit dem unblutigen Redressement nach Dollinger auskommen.

Ich halte das rein orthopädische Vorgehen bei Hüftgelenkscontracturen noch während des entzündlichen Stadiums und ebenso nach Ablauf des eigentlich entzündlichen Stadiums für ein ausserordentlich dankbares. Nur muss man sich stets gegenwärtig halten, mit der Dosirung der Kraft recht vorsichtig zu sein. Bei allen frischen, floriden Fällen, in denen noch Schmerzen bestehen, aber die Schrumpfung der das Gelenk umgebenden Weichtheile noch keine bedeutende ist, lässt sich die Beuge- und Adductionscontractur (von dem ersten Stadium der Abductionscontractur sehe ich ganz ab) noch verhältnissmässig sehr leicht ausgleichen. Patient bekommt nach

Herstellung eines Gipsabgusses des Beins einen Gipsverband von den Zehenspitzen bis über den unteren Rippenbogen mit sorgfältiger Anmodellirung am Becken, am Tuber, am Schambein, und zwar in der fehlerhaften Stellung. Haben bei Bettruhe die Schmerzen nach 5—10 Tagen aufgehört, dann wird nach entsprechenden lineären und ovalären Einschnitten im Bereich des Hüftgelenks leicht redressirt ohne Narkose, möglichst ohne dass es zu Schmerzen kommt. So wird die Deformität im Laufe der nächsten 2 Wochen ausgeglichen, soweit es dieser Verband zulässt; eventuell muss noch ein zweiter Verband das Resultat vervollständigen, bis der Schienenhülsenapparat mit sorgfältigst gearbeitetem Beckentheil und Extensionslasche am Fuss angelegt wird.

Ich will noch betonen, dass ich jedesmal, wenn schwerere Deformitäten auszugleichen sind, den combinirten Zuggipsverband anwende. Aufstehen dürfen die Patienten wieder erst, wenn die Schmerzen ganz beseitigt sind.

In allen den Fällen nun von Hüftgelenkscontracturen, in welchen die Entzündung abgelaufen ist und eine mittelschwere Deformirung vor uns liegt, wende ich das Verfahren an, wie es Dollinger zuerst angegeben hat; die Hüftgelenksredression wird vorgenommen, während Patient auf zwei Eisenstangen liegt und nachdem zuerst der Thorax und das Becken bei fehlerhafter Haltung des Beins sorgfältigst eingegipst sind. Ich möchte nur dabei wieder einiges betonen:

1. Langsame, allmähliche, auf 2—3—4 Sitzungen vertheilte Redression mit Zwischenräumen von 6—10 Tagen, je nachdem Schmerzen auftreten.

2. Bei allen Fällen, wo eine pathologische Rotationsstellung des ganzen Schenkels oder des Fusses zu überwinden ist, und eines von beiden ist fast stets der Fall, muss der Fuss mit in den Verband hinein.

3. Bei allen sehr schweren Contracturen, besonders bei den mitunter vorkommenden sehr widerspenstigen Abductionscontracturen ist es sehr empfehlenswerth, zuerst Brust, Bauch, Becken und gesundes Bein bei fehlerhafter Haltung des contracten Hüftgelenkes in den Beckenfixationsgipsverband mit hinein zu nehmen. Dieser provisorische Beinverband wird am nächsten Tage circulär abgeschnitten, so dass die gesunde Hüfte wieder frei wird.

4. Ist eine erhebliche Kniecontractur gleichzeitig mit zu überwinden, empfehle ich dringend, den Zuggipsverband gleichzeitig mit dem Dollinger-Redressement zu verbinden.

5. Es ist eigentlich kaum nöthig, zu erwähnen, dass man stets bei Ausgleichung einer Adduction am kranken Bein zieht, am gesunden Bein das Becken nach oben schiebt und umgekehrt bei der Abductionscontractur.

Alle Autoren sind schliesslich darin einig, dass man irgend welche gröbere Mobilisirung an den tuberculösen Hüftgelenken vermeiden soll; wir müssen unter allen Umständen ein Wiederaufflackern der entzündlichen Processe vermeiden. Ferner ist zu warnen vor einem unblutigen Redressement bei über 30 Jahre alten und noch älteren Patienten. Hier ist die Osteotomie mit nachfolgender Redression im Gesunden das weit schonendere und für den Patienten erträglichere Verfahren.

Dass der Hüftredresseur, den Lorenz für die coxitischen Contracturen angegeben hat, beste Dienste thun muss, ist ganz zweifellos. Dieser Redresseur lässt sich übrigens leicht an jedem Schedetisch improvisiren oder anbringen.

Auch in den nach Dollinger redressirten Fällen muss noch lange zur Sicherung des Resultates ein Schienenhülsenapparat getragen werden, die Zeit schwankt zwischen $^1/_2$—2 Jahren. Nur so wird man mit seinen Resultaten wirklich zufrieden sein und es nicht erleben, wie jüngst in einer Statistik mitgetheilt wurde, dass die Hälfte aller Coxitisfälle, die nach abgeschlossener Behandlung nachuntersucht wurden, eine Adductionscontractur aufwies.

Auch wir können übrigens bestätigen, dass bei den erst später redressirten Fällen diejenigen Patienten mit geringster Beweglichkeit die beste Function aufweisen; dass umgekehrt vom Beginne der Erkrankung an sehr sorgsam mit Immobilisation behandelte Gelenke die beste Beweglichkeit später aufwiesen.

An dieser Stelle sei noch hingewiesen auf die Adductionscontracturen an Hüftgelenken, wie wir sie sehr häufig nach Lues und nach Arthritis deformans bei Patienten im mittleren und höheren Alter sehen. Hier kommen wir fast immer mit dem Tragenlassen von Beckenbeinapparaten aus. Patient reitet mit dem Sitzknorren auf dem Apparat, die Bewegungen im Hüftgelenk werden eventuell freigegeben im Sinne der Beugung und Streckung und vermittelst des einfachen circulären Beckengurtes wird eine Abduction des Beines erstrebt. Man sieht dann, wie durch die Entlastung und das abducirende Federn des Apparates die Hüfte wieder ganz langsam in

eine Normalstellung zurückkehrt, ohne dass der Patient seinen Beruf wesentlich unterbrechen müsste.

Schultergelenk. Hierbei kann ich nur auf die Ausführungen von Schüller verweisen und rathen, sofort im Beginn der Entzündung durch einen Gipsverband eine Transformirung des Schultergelenkes in eine schräg vorwärts abducirte und leicht innenrotirte Stellung vorzunehmen. Der Gipsverband wird derart angelegt, dass er den Brustkorb umschliesst, die kranke Schulter, den kranken Oberarm; das gesunde Schultergelenk bleibt frei. Die Redression findet in der üblichen Weise statt. Solche Verbände werden am vortheilhaftesten im Wullstein'schen Redressionsapparat angelegt, während Patient an Kopf und Oberschenkeln fixirt sitzt.

Nach Erreichung des Zieles sichert eine Lederkapsel dasselbe, bis wir das Gelenk sich selbst überlassen können.

Dass man auch mit der von Schüller angegebenen Winkelschiene zu einem guten Resultat kommt, ist sicher.

Ellenbogengelenk. Um das Ellenbogengelenk aus seiner üblichen Beugestellung von 120—135° in diejenige von 90° überzuführen, dazu habe ich meist einen Apparat verwandt, der den Oberarm und den Unterarm mit je einer Hülse umfasste. Die Beugung bewirkte langsam ein mehr oder weniger kräftiger elastischer Zug und das gewonnene Resultat wurde mit Schrauben festgestellt. Auch mit einem articulirenden Gipsverband lässt sich ein gutes Ziel erreichen. Man muss nur dafür sorgen, dass der Ellenbogen beim Beugen nicht nach vorn ausweicht. Deshalb werden wieder zwei Zugstreifen mit eingipst, die sich über der Bicepsmitte kreuzen, den Oberarm breit umgreifen und hinten direct oberhalb des Olecranons im Gips endigen.

Handgelenk. Für die Beseitigung der Handgelenkscontracturen liegt meist kein Grund vor. Viel wichtiger ist es, bei denselben die grösste Aufmerksamkeit dem Zustand der Finger zuzuwenden, damit dieselben möglichst normal und beweglich bleiben.

Falsche Stellungen müssen eventuell durch Gips oder den sehr praktischen Esmarch'schen Extensionsverband ausgeglichen werden.

Für die Finger will ich nur noch bemerken, dass wir hier mit Gipsverbänden und kleinen biegsamen Schienchen sehr gut zum Ziele kommen; bei Combination mit Heftpflaster ist stets eine vortreffliche Fixation möglich.

Unmöglich ist es, dass ich alle die sonst angegebenen Apparate zur Mobilisirung der einzelnen Gelenke Ihnen aufführe. Ich persönlich verwende nur solche, die nach dem Krukenberg'schen Pendelprincip gebaut sind.

Ich bin am Schluss. Das Thema ist ein so gewaltiges, dass es sich nicht leicht in ein so kurzes Gewand zwingen liess. Dabei bin ich mir bewusst, vieles zu kurz nur gestreift zu haben.

Und wenn ich hinblicke auf die Ausführungen meiner Mitreferenten, so möchte ich empfehlen, gerade bei der Behandlung der Gelenkcontracturen recht schonend, dabei aber gründlich zu verfahren. Ob im einzelnen Falle die Schwere der Erkrankung, bedrohliche Eiterungen, trotz sorgfältigster Verbände weitere Schmerzen etc. uns zwingen, die Gelenkerkrankung operativ anzugreifen, das muss jeder selbst entscheiden auf Grund seiner eigenen Erfahrung und derjenigen Anderer. Unbedingt aber ist zu fordern, dass nach der Heilung der betreffenden Gelenkerkrankung und nach Abschluss der Behandlung eine gute brauchbare Gelenkstellung resultirt.

III.

Zur Behandlung der entzündlichen Gelenkcontracturen[1]).

Von

Dr. **Max Haudek**-Wien.

Meine Erfahrungen auf diesem Gebiete sowie die bei der Behandlung zur Anwendung kommenden Methoden entsprechen grösstentheils den Ausführungen der Referenten. In erster Linie strebe ich die Beseitigung der Gelenkcontracturen mit Hilfe der unblutigen Verfahren an, die ja auch, solange wirklich nur Contracturen vorliegen, zum Ziele führen, und ich will an dieser Stelle auch nur auf diese näher eingehen.

Für die einzuschlagende Therapie ist vor allem die Aetiologie massgebend. Bei der Behandlung der auf infectiöser, insbesondere tuberculöser Basis beruhenden Gelenkerkrankungen und der diese begleitenden Contracturen vermeide ich alle forcirten Eingriffe, da die hierbei vielfach beobachteten unangenehmen Ereignisse, die dieselben häufig genug im Gefolge haben, zur Vorsicht mahnen. Es ist hier vor allem schon prophylaktisch der Entstehung der Contracturen vorzubeugen, indem das afficirte Gelenk von vornherein in jene Stellung gebracht und in derselben fixirt wird, die für die spätere Function die beste ist. Für diese Zwecke eignet sich am besten der Gipsverband oder ein entsprechend gebauter Schienenhülsenapparat. Handelt es sich jedoch um die Beseitigung schon ausgebildeter Contracturen, so ziehe ich hierfür in erster Linie die Apparatbehandlung in Anwendung, wobei ich nicht nur die Beseitigung der fehlerhaften Stellung, sondern auch die Erhaltung resp. Wiedergewinnung der Gelenkbewegungen anstrebe. Es gilt dies

---

[1]) Vortrag, gehalten auf dem III. Congress der Deutschen Gesellschaft für orthopädische Chirurgie am 5. April 1904.

hauptsächlich für Knie- und Ellbogengelenk. Es wird dies von mir in ähnlicher Weise, wie dies Staffel empfohlen hat, erreicht. Bei den Beugecontracturen des Ellbogengelenkes bediene ich mich hierbei entweder der Einwirkung einer federnden Schlägerklinge oder elastischer Züge zur Streckung und bei Streckcontracturen zur Behebung dieser des elastischen Zuges. In vielen Fällen gelingt es, durch abwechselnde Anwendung dieser Vorrichtungen Beweglichkeit im Gelenke zu erhalten, deren Ausmaass natürlich von den vorhandenen pathologischen Veränderungen abhängt. Am Kniegelenk handelt es sich vorwiegend um Streckung von Beugecontracturen, die am besten mittelst der am Schienenhülsenapparat einwirkenden Schlägerklinge bewirkt wird. Wenn man nun in Intervallen die Einwirkung der Feder ausschaltet, so wird durch die Zusammenziehung der Muskeln das Gelenk sehr bald wieder in die Beugestellung zurückgebracht. Durch die wechselnde Einwirkung von Streckung und Beugung ist es möglich, den contrahirten Muskeln und Sehnen wieder eine gewisse Elasticität und dem Gelenke eine grössere oder geringere Excursion wiederzugeben. Durch die Anwendung des Braatz'schen Sectors wird auch gleichzeitig die Behebung der eventuell vorhandenen Subluxationsstellung der Tibia ausgeführt.

In energischerer Weise als bei den Contracturen auf infectiöser Basis kann man bei den rheumatischen vorgehen und werden wir hier auch alle Mittel der Mechanotherapie anwenden. In diesen Fällen leistet auch die Heissluftbehandlung gute Dienste. Ich habe diese mit der elastischen Redression verbunden, und es hat sich mir dieses Verfahren in einem hartnäckigen Falle von rheumatischer Kniegelenkcontractur, bei dem ich es angewendet habe, sehr gut bewährt. Ich benutze zur Redression eine dem von Gross zur Streckung von Kniecontracturen angegebenen Apparat ähnliche Anordnung; nur erfolgt die Streckung nicht durch Schraubenwirkung, sondern durch den dosirbaren Zug einer elastischen Binde, während das Kniegelenk der Einwirkung im Heissluftapparat ausgesetzt wird. Unter- und Oberschenkel werden auf den stellbar gemachten Fixationsvorrichtungen gelagert; durch Höher- oder Tieferstellen der Lagerungsvorrichtung, insbesondere der für den Unterschenkel bestimmten, kann die Spannung der elastischen Binde regulirt werden. Diese fixirt unter mässiger Anspannung das Kniegelenk gegen das Verbindungsstück der beiden Lagerungsstützen. Um den Heissluftapparat über das Knie bringen zu können, muss die Lagerungs-

vorrichtung für den Unterschenkel sammt dem Verbindungstheil aus dem Fusstheile aushebbar construirt werden. Durch die gleichzeitige Anwendung des elastischen Zuges wird die durch die Einwirkung der heissen Luft erzeugte Hyperämie im Gelenk und Succulenz desselben zur intensiveren Streckung ausgenutzt. Der etwa 30—40 Minuten dauernden Anwendung dieses combinirten Verfahrens lässt man noch Massage und Gymnastik in Form activer und schonender passiver Bewegungen folgen. Nach jeder Sitzung wurde dann ein mit Streckvorrichtung versehener Schienenhülsenapparat angelegt, um das durch die oben erwähnten Manipulationen erreichte Resultat bis zur nächsten Sitzung festzuhalten. Im Verlaufe von etwa 6 Wochen gelang bei diesem Verfahren die Streckung der Contractur ohne Zuhilfenahme forcirter Eingriffe.

Lassen uns die genannten Methoden im Stiche, so wird in diesen Fällen bei den rheumatischen Contracturen mit Hilfe des forcirten Redressements die Beseitigung der Contracturen ausgeführt werden. Dieselbe gelingt, solange nur bindegewebige Fixation vorliegt, ziemlich leicht, entweder manuell oder mit Hilfe des Lorenzschen Redresseurosteoklasten. Von grösster Wichtigkeit ist hier die Nachbehandlung, die sofort nach dem Redressement einsetzen muss und in Massage sowie Vornahme von Bewegungen zu bestehen hat.

IV.

Ueber doppelseitige Hüftgelenksankylosen[1]).

Von

Prof. Dr. **Joachimsthal** in Berlin.

Mit 4 in den Text gedruckten Abbildungen.

Meine Herren! Bei doppelseitigen Ankylosen des Hüftgelenks resultiren bekanntlich eine Reihe von schweren Störungen in der Fortbewegung, deren mehr oder minder hoher Grad von der Stellung abhängt, in der die Oberschenkel zum Becken fixirt sind. Die Patienten, deren beide Hüftgelenke in Streck- oder leichter Beugestellung fixirt sind, vermögen sich bei Parallelstellung beider Oberschenkel nur in der Weise fortzubewegen, dass sie abwechselnd die eine und die andere Beckenhälfte nach vorne drehen und damit Rumpf und untere Extremitäten vorwärts bewegen. Aeusserst schwierig gestaltet sich bei ihnen das Sitzen, das nur bei starker Vorwärtsneigung des Oberkörpers möglich wird. Bei einer Patientin meiner Beobachtung mit Ankylose beider Hüftgelenke in Streckstellung liess sich ein wenn auch äusserst mühseliger Gang in der Weise ermöglichen, dass die Kranke abwechselnd beide Kniee überstreckte und so allmählich vorwärts kam. Die Folge dieses durchaus unphysiologischen Gebrauchs der Kniegelenke war eine derartige Lockerung des Bandapparates an der Vorderseite, dass eine habituelle Luxation beider Kniescheiben eintrat, und nun bei jedem Beugeversuch die Patella an die Aussenseite des Condylus externus glitt, wodurch eine Reihe von weiteren Unbequemlichkeiten bedingt wurde.

Relativ am günstigsten befinden sich die Patienten mit beiderseitiger Hüftankylose, wenn bei ihnen beide Hüftgelenke bei Parallelstellung der Oberschenkel in einem Winkel von 30—40° fixirt sind; denn einmal wird in dieser Stellung das Sitzen leicht möglich, und

[1]) Vortrag, gehalten auf dem III. Congress der Deutschen Gesellschaft für orthopädische Chirurgie am 5. April 1904.

weiterhin haben infolge der Schrägstellung der Oberschenkel die Unterschenkel in genügendem Maasse die Fähigkeit, durch Hin- und Herpendeln den Oberkörper vorwärts zu bringen.

Wie hochgradige Beugestellungen sich übrigens gelegentlich beiderseits entwickeln können, mag Ihnen ein Präparat vor Augen führen (Fig. 1 und 2). An demselben ist auf beiden Seiten ein Flexions-

Fig. 1.

Fig. 2.

winkel von etwa 140° zu Stande gekommen, so dass in der gewöhnlichen Haltung des Beckens die Oberschenkel direct nach oben gerichtet sind. Rechterseits ist — offenbar infolge von Tuberculose — eine vollkommen knöcherne Verwachsung des Gelenks eingetreten, und ausserdem eine brückenförmige Verbindung zwischen der Gegend des Trochanter minor und dem horizontalen Schambeinast zu Stande gekommen, während linkerseits die Fixirung des Gelenks in der erwähnten hochgradigen Beugestellung die Folge der ausgedehnten Zerstörung einerseits der Pfanne, andererseits des Kopfes und Halses gewesen ist.

Hochgradige Ab- und Adductionsstellungen der Gelenke machen in der Regel jede Art der Fortbewegung unmöglich und zwingen uns direct zur Anwendung operativer Massnahmen.

In Betracht kommen hier ausser der Resection Osteotomien und zwar in verschiedenen Stellen, einmal in der Region der Verwachsung des Kopfes mit der Pfanne, wobei wir durch frühzeitige Bewegungen eine spätere Beweglichkeit zu erzielen suchen, weiterhin im Bereiche des Schenkelhalses und endlich unterhalb des Trochanters. Zweifellos werden wir durch den ersteren Eingriff die idealsten Resultate zu erzielen im Stande sein. Leider bleibt indess vielfach die

gewünschte Beweglichkeit aus. Bei Beugeankylosen des Hüftgelenks werden wir häufig auch lediglich durch Osteotomien eine Beseitigung der Ab- und Adductionsstellungen und damit in Bezug auf die Fortbewegung zufriedenstellende Resultate erzielen.

Ueber einen solchen Fall möchte ich mir erlauben, Ihnen kurz zu berichten.

Fig. 3.

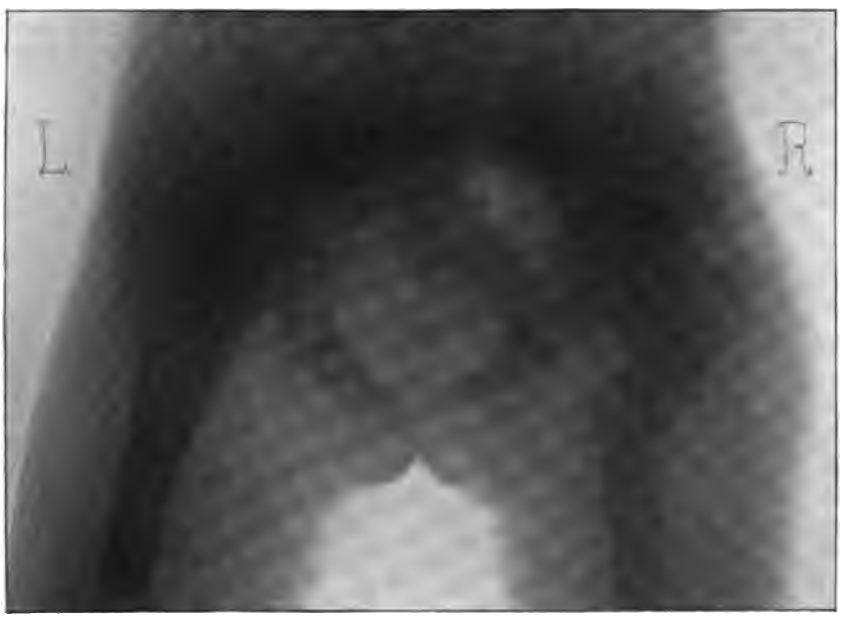

Es handelt sich um ein Mädchen, bei dem im Alter von 10 Jahren im Anschluss an Scharlach eine Vereiterung beider Hüftgelenke mit einem äusserst schweren Verlaufe eingetreten war. Eine Reihe von operativen Eingriffen, Eröffnungen der Gelenke, partielle Resectionen, waren bereits zur Ausführung gelangt, bis endlich eine Ausheilung mit beiderseitiger Ankylose zu Stande kam. Als ich die Kranke im September 1902 im Alter von 11 Jahren in Behandlung bekam, bestand ausser der Ankylose eine derartige Stellung der Oberschenkel, dass eine Fortbewegung nur äusserst mühsam zu Stande kam.

Zunächst standen beide Oberschenkel in einem Winkel von 45° flectirt, der linke war etwa um 30° abducirt, der rechte befand sich in einem Adductionswinkel von 45°. Er war hierbei so eng an das

linke Bein gepresst, dass in der Kniegegend ein Decubitus zu Stande gekommen war. Die Folge der rechtsseitigen Adduction war ein bedeutender Höherstand der rechten Beckenhälfte und eine relative Verkürzung der Extremität um 7 cm, die nur durch eine entsprechende Sohlenerhöhung ausgeglichen werden konnte. Die Röntgenuntersuchung ergab ein vollkommenes Fehlen des linken, ein partielles Fehlen des

Fig. 4.



rechten Kopfes und eine ausgedehnte Verwachsung im Bereiche der Hüftgelenke. Ich entschloss mich in Anbetracht der Verhältnisse lediglich zur Ausführung der Oesteotomia subtrochanterica, die ich am 20. September 1902 ausführte. Nach lineärer Durchtrennung des Femur schräg von aussen unten nach innen oben liess sich der distale Theil desselben ohne Durchschneidung der Weichtheile an der Innenseite in eine vollkommene Abduction überführen und durch einen Gipsverband in dieser Stellung fixiren (s. Fig. 3). Der vorhandene Flexionswinkel wurde dem Oberschenkel belassen. Nach etwa 6 Wochen war Patientin bereits ohne Verband im Stande zu

gehen und zwar — dank der gleichzeitigen Flexionsstellung beider Femora — in recht behender Weise, mit gleich langen unteren Extremitäten und infolge dessen ohne die Nothwendigkeit einer Sohlenerhöhung.

Interessant ist das vor kurzem angefertigte Röntgenbild (Fig. 4). Dasselbe zeigt, wie aus der scharfen, operativ gesetzten Abknickung unterhalb des Trochanters sich allmählich eine mit der Convexität nach innen gerichtete Abbiegung des oberen Antheils des Oberschenkels entwickelt hat.

V.

Zur operativen Behandlung doppelseitiger Hüftankylosen[1]).

Von

Dr. **Gustav Drehmann**-Breslau.

Mit 2 in den Text gedruckten Abbildungen.

Während einseitige Ankylosen des Hüftgelenks in günstiger Stellung den Trägern der Deformität relativ wenig Beschwerden verursachen, sind die doppelseitigen Ankylosen recht schwere Zustände, besonders wenn die Ankylose in Contracturstellung erfolgt ist. Die Behandlung derartiger Zustände kann nur eine operative sein, jedoch herrscht über die Wahl der Operationsmethode noch keine Einigkeit. Glücklicherweise sind derartige Fälle äusserst selten, so dass die Besprechung eines einzigen Falles immerhin gerechtfertigt ist.

Was die verschiedenen Operationsmethoden betrifft, so können wir über die einfache subtrochantere Osteotomie mit Redression der Contracturstellung kurz hinweggehen. Die Operation bringt zwar den Patienten eine bessere Gehfähigkeit, macht aber das Sitzen ganz unmöglich. Ich habe eine 8jährige Patientin beobachtet, welche infolge blutiger Einrenkung einer doppelseitigen angeborenen Hüftluxation eine Ankylose beider Hüftgelenke in Streckstellung hatte. Das Kind lief mit kleinen Schritten verhältnissmässig gut, da die Kniegelenke eine compensatorische Ueberstreckfähigkeit erlangt hatten, das Treppensteigen war jedoch ganz unmöglich, noch grössere Schwierigkeit machte das Sitzen. Das Aufrichten aus der liegenden Stellung war sehr erschwert, ebenso aus der knieenden.

Die übrigen Operationsmethoden bezwecken die Herstellung beweglicher Gelenke. Hier ist zunächst die Frage zu entscheiden, ob es zweckmässig ist, auf beiden Seiten eine Pseudarthrose zu erzielen,

[1]) Vortrag, gehalten auf dem III. Congress der Deutschen Gesellschaft für orthopädische Chirurgie am 5. April 1904.

oder auf der einen Seite eine Ankylose in brauchbarer Mittelstellung und auf der anderen ein bewegliches Gelenk herzustellen. Was die erste Frage betrifft, so kommt hier nur eine Operationsmethode in Betracht, das ist die Meisselresection nach Volkmann. Handelt es sich um geringgradige Zerstörung des Skelets und gut erhaltene Musculatur, wie wir es bei Ankylosen nach rheumatischen Affectionen sehen, so gibt die Meisselresection ausgezeichnete Resultate. Ich hatte Gelegenheit, während meiner Assistentenzeit an der Hoffaschen Klinik, einen derartig von Maas operirten Fall, welchen auch Hoffa öfters erwähnt hat, zu untersuchen; der betreffende Patient lief wie eine doppelseitige Hüftluxation, aber ausdauernd, Sitzen und Treppensteigen normal möglich. Er bediente sich gewöhnlich zweier Stöcke beim Gehen, wie es schien, mehr um Mitleid zu erregen, da das Gehen ohne Stock ebenfalls leicht von statten ging. Die Erfolge sind aber nicht immer gleich gute, auch bei günstigen Muskelverhältnissen; ich habe auch einen derartigen Fall, der Ende der 70er Jahre von Volkmann selbst operirt wurde, vor einigen Jahren längere Zeit medico-mechanisch behandelt. Hier war das Gehen beschwerlich und unsicher, besonders bei etwas feuchtem Erdboden. Die Mechanik des Gehens war hier eine ganz interessante; während der Patient im Liegen die Hüftgelenke gut beugen und strecken konnte (Rotation und seitliche Bewegungen waren activ nicht möglich), war er im Stehen auf einem Beine nicht im Stande, das andere activ im Hüftgelenk zu beugen. Der Gehact kam dadurch zu Stande, dass der Patient beim Heben der einen Beckenhälfte den Oberkörper in der Pseudarthrose des Standbeines nach hinten pendelte und so das Schwungbein nach vorn brachte. Das Gehen war auf diese Weise ziemlich beschwerlich und unsicher. Abgesehen von dem gewaltigen Eingriff einer doppelseitigen Hüftresection, ist demnach diese Operationsmethode nicht für alle Fälle brauchbar. Es wurde nun der Vorschlag gemacht, nur auf einer Seite ein bewegliches Gelenk herzustellen und auf der anderen eine functionell brauchbare Ankylose zu belassen. Wir wissen ja, dass einseitige Hüftankylosen in günstiger Stellung relativ wenig Beschwerden verursachen. Zur Erreichung der Pseudarthrose concurrirt neuerdings die von Lorenz angegebene Osteotomia pelvitrochanterica mit der oben erwähnten Volkmann'schen Resection. Lorenz erzielte mit der Durchtrennung des Restes des Schenkelhalses und Correctur der Deformität ein bewegungsfähiges Gelenk. Da dieser Eingriff gegenüber der Meissel-

resection, welche bei mangelhafter Musculatur leicht ein unbrauchbares Schlottergelenk geben kann, ein recht einfacher ist, lohnt es sich schon in Fällen, bei welchen die Musculatur stark geschädigt ist, das Verfahren nachzuprüfen. Ein derartiger Fall, in welchem

Fig. 1.

durch schwere Vereiterung beider Hüftgelenke, ausgedehnte Narbenbildung und extreme Contracturstellung eine der schwersten functionellen Störungen vorlag, veranlasste mich, das Lorenz'sche Verfahren nachzuprüfen, da hier die Meisselresection keinen Erfolg versprach. Der Fall war kurz folgender:

Olga St., 16 Jahre alt, aus Colonnowska in O.S., wurde mit 8 Jahren wegen angeborener Hüftluxation auf beiden Seiten operirt.

Es trat eine Vereiterung beider Gelenke ein, die Heilung dauerte mehrere Monate.

Juni 1903 trat die Patientin in meine Behandlung. Sie konnte stehend nur kurze Zeit zubringen und nur wenige Schritte aufrecht

Fig. 2.

gehen; im Zimmer bewegte sie sich meistens auf den Knieen und Ellenbogen kriechend fort. Beim Stehen machte sie einen abnorm kleinen Eindruck, da sich infolge rechtwinkeliger Beugecontracturen eine hochgradige Lordose ausgebildet hatte. Ueber den Hüftgelenken und dem Kreuzbein tiefe, mit der Unterlage fest verwachsene Narben. Beide Hüftgelenke völlig ankylotisch, das linke Bein hochgradig adducirt, so dass das Knie sich in die Weichtheile des rechten Ober-

schenkels einbohrte. Das aufrechte Gehen war kaum möglich. Die Glutäalmusculatur links völlig reactionslos, rechts geringe Spuren.

Von einem Erfolge einer Meisselresection war bei dem Zustande der Musculatur gar nichts zu erwarten. Es wäre mit Sicherheit ein ganz unbrauchbares Schlottergelenk zu Stande gekommen. Ich wagte deshalb einen Versuch mit der pelvitrochanteren Osteotomie.

Das Röntgenbild zeigt die hochgradige Zerstörung des Skelets, links (Fig. 1) besteht eine starke Adductionsstellung, die Pfannengegend ist verödet, der Rest des Schenkelhalses geht unvermittelt in die Substanz des Darmbeins über. Auf der rechten Seite geht der Oberschenkel direct in die Pfannengegend über (Fig. 2). Wegen der starken Contracturstellung war die gleichzeitige Aufnahme beider Hüftgelenke unmöglich. Ich habe auf der rechten Seite mir durch einen seitlichen Schnitt die Gelenkgegend freigelegt und die Durchtrennung des Schenkelhalsrestes mit dem Meissel bewerkstelligt. Wegen der Contractur und der Kürze des Schenkelhalses, wenn man überhaupt von einem solchen noch reden kann, war die Durchtrennung mit dem Meissel sehr erschwert. Auf der linken Seite wurde durch eine einfache Durchmeisselung unterhalb des Trochanters die starke Flexions- und Adductionsstellung corrigirt.

Die pelvitrochantere Osteotomie wäre auf der linken Seite leichter gewesen, aber hier war auch nicht die geringste Spur von Musculatur mehr vorhanden, während rechts die Glutäalmusculatur noch reagirte.

Auf der rechten Seite hat sich nun eine ganz brauchbare Pseudarthrose entwickelt, welche Beugung bis zum rechten Winkel zulässt. Die Patientin, welche früher sich aufrecht überhaupt kaum fortbewegen konnte, geht jetzt ohne Stock, sie kann Treppen steigen und bequem sitzen.

Ich übergebe den Fall der Oeffentlichkeit, einerseits um die Osteotomia pelvitrochanterica bei der Behandlung von Hüftgelenksversteifungen, die nicht auf tuberculöser Basis beruhen, mehr zu empfehlen, andererseits um einen Vorschlag zu machen, die technischen Schwierigkeiten dieser Operation, welche sicherlich eine allgemeine Aufnahme derselben bis jetzt verhindert haben, zu vermindern. Die Durchtrennung mit dem Meissel ist meistens wegen der starken Beugecontractur, Adduction und fast völligem Verlust

des Kopfes und Schenkelhalses sehr erschwert, oder erfordert eine ausgedehnte Freilegung des Operationsgebietes. Ich möchte deshalb vorschlagen, die Durchtrennung mit der Gigli'schen Drahtsäge vorzunehmen. Es wäre dann das Operationsgebiet durch einen vorderen etwas seitlichen Schnitt, wie ihn Hoffa für die blutige Behandlung der angeborenen Hüftverrenkung angenommen hat, und durch einen kleineren hinteren Schnitt freizulegen. Die Drahtsäge lässt sich jetzt bequem zwischen Becken und Trochanter von vorn nach hinten durchführen und dann von hinten zwischen Oberschenkelschaft und dem Schambein wieder nach vorn bringen. Die Durchtrennung wird so eine sehr einfache sein. Ich bitte, diesen Operationsvorschlag in geeigneten Fällen nachprüfen zu wollen.

VI.

Ueber Gelenkentzündungen im Säuglingsalter und ihre ätiologischen Beziehungen zu späteren Deformitäten[1]).

Von

Dr. **Gustav Drehmann**-Breslau.

Mit 5 in den Text gedruckten Abbildungen.

Im frühesten Säuglingsalter kommt eine typische Gelenkentzündung vor, die bis jetzt von Seiten der Orthopäden wenig Beachtung gefunden hat. Gewöhnlich beginnt die Gelenkentzündung am Ende der zweiten Lebenswoche mit Schwellung und Contracturstellung. Die Symptome dauern mehrere Wochen; es kommt in einigen Fällen zur spontanen Entleerung eines hellen schleimigen Eiters oder es bildet sich eine geröthete Stelle, welche zur Incision vom Arzte benutzt wird. Es tritt darauf baldige Heilung auf. In anderen Fällen, und dies scheinen mir die Mehrzahl der Fälle zu sein, dauern die Symptome mehrere Wochen oder Monate an, es kommt nicht zur Eiterung, sondern es tritt ein langsames Nachlassen der entzündlichen Erscheinungen auf und eine nachherige scheinbar völlige Wiederherstellung des Gelenks ein, ohne dass es zum Durchbruch von Eiter kommt.

Die Prognose dieser Entzündung wird in der Literatur gewöhnlich als eine relativ gute angesehen, wenn auch hin und wieder ein Todesfall vorkommt. Der Sitz der Erkrankung ist häufig das Hüftgelenk, ebenso das Kniegelenk, Hand und Ellenbogen scheinen seltener befallen zu werden.

Die Aetiologie dieser Entzündungen ist wenig bekannt. Tuberculöse Entzündungen, die im späteren Leben so häufig sind, werden

---

[1]) Vortrag, gehalten auf dem III. Congress der Deutschen Gesellschaft für orthopädische Chirurgie am 5. April 1904.

in der frühesten Kindheit nicht beobachtet. Syphilitische Gelenkentzündungen kommen sehr häufig in den ersten Lebenswochen zur Beobachtung, sind aber von dem geschilderten Typus ganz abweichend. Hier treten Gelenkschwellungen auf, die wenig schmerzhaft sind; die befallene Extremität, am häufigsten die obere, hängt schlaff gelähmt herab und wird gar nicht bewegt. Die Verwechslung mit wirklicher Lähmung ist sehr leicht und kann auch häufig vorkommen. Es ist das den Kinderärzten wohlbekannte Bild der Pseudoparalyse infolge Osteochondritis syphilitica dissecans. Nach antiluetischer Behandlung verschwinden die Lähmungssymptome sehr schnell. Bei mangelnder Behandlung kommt es zur langwierigen Gelenkdestruction mit Durchbruch des Eiters und chronischer Entzündung. Hier sehen wir im späteren Alter ausgedehnte strahlige Narben, Verkürzung der Extremität und Contracturstellung. Einen derartigen Fall habe ich durch Jahre nach der Abheilung beobachtet.

Bei den Gelenkentzündungen, die ich hier besprechen will, nimmt nach Abnehmen der mehr acuten Symptome die Contracturstellung nach und nach ab, es tritt Beweglichkeit mit normaler Function auf, ja das Gelenk erscheint wieder völlig normal; erst später treten Deformitäten auf, die ich dann besprechen will.

Sehen wir die Literatur durch, so sehen wir unter dem oben erwähnten Bilde verlaufend die zuerst im Jahre 1885 von Lucas (British Medical Journal) beschriebenen Fälle von Entzündungen im Anschluss an Ophthalmoblennorrhoea neonatorum. Gegen Ende der Abheilung der Blennorrhöe nach dem 16. bis 18. Tage, tritt mit Schwellung, Schmerzhaftigkeit und Contracturstellung die Arthritis ein. Nach 4—8 Wochen trat mit einfacher localer Behandlung durch Umschläge Heilung und Restitution des Gelenkes ein. Aehnliche Fälle sind später zahlreich beschrieben, so von Fendik, Deutschmann, Escherich, Vignaudon u. a. Die sämmtlichen Fälle treten im Anschluss an eine Augenentzündung auf. Die Deutung dieser Fälle machte keine Schwierigkeiten, sie wurden ebenso wie die Blennorrhöe als gonorrhoischer Natur aufgefasst. In den 7 Fällen, von welchen ich allerdings nur einen frisch, die übrigen in ihren Folgezuständen beobachtet habe, war nach Angabe der Eltern keine Augenentzündung vorhanden, so dass die Deutung auf Schwierigkeiten stösst.

Neuerdings beschrieb nun Renel, B. Kimball (Medical record November 1903) 8 Fälle von gonorrhoischer Gelenkentzündung bei

5—10 Wochen alten Kindern. Diese Fälle betrafen 7 Knaben und 1 Mädchen. In keinem Falle bestand eine Augenentzündung, fernerhin weder Urethritis noch Vulvovaginitis. Die Schleimhäute erschienen völlig normal. Die Gonorrhöe der Eltern wurde geleugnet. Die Untersuchung des Eiters ergab stets Diplokokken in Semmelform, diese entfärbten sich nach Gram. Die Mortalität dieser Fälle war sehr hoch, da 6mal Exitus eintrat. Die Prognose derartiger Gelenkentzündungen scheint demnach nicht so günstig zu sein, wie andere Autoren annehmen. Kimball kommt zu den Schlussfolgerungen, dass die Gonorrhöe bei Säuglingen häufiger vorkommt, als bis jetzt angenommen wird. Die gewöhnliche Form ist die Conjunctivitis und die Vulvovaginitis; Gelenkentzündungen entstehen im Anschluss an diese, sie können aber auch ohne derartige sicher nachweisbare Eingangspforten vorkommen und sind ebenfalls gonorrhoischer Natur. Er glaubt, dass die ohne locale Infection auftretenden Gelenkentzündungen durch eine gonorrhoische Stomatitis oder Entzündung der oberen Luftwege zu Stande kommt. Er weist darauf hin, dass durch genaue mikroskopische Untersuchungen und bacterielle Züchtung die genauere Natur dieser Erkrankungen noch zu klären ist.

Alle derartigen Gelenkentzündungen auf gonorrhoische Infection zurückzuführen, ist aber kaum angängig, besonders da wir durch neuere Untersuchungen von Hess (fränkische Gesellschaft für Geburtshilfe, 30. Januar 1904 zu Würzburg) wissen, dass die Blennorrhöe nicht nur durch den Gonococcus, sondern auch durch andere Mikroorganismen, wie z. B. Pneumococcus, Bacterium coli, Streptococcus u. a. hervorgerufen wird. Das Bacterium coli dürfte in vielen Fällen für die Infection der Gelenke haftbar zu machen sein. Wir können uns vorstellen, dass durch leichte Traumen bei dem Geburtsact unbedeutende Gelenkverletzungen entstehen, die für die Autoinfection vom Darm aus guten Boden abgeben. Bei Säuglingen mit derartigen Gelenkentzündungen findet sich nun sehr häufig Darmstörung vor, wie ich durch Herrn Prof. Czerny in Breslau, welcher viele derartige frische Fälle beobachtet hat, erfuhr. Es würde sich so eine Infection durch das Bacterium coli sehr leicht erklären lassen.

Was nun die pathologische Anatomie betrifft, so wissen wir auch hier wenig Sicheres, ob es sich um eine primäre synoviale Infection oder um ostale Processe handelt; hier geben uns die später sich bemerkbar machenden Deformitäten des späteren Lebens einigen

Aufschluss. In der Regel scheint es sich um eine epiphysäre Erkrankung zu handeln mit secundärer Betheiligung des Gelenks, worauf ich später zurückkomme.

Was die Folgezustände betrifft, so finden wir gewöhnlich angegeben, dass nach Abheilung der Entzündung oder Entleerung des Eiters die Gelenke wieder völlig normale Form und Beweglichkeit zeigen. Ueber die späteren Schicksale oder später sich entwickelnden Deformitäten findet man in der Literatur keine Angaben ausser einer kurzen Bemerkung Hoffa's (Handbuch der praktischen Chirurgie von Bergmann, Bruns, Mikulicz), dass bei Coxitis des ersten Lebensalters Luxationen vorkommen können. Es dürfte daher von Interesse sein, etwas näher auf dieses Gebiet einzugehen. Ich will dies an der Hand meiner Fälle thun.

Von 7 Fällen, welche ich in den letzten 5 Jahren in meiner Privatpraxis beobachtete, betrafen 6 Erkrankungen das Hüftgelenk, ein Fall das Kniegelenk. Nur einen einzigen Fall, das Hüftgelenk betreffend, habe ich während des entzündlichen Stadiums einige Tage beobachtet. Es handelte sich um ein etwa halbjähriges Kind, das schon längere Zeit an Schmerzen und Beugestellung des Hüftgelenks litt. Die Symptome waren die einer Coxitis leichteren Grades. Das Kind wurde bald der Behandlung entzogen und ist später gestorben; die nähere Todesursache habe ich nicht erfahren.

Die übrigen Fälle betrafen ältere Patienten mit Deformitäten. In 3 Fällen handelte es sich um Hüftluxationen, die in ihrer äusseren Gestalt von angeborenen Verrenkungen nicht zu unterscheiden waren und von denen der eine besonders interessant ist.

Ich lasse die Krankengeschichten kurz folgen:

1. Karl D., 3 Jahre alt, trat am 9. März 1899 in meine Behandlung. Zweiter Sohn gesunder Eltern, normal ohne Kunsthilfe geboren. Mit 8 Tagen beobachtete der Hausarzt, welcher mir auch den Knaben zur Untersuchung brachte, eine Flexionsstellung im linken Hüftgelenk. Das Kind äusserte bei passiven Bewegungen des Beines Schmerzen und bewegte die Extremität selbst sehr wenig. Das Kind gedieh sonst gut, so dass eine weitere Therapie ausser Salzbädern nicht angewendet wurde. Mit etwa 14 Tagen wurde an der Aussenseite des Unterschenkels ein Abscess entleert, der bald verheilte. Die Beugestellung blieb bestehen, so dass der Hausarzt an eine Psoascontractur dachte. Die Mutter beobachtete noch etwa bis zu

einem Vierteljahr beim Umbetten des Kindes Schmerzensäusserungen bei Berührung der linken Hüfte. Mit etwa 4 Monaten wurde das Bein spontan besser bewegt, die Beugestellung war beseitigt; dabei fiel der Mutter auf, dass das Beinchen anscheinend kürzer war als das andere. Mit 6 Monaten wurde von berufener Seite eine congenitale Hüftluxation diagnosticirt und die Behandlung mit dem Mikulicz'schen Lagerungsapparat eingeleitet. Diese Behandlung wurde etwa ein Vierteljahr durchgeführt, aber dann, als das Kind etwas herunter kam, von den Eltern unterbrochen. Im zweiten Jahre wurde von anderer Seite ebenfalls eine angeborene Luxation angenommen und zu einer unblutigen Einrenkung gerathen, es wurde auch ein Gipsverband in stärkster Abduction angelegt, der längere Zeit liegen blieb, den Zustand aber nicht änderte.

Bei der Untersuchung am 9. März 1899 zeigte der gut entwickelte Knabe genau den Gang wie bei congenitaler Luxation; die Verkürzung betrug 3 cm. Auch sonst unterschied sich die Luxation nicht im geringsten von einer angeborenen, so dass ich ebenfalls der Anamnese keine zu grosse Bedeutung beilegen zu müssen glaubte und auch die Diagnose auf congenitale Luxation stellte. Das damals aufgenommene Röntgenbild zeigte den Kopf oberhalb der Pfanne, genauere Structurverhältnisse liessen sich an den damaligen Bildern nicht nachweisen.

Am 11. März 1899 wurde die typische Einrenkung in Narkose vorgenommen, die nach Dehnung der Adductoren leicht gelang. Die Einrenkung unterschied sich von einer sonstigen Einrenkung einer angeborenen Hüftluxation, deren ich damals schon eine grössere Anzahl uuternommen hatte, gar nicht. Der Kopf trat mit deutlichem Einrenkungsgeräusch in die Pfanne, das Bein wurde in rechtwinkliger Abduction fixirt. Am 11. December 1899 wurde der letzte Verband entfernt. Der Kopf stand gut in der Pfanne und der Knabe ging gut. Nach 3 Wochen wurde der Gang schlechter, es stellte sich eine Beugestellung ein. Eine Untersuchung in Narkose zeigt den Kopf in der Pfanne, die Beugestellung ist leicht corrigirbar. Der Knabe bekommt einen abnehmbaren Filzverband, mit dem er gut ohne Schmerzen umhergeht. Nach 5 Monaten wird der Verband völlig weggelassen, der Gang war ganz normal und ist es bis jetzt geblieben. Die Beine sind gleich lang.

Bis auf die vorübergehende Flexionsstellung, welche bei mir die Diagnose des congenitalen Charakters der Luxation doch schwan-

kend machte und den Angaben des Hausarztes und der Mutter mich doch mehr Bedeutung beilegen liess, unterschied sich auch nichts von einer angeborenen Luxation. Ich habe den Knaben die letzten 5 Jahre immer in Beobachtung gehabt. Der Gang ist ein völlig normaler geblieben, es besteht keine Verkürzung. Um so über-

Fig. 1.

raschender kam mir der jetzt bei der Nachuntersuchung erhobene Röntgenbefund (Fig. 1). Während die Bilder aus dem Jahre 1899 nur den grob anatomischen Befund erkennen liessen, sind wir jetzt in der Lage, genauere Structurverhältnisse am Hüftgelenk zu erkennen.

Das Bild zeigt eine annähernd normal grosse Pfanne, deren oberer Rand etwas ausgeklüftet ist. Die Reposition ist eine sehr gute, der Kopf und der Hals ist jedoch auf die Hälfte gegenüber der anderen Seite reducirt. Die Epiphysenlinie des Kopfes ist zwar noch deutlich zu erkennen, aber unregelmässig und schmäler als normal. Der Kopf und Hals zeigen ausserdem unregelmässige Knochenwuche-

rungen, so dass wir mit ziemlicher Sicherheit annehmen können, dass hier sich ein Entzündungsprocess abgespielt hat. Das Merkwürdige dabei ist, dass keine messbare Verkürzung besteht und ausser dem Röntgenbefund äusserlich auch nicht das geringste Pathologische nachweisbar ist.

Einfacher in der Deutung waren die beiden anderen Fälle von Luxation, da hier in den ersten Lebenswochen in der Nähe des Gelenkes die Incision eines Abscesses vorgenommen wurde.

2. Elly Sch., 12 Jahre alt, hinkt seit den ersten Laufversuchen, mit 8 Tagen wurde rechts am Ansatz der Adductoren vom Hausarzt ein Abscess eröffnet, der schnell heilte. Die Verkürzung beträgt 3 cm, das Röntgenbild zeigt den Kopf dicht am oberen Pfannenrand. Bei Flexion und Adduction ist der anscheinend gut geformte Kopf auf dem Darmbein zu fühlen. Juli 1900 wurde nach manueller Dehnung der Adductoren, die wegen der alten Narbe dort ziemlich schwierig war, die Einrenkung genau wie bei der congenitalen vorgenommen nnd der Gipsverband in stärkster Abduction angelegt. Das Endresultat war ein gutes, das Kind lief bei einer Nachuntersuchung nach 2 Jahren sehr gut, ohne zu hinken und ausdauernd.

3. Elisabeth S., 30 Jahre alt. Mit 14 Tagen wurde seitlich vor dem rechten Trochanter ein Abscess entleert. Als Kind wurde sie in einem orthopädischen Institut und in chirurgischer Klinik an angeborener Luxation mit Extension und Corset behandelt. Der Gang war schmerzlos bis vor kurzem, weun auch hinkend. Seit einem Jahre bestehen Schmerzen, die die Patientin oft zu mehrwöchentlicher Bettlage zwingen. Dieser Schmerzen wegen sucht sie meine Behandlung auf.

Es besteht eine Luxation mit Verkürzung von 5 cm, Adductionsstellung mässigen Grades, stark ausgeprägtes Trendelenburgsches Hinken. Der Kopf ist hinten auf dem Darmbein fühlbar und anscheinend gut entwickelt.

Juni 1903 wird in Narkose eine manuelle Dehnung der Adductoren vorgenommen und eine Transposition des Kopfes vorn unter die Spina erreicht. Gipsverband in mittlerer Abduction und Aussenrotation. Nach 4 Monaten Abnahme des Verbandes, abnehmbare Hülse bis Januar 1904. 20. März 1904: Patientin geht ohne zu hinken und ohne Schmerzen. Beckensenkung rechts gleicht die Verkürzung von etwa 2½ cm aus.

Wenn wir die gewöhnliche Art der congenitalen Hüftluxation betrachten, so finden wir, dass in den ersten Lebensmonaten die Luxation nicht als solche zu erkennen ist. Erst sobald der Gehact einsetzt, wird die Verrenkung deutlich. Wir wissen, dass bei der Geburt nur eine Art von Gelenkmissbildung, eine Dysarthrosis nach

Fig. 2.

Ammon besteht und erst später das völlige Abgleiten der Gelenkenden von einander zu Stande kommt, genau wie ich es auch für die angeborene Kniegelenkverrenkung nachgewiesen habe (Zeitschrift für orth. Chir. Bd. 7). Diese Gelenkmissbildungen sehen wir jetzt bei der Röntgendurchleuchtung ab und zu als Nebenbefund (Fig. 2). Während auf der einen Seite eine völlige Luxation besteht, zeigt die andere eine mangelhafte Entwickelung des oberen Pfannenrandes, ohne dass besondere Symptome auf dieser Seite vorhanden sind. Derartige Gelenkmissbildungen brauchen nicht stets zur Verrenkung

zu führen, wie ich an einigen Fällen durch spätere Röntgendurchleuchtungen nachweisen konnte; auch ohne Behandlung hatte sich hier ein normales Gelenk ausgebildet.

Bei den in der Literatur erwähnten Fällen von frühzeitig diagnosticirten angeborenen Luxationen finden wir, abgesehen von Fällen mit multiplen Missbildungen todter Früchte, fast immer die Angabe, dass kurz nach der Geburt eine schmerzhafte Beugecontractur vorhanden war. Ausserordentlich interessant ist der in der letzten Zeit veröffentlichte Fall von Michael Cohn (Berl. med. Ges., 10. Juni 1903, Berl. klin. Wochenschr. 1903, Nr. 34). Der Fall ist kurz folgender:

Mädchen, 3 Monate alt, bei der ersten ärztlichen Untersuchung. Am 10. Tage fiel der Mutter auf, dass das Kind das linke Beinchen angezogen hielt und nicht bewegte. Berührungen waren schmerzhaft. Die Beugung und Bewegungslosigkeit blieb bestehen, so dass die Mutter mit 5 Wochen den Arzt aufsuchte. Die Untersuchung ergab, dass das Kind das rechte Bein normal bewegte, während das linke im Hüft- und Kniegelenk absolut still gehalten wurde. Es bestand eine Beugestellung des Hüft- und Kniegelenks. Versuchte man durch Zug am Fusse das Beinchen zu strecken, so hatte man dabei einen gewissen Widerstand zu überwinden, es gelang auch nicht vollkommen und das Kind schrie dabei. Nach und nach besserte sich die Beugestellung und das Kind fing an das Beinchen spontan zu bewegen. Dabei zeigte sich bald eine Verkürzung, die später $1\frac{1}{2}$ cm betrug und auch am Röntgenbild durch Höherstand des Trochanters nachweisbar war. Cohn diagnosticirte eine angeborene Luxation, gibt aber keine Erklärung der schmerzhaften Beugecontractur.

Auffallend ist es, dass diese Beugestellung so lange schmerzhaft war. Dass sie schmerzhaft war, müssen wir sicher annehmen, weil das Kind das Bein so lange nicht bewegte. Eine traumatische Ursache ist auszuschliessen, da wir selbst bei stärkeren Geburtsverletzungen, wie Schlüsselbein- oder selbst Oberschenkelbrüchen, bald nach wenigen Tagen Bewegungen ausführen sehen. Bei einer angeborenen Beugecontractur, wie sie ab und zu beschrieben sind und wie ich sie selbst bei angeborenen Knieverrenkungen beobachtet habe, bewegen die Kinder das Bein, soweit es die Contractur zu-

lässt, ohne jede Schmerzäusserung. Es bleibt nach meiner Ansicht nur die Annahme einer Gelenkentzündung übrig.

Ich glaube, dass die Annahme gerechtfertigt ist, dass es sich bei derartigen vom gewöhnlichen Typus der congenitalen Luxationen abweichenden Fällen um pathologische Verrenkungen handelt, noch aus dem Grunde, weil alle von mir in der Literatur gefundenen Fälle von frühzeitig diagnosticirten angeborenen Hüftluxationen einseitige Fälle waren. Eine Möglichkeit könnte allerdings bei manchen Fällen noch zugestanden werden, dass es sich um Verrenkungen während der Geburt handelt. Dass derartige traumatische Luxationen vorkommen, scheint mir doch annehmbar; bei doppelseitigen Luxationen habe ich in letzter Zeit häufig die Angabe der Eltern notirt, dass es sich um Steisslagen und Extraction gehandelt habe. Einen interessanten Fall habe ich früher beobachtet: hier war bei der Extraction ein Oberschenkelbruch vorgekommen; derselbe war geheilt, aber gegen Ende des ersten Jahres fiel den Eltern auf, dass das andere Bein verkürzt war. Eine Röntgendurchleuchtung zeigte sehr deutlich eine mit Dislocation geheilte subtrochantere Fractur des einen Beines und eine Hüftluxation des anderen.

Bemerken will ich noch, dass ich bei den zahlreichen Einrenkungen angeborener Hüftluxationen, welche ich vorgenommen habe, nur noch in einem einzigen Falle eine derartige Beugecontractur nach Abnahme des letzten Verbandes habe eintreten sehen. Auch in diesem Falle war schon mit ½ Jahre die Luxation deutlich erkennbar. Auch hier verschwand die schmerzhafte Contractur bald wieder, die Reposition ist eine ideale und besteht jetzt bereits 3½ Jahre. Am letzten Röntgenbild war keine Structurveränderung zu sehen.

Ausser diesen Hüftluxationen habe ich Fälle von Coxa vara im Anschluss an derartige oben geschilderte Gelenkentzündungen entstehen sehen. Die Fälle sind kurz folgende:

1. v. Ch., 2½jähriges Mädchen. Abscess mit ½ Jahre nach länger andauernder Schmerzhaftigkeit der rechten Hüfte in der Inguinalgegend operirt. Die Untersuchung des Eiters ergab nichts für Tuberculose Verdächtiges, sonstige Untersuchungen wurden nicht vorgenommen.

Als das Kind längere Zeit lief, zeigte sich eine zunehmende Verkürzung. Das Kind hinkte und ermüdete sehr leicht, so dass

an eine Hüftgelenkentzündung gedacht wurde. Schmerzen bestanden nur bei längerem Laufen, die Bewegungen des Gelenks waren alle frei.

Bei der Untersuchung zeigte sich eine leichte Adductionscontractur, die Abduction war ganz unmöglich, sonst alle Bewegungen

Fig. 3.

schmerzlos. Der Trochanter 2 cm über der Roser-Nélaton'schen Linie. Das Röntgenbild (Fig. 3) zeigt eine deutliche Verbiegung des Schenkelhalses im Sinne der Coxa vara.

2. Marie V., 1 Jahr alt, wird mir wegen Verdachtes auf angeborene Hüftgelenkverrenkung zur Untersuchung gebracht. Es bestand eine Verkürzung des rechten Beines, welche den Eltern schon längere Zeit aufgefallen war. Beim Berühren des rechten Hüftgelenks hat das Kind früher Schmerzen geäussert, auch soll es das Beinchen in den ersten Lebensmonaten stets gebeugt gehalten haben.

Bei der Untersuchung am 8. Juni 1900 stellte ich fest, dass eine deutliche Verkürzung vorhanden war, der Kopf jedoch die Pfanne ausfüllte. Die Bewegungen schmerzlos und frei bis auf die Abduction, die aufgehoben war. Das Röntgenbild (Fig. 4) zeigt den Kopf in

Fig. 4.

der Pfanne, den Trochanter deutlich höherstehend und eine Verbiegung des Oberschenkelschaftes dicht unterhalb des Trochanters.

Auch in diesem Falle glaube ich die Deformität auf eine Gelenkentzündung zurückführen zu müssen. Für eine rhachitische Ver-

biegung sprach sonst gar nichts, die Annahme einer angeborenen Coxa vara scheint mir noch gewagter. Angeborene Fälle sind meistens doppelseitig und beruhen nach Hoffa auf einer Hemmungsbildung

Fig. 5.

des Schenkelhalses; derartige Fälle sind von Joachimsthal, Hoffa und Helbing beschrieben.

Ich glaube, dass gerade für die einseitige kindliche Coxa vara die Annahme der von mir geschilderten Gelenkentzündung häufiger in Betracht zu ziehen ist. Wir wissen, dass die rhachitische Coxa vara keine echte Schenkelhalsverbiegung ist, sondern dass es sich hier um Verbiegungen im Oberschenkelschaft handelt. Traumatische Coxa vara wird im Kindesalter sicher beobachtet, doch sehen wir

viele Fälle, in welchen jedes Trauma fehlt. Derartige Fälle waren bis jetzt schwer zu deuten. Die von mir angenommene Aetiologie dürfte über manche Schwierigkeiten hinweghelfen.

Ausser diesen Hüftgelenkerkrankungen habe ich nur einen Fall von Erkrankung des Kniegelenks zur Untersuchung bekommen. Es handelt sich um einen Fall von Genu valgum (Fig. 5). Bei dem jetzt 2jährigen Kinde wurde mit 14 Tagen an der Aussenseite des linken Kniegelenks ein Abscess operirt. Das Gelenk war flectirt und stark angeschwollen. Mit ½ Jahre bemerkten die Eltern bereits eine immer mehr zunehmende Verbiegung des Kniegelenks. Diese seitliche Verbiegung nahm, trotzdem das Kind sofort mit Schienenhülsenapparaten behandelt wurde, ständig zu, so dass die Abweichung des Unterschenkels von der Achse des Oberschenkels bei meiner ersten Untersuchung bereits 45 Grad betrug. Das Kind lief zur rechten Zeit.

Das Röntgenbild zeigt deutlich, dass an der Aussenseite der unteren Femurepiphyse ein Knochenprocess sich abgespielt hat. Interessant ist hier, dass die Deformität sich bereits entwickelte, ohne dass die Extremität durch das Gehen belastet wurde. Es wird dadurch bewiesen, dass die Verbiegung durch ungleichmässiges Epiphysenwachsthum zu Stande gekommen ist, dies berechtigt uns zu dem Schluss, dass es sich um eine epiphysäre Infection mit secundärer Betheiligung des Gelenks gehandelt hat.

Meine Mittheilung soll den Zweck haben, die Aufmerksamkeit der Fachkollegen auf das Vorkommen derartiger Gelenkentzündungen zu lenken, da ich glaube, dass manche Deformität, deren Aetiologie dunkel ist, so leicht erklärbar wird. Ich habe mich um so mehr zu der Veröffentlichung entschlossen, als ich in der Literatur ein genaueres Eingehen auf dieses Gebiet vermisse. Ich bitte deshalb um Nachprüfung meiner Beobachtungen. Besonders weise ich darauf hin, dass die Aetiologie der Gelenkentzündungen noch nicht völlig geklärt ist, und hoffe durch meine kurze Mittheilung ein weiteres Studium dieser Frage an einem grösseren Material, als es mir zur Verfügung steht, veranlasst zu haben.

VII.

Multiple Gelenkcontracturen, künstliche Pseudarthrosenbildung an der einen Hüfte[1]).

Von

Prof. Dr. **Froelich**-Nancy.

Das Mädchen, das dieser Fall betrifft, ist 18 Jahre alt. Seine Geschichte ist folgende: Eltern gesund, ein Bruder in seinem 20. Jahre an Lungentuberculose gestorben, eine Schwester gesund.

Das Kind selbst soll vor dem 12. Jahre stets gesund gewesen sein, als plötzlich ohne Ursache das linke Knie anfing zu schmerzen und sich in Flexion zu stellen. Ein herbeigezogener Chirurg schnitt die Sehnen der Kniekehlmuskeln durch, redressirte das Knie, liess es während 6 Wochen in einer Gipsrinne liegen. Das Knie blieb gerade, aber ankylotisch. Die Schmerzen waren verschwunden.

In den nachfolgenden Monaten versteifte die linke Hüfte, ohne vorhergehende Schmerzen oder Fiebererscheinungen, auch soll die Hüfte nie geschwollen gewesen sein.

Ein Jahr nachher wurde auch die rechte Hüfte steif, auch hier ohne Schmerz und ohne Fieber.

Das Gehen war ausserordentlich erschwert und konnte nur mit Krücken oder mit zwei Stöcken geschehen.

Auch verminderte sich die Beweglichkeit beider Ellbogengelenke.

Vor einem Jahre, d. h. 5 Jahre nach dem Anfange dieser multiplen Contracturen, fing die Halswirbelsäule an schmerzhaft zu werden; Kopfbeugen und Drehen wurden während 4 Monaten unmöglich; hiernach verschwand wieder jeglicher Schmerz und jegliche Contractur an der Wirbelsäule.

Am 27. Juli 1903 wurde uns die Patientin durch ihren Arzt Dr. Weiller aus St. Dié zugesandt.

---

[1]) Vortrag, gehalten auf dem III. Congress der Deutschen Gesellschaft für orthopädische Chirurgie am 5. April 1904.

Status praesens: Ziemlich schwächliches Mädchen, dessen Anblick die herumgehenden Photographien illustriren.

Das linke Knie ist ankylotisch, in leicht flectirter Stellung und in einem geringen Grade von Varusstellung. Die Knochen scheinen normal, in dem Gelenke keine Spur von Erguss; keine Verdickung auf der Synovialis.

Beide Hüften sind versteift und in leichter Flexion und Adduction, keine Drüsen in der Inguinalgegend, keine Schwellungen der Knochen und der Weichtheile. Die Hüften scheinen knöchern verwachsen zu sein; diesem widersprach aber ein Röntgenbild. All diese Untersuchungen sind keineswegs schmerzhaft.

Die linke untere Extremität ist 2 cm kürzer als die rechte. Die Verkürzung vertheilt sich 1 cm auf den Femur und 1 cm auf die Tibia, sie bewirkt eine schiefe Haltung des Körpers, der nach links geneigt ist.

Das rechte Knie und beide Sprunggelenke haben ihre freien Bewegungen.

Beide Schultergelenke, beide Handwurzelgelenke, sämmtliche Fingergelenke sind von normaler Beschaffenheit und von normaler Motilität.

Die Extension der Ellbogengelenke geht bis zu 130°, hingegen ist die Flexion complet.

Auch existirt ein mässiger Grad von Contractur der Kiefergelenke. Das Oeffnen des Mundes ist beschränkt.

Die Bewegungen der Halswirbelsäule lassen nichts zu wünschen übrig.

Die Dorsalwirbelsäule ist leicht kyphotisch.

Die Lendenwirbelsäule links convex skoliotisch, auch ist sie ziemlich steif.

Trotz dieser multiplen Contracturen ist die Musculatur erhalten.

Die elektrische Erregbarkeit jedoch überall herabgesetzt.

Das Empfindungsvermögen ist überall normal, die Sprache des Mädchens eine leicht stotternde; ihre Intelligenz ist befriedigend, Lungen, Herz und Verdauungsorgane sind gesund.

Eine Röntgenuntersuchung zeigte die Hüftgelenke und die Ellbogengelenke mit normalem Schatten; hingegen im linken Kniegelenk, wie man es auf der herumgehenden Platte sehen kann, scheint die Tibia leicht nach hinten verrenkt und mit den Femurcondylen knöchern verwachsen. Die hinteren Contouren des Knie-

gelenks sind unregelmässig; dasselbe bemerkt man auch an den vorderen Contouren der Tibia und der Femurcondylen.

Zwischen Patella und Femur erblickt man Knochenwucherungen, die aber keine Synostosen zwischen den zwei Knochen herbeigebracht haben.

Der Gang ist ohne Krücken unmöglich, nur hüpfend und mit einem Stock kann das Mädchen, ohne diese, einige Meter vorwärtsgehen.

Auch ist die Entleerung der Blase und des Dickdarms durch die doppelseitige Contractur der Hüfte sehr erschwert.

Um diesem elenden Zustande abzuhelfen, schlug ich den Eltern vor, an der einen Hüfte eine Pseudarthrose anzulegen.

Die Operation wurde am 4. September 1903 ausgeführt. Nach einer Osteotomia subtrochanterica an dem rechten Femur schaltete ich zwischen den zwei Knochenstücken, von denen ich 1 cm abtrug, eine Celluloidplatte von 5 cm Länge, 4 cm Breite und 1 mm Dicke.

Das Bein wurde in Abduction in einen Gipsapparat gestellt und Dauerextension angebracht.

Die Folgen der Operation verliefen reactionslos.

Nach 14 Tagen wurde der Gipsapparat abgenommen und leichte Bewegungen vorgenommen; dieselben waren sehr schmerzhaft.

An der Operationsnarbe existirte eine Fistel, aus der spärliche Tropfen Blut oder klarer Flüssigkeit sickerten. Die Fistel blieb noch 3 Wochen bestehen.

5 Wochen nach der Operation musste die Patientin aufstehen und mit den Krücken einhergehen.

Während der Nacht wurde die Extension immer noch fortgeführt und die Abduction durch einen Beinspreizer gesichert.

Den 28. September wurde der Patientin zu diagnostischem Zwecke ein Tropfen Tuberculin in 1 ccm Karbollösung injicirt. Während 5 Tagen wurden sämmtliche contracte Gelenke schmerzhaft und Fieber von 38—39° C. dauerte 3 Tage.

2 Monate nach der Operation konnte das Mädchen mühsam mit einem Stocke gehen. Die Pseudarthrose war in der Flexion und in der Abduction beweglich. Willkürlich aber nur in der Flexion.

Diese Bewegungen waren immer noch schmerzhaft, als das Kind zu seinen Eltern zurückfuhr.

Der Hausarzt, der die Nachbehandlung übernahm (Massage und Mobilisation), schrieb mir Anfangs Januar 1904, dass der Zustand

sich sehr verbessert hätte; die Schmerzen waren fast ganz verschwunden, und mit einem Stock konnte das Mädchen leidlich im Hause herumgehen.

Anders lautete die Meldung im Februar 1904; die Bewegungen in der Pseudarthrose waren nach 14tägigem Ausbleiben der Massage verschwunden.

Auf einer Reise nach St. Dié, Ende Februar, konnte ich die Patientin untersuchen. Ein knöcherner Callus hatte sich gebildet, und zwar 6 Monate nach der Operation.

Trotzdem war das Bein in Abduction geblieben und der Gang war auffallend besser, wie früher.

Durch die Abduction war die Basis sustentationis vergrössert, das Mädchen stand fester.

Das rechte Knie stand in Valgusstellung, die Bänder des Knies und der zwei Sprunggelenke hatten sich sehr gelockert und durch die Lateralbewegungen, die sie in diesen drei Gelenken machen konnten, war der Gang erleichtert.

Unästhetisch genug blieb er allerdings.

Das Interesse dieses Falles beruht einerseits auf der Aetiologie dieser multiplen Gelenkversteifungen und andererseits auf der Therapie der doppelseitigen Hüftgelenkcontracturen.

Die Aetiologie scheint in dem von Professor Poncet aus Lyon beschriebenen „Rhumatisme tuberculeux" zu suchen zu sein.

Im Jahre 1897 gab Poncet im französischen Chirurgencongress einen Vortrag über die „Polyarthrite tuberculeuse déformante ou pseudorhumatisme chronique tuberculeux".

Er unterschied: 1. Multiple Gelenkentzündungen ohne Eiterbildung bei hereditär belasteten Individuen. 2. Multiple Gelenkentzündungen (polyarthrite sèche) bei Patienten mit Lungen- oder Visceraltuberculose. Endlich 3. Gelenkentzündungen bei Kranken, bei denen zu gleicher Zeit eine Arthritis tuberculosa besteht.

Von Gelenkversteifungen ist in dieser ersten Schrift Poncet's noch nicht die Rede. Seither haben seine Schüler ihre Aufmerksamkeit auf alle Gelenkkrankheiten, die bei tuberculös belasteten Kranken vorkommen, gerichtet.

Poncet selbst hat zu beweisen gesucht, dass es auch einen versteifenden tuberculösen Gelenkrheumatismus gäbe.

Gewisse Fälle von Marie'scher und Bechterew'scher Krank-

heit (spondylose rhizomelique) wären nichts anderes als ankylosirender tuberculöser Rheumatismus.

Die Arbeiten von Thérenot, Pic und Bombes de Villiers sind dennoch nicht beweiskräftig.

Dass die Versteifungen der Wirbelsäule und der grossen Gelenke mit Tuberculose bei demselben Patienten zusammen vorhanden sein können, hat nichts Aussergewöhnliches, ohne dass es nöthig wäre, die Gelenkerscheinungen auf die Tuberculose zurückzuführen.

Ueberhaupt haben die tuberculösen Processe nur ausnahmsweise das Endresultat, beträchtliche Knochenwucherungen hervorzubringen.

Dennoch hat Poncet auf dem letzten französischen Chirurgencongress (October 1903) einige beweiskräftige Beispiele des plastischen ankylosirenden „Rhumatisme tuberculeux" gegeben.

In unserem Falle waren die klinischen Erscheinungen denjenigen des von Jacoud beschriebenen „Rhumatisme fibreux" ähnlich.

Verwandte Fälle sind auch bei Kindern in der ausführlichen Arbeit von Hans Spitzy (Zeitschr. für orthopädische Chirurgie 1903) beschrieben worden. Interessant war zu sehen, ob diese multiplen Gelenkcontracturen, von denen alle entschieden fibröser Natur waren, eine nur, die des linken Knies, Knochenverwachsungen darbot, tuberculöser Natur wären.

Persönliche Belastungen waren zur Zeit bei unserer Patientin nicht vorhanden. Lungen und Visceralorgane waren normal. Anders war es, was die Heredität anbelangt. Ihr Bruder war in seinem 20. Jahre an Lungenphthise gestorben.

Wie vorher gesagt, wurde eine Tuberculininjection der Patientin beigebracht.

Sämmtliche contracten Gelenke, selbst die Wirbelsäule, wurden schmerzhaft während 5 Tagen, und der Fieberanfall dauerte 3 Tage.

In diesen Verhältnissen kann man mit ziemlich grosser Sicherheit annehmen, dass die chronische Versteifung der Hüfte sowie die knöcherne Verwachsung des Kniegelenks eine Form von tuberculösen Arthritiden vorstellen und in die Kategorie des „Rhumatisme tuberculeux" gehören.

Was die Pseudarthrosenoperation anbelangt, die wir bei unserer Patientin ausführten, kann nur hervorgehoben werden, dass die Einschaltung (nach Osteotomia subtrochanterica und Resection eines 1 cm langen Stücks Femur) von einem ansehnlichen Stück Celluloid-

platte zwischen den Knochenenden nicht genügt, um eine dauernde Pseudarthrose herzustellen.

6 Monate nach der Operation kann ein Knochencallus sich noch nachträglich bilden, nachdem schon während 3 Monaten das neue Gelenk in ziemlich guter Weise fungirt hatte.

Bemerkt sei noch, dass diese Fremdkörpereinschaltung während 4 Wochen sich durch eine seröse Fistelbildung kundgegeben hat und dann glatt eingewachsen ist.

VIII.

(Aus dem Wiener k. k. Universitäts-Ambulatorium für orthopädische Chirurgie.)

Ueber die Entstehung und Behandlung der coxitischen Contracturen[1]).

Von

Dr. Robert Werndorff.

Mit 3 in den Text gedruckten Abbildungen.

Im Kampfe des Orthopäden gegen die Coxitis beherrscht die Contractur die Scene, und ihr begegnet er immer. Im Anfang als reflectorischer Muskelspasmus, der sich durch die Narkose allein beseitigen lässt, dann als secundär fixirte Stellung des nicht behandelten Beines und endlich selbst nach gemachter operativer Correctur in Form des Recidives. Was ist daher erklärlicher, als dass sich das Interesse vieler Orthopäden und Chirurgen der Erklärung und Behandlung dieser Deformität zugewendet hat, freilich ohne dass die Versuche, die zur Erklärung der coxitischen Contractur gemacht wurden, im Stande waren, eine allgemein befriedigende Lösung zu bringen.

Die auf Injectionsversuche gegründete Bonnet'sche Erklärung hat eine frühzeitige Richtigstellung durch König, Krause, Blencke, Lannelongue u. A. erfahren.

Die Ergebnisse des Leichenversuches können nicht als Analogon der Verhältnisse am Lebenden angeführt werden. Gelingt doch das Experiment an der Leiche erst nach Durchschneidung aller Weichtheile und nach Durchsägung des Oberschenkels, ganz abgesehen davon, dass sich wohl schwer jemand zu der Meinung verstehen

---

[1]) Vortrag, gehalten auf dem III. Congress der Deutschen Gesellschaft für orthopädische Chirurgie am 5. April 1904.

wird, es könnte der normale Synovialdruck am Lebenden dem Beine entgegen der Schwere irgend eine Stellung ertheilen.

Die klinischen Erfahrungen endlich sprechen ja gerade gegen die Bonnet'sche Erklärung; denn einerseits kann diese Stellung schon ausgebildet sein, bei ganz unbedeutendem Gelenkinhalt, während auf der anderen Seite oft die Inhaltsvermehrung so langsam erfolgt, dass die durch Infiltration gedehnte Kapsel sich dieser lange angepasst hat, ohne dass es das Bein nöthig hätte, durch Abduction den Gelenkinhalt zu vergrössern.

Die Sayre'sche Adductionserklärung durch Entleerung der perforirten, mit Eiter gefüllten Kapsel, die Barwell'sche Auffassung von dem Ueberwiegen der Beuger über die Strecker eines jeden Gelenkes überhaupt, entbehren jeder näheren Begründung.

Und so finden wir in der Literatur nur noch die Phelps'sche Hypothese und die König'sche Theorie.

Die Phelps'sche Hypothese ist eben Hypothese geblieben. Es war eine unrichtige Beobachtung, wenn Phelps meinte, die Beugung des Oberschenkels auf 25° verwandle die abducirenden Muskeln in Einwärtsroller, und durch diese Störung des Antagonismus resultire die Adduction. Dagegen spricht die klinische Erfahrung, dagegen spricht das Experiment. Sehen wir doch sehr häufig Beugegrade über 25° mit Abduction, während umgekehrt die Adduction oft schon unter 25° auftritt. Das elektrophysiologische Experiment endlich weist die Unrichtigkeit der Phelps'schen These vollends nach, denn ein so klarer und absolut verlässlicher Beobachter wie Duchenne hat gezeigt, dass die von Phelps beschriebene Adduction nur eine scheinbare sei, indem die vorderen Fasern des Glutaeus medius in Streckstellung einwärts rotiren, diese Einwärtsrotation auch in Beugung beibehalten, so lange das Bein des Untersuchten nicht unterstützt ist, sondern frei in der Luft schwebt, dass sich diese Einwärtsrotation aber sofort in eine minimale Annäherung des Beines an die Mittellinie verwandle, wenn der Fuss den Boden berührt und unterstützt wird. Zudem hat Duchenne betont, und darauf legen wir grosses Gewicht, dass diese Bewegung mit minimaler Kraft ausgeführt wird, ich glaube also, dass sie für die Entstehung der coxitischen Adductionscontractur ganz ohne Belang ist.

Erst König hat in die Frage von der Entstehung der coxitischen Deformität einige Klarheit gebracht und ihm gebührt das grosse Verdienst, zuerst die mechanischen Verhältnisse gewürdigt zu

haben. Da wir aber seine Ansicht nicht in allen Punkten theilen, will ich seine Worte etwas ausführlicher anführen.

Nach König entsteht die Abduction beim gehenden Coxitiker durch Schonung des schmerzhaften Beines vor der Belastung, die Adduction immer durch das Liegen im Bett auf der gesunden Seite und durch das Krückengehen. König sagt ungefähr wörtlich: Die Abduction entsteht immer durch Schonung des erkrankten und schmerzhaften Beines. Der Kranke sucht sein gesundes Bein durch eine Adductionsbewegung möglichst senkrecht zur Körperachse zu stellen, um das kranke zu entlasten, welches dadurch in Abduction geräth. Gehen mit einem schmerzhaften Bein ohne Krücke ist demnach in einer anderen als abducirten Stellung unmöglich. Dann wird der Process so schmerzhaft, dass der Kranke überhaupt nicht mehr gehen kann, dann legt er sich ins Bett und bekommt durch das Liegen auf der gesunden Seite Adduction — Einwärtsrotation. Oder er geht mit Krücken, indem er das Bein hinaufzieht, das dann den Boden überhaupt nicht mehr berührt.

So die Worte König's. Mir sei es gestattet, den Anschauungen König's im folgenden die Ansichten Lorenz' entgegen zu stellen, Ansichten, welche die Abductionserklärung König's für unrichtig halten, seine Erklärungsversuche der Adduction theilweise einschränken, theilweise wesentlich ergänzen.

Die Abduction entsteht nämlich sicher nicht durch Schonung des erkrankten Beines. Im Gegentheil, wir werden beweisen, dass das abducirte Bein belastet wird, belastet werden kann, ohne besondere Schmerzhaftigkeit; denn in diesem Stadium ist das coxitische Bein gegen Belastung relativ unempfindlich.

Durch die klinische Erfahrung sind wir auf dem Wege der Deduction zu der Erkenntniss gekommen, dass die Coxitis in zwei Phasen verläuft. Die erste Phase enorme Schmerzhaftigkeit bei der leisesten Bewegung, während die Belastung relativ unempfindlich ist.

Die Synovialis ist nach Lorenz, ob jetzt primär wie gewöhnlich, oder secundär erkrankt, der Sitz der Schmerzhaftigkeit, und die geringsten Bewegungen, welche die infiltrirte und geschwellte Synovialis — und in diesem Zustande haben wir letztere bei unseren gelegentlich vorgenommenen Gelenkeröffnungen immer gefunden — zur Berührung bringen, müssen die heftigsten Schmerzen erzeugen. Diese zu verhindern, wird das Gelenk nun festgestellt, und dabei ist für seine Stellung weder massgebend der Füllungsraum der Kapsel,

(nach Bonnet), noch der Wille des Patienten, worauf König grossen Werth legt, sondern ganz unwillkürlich muss sich auf den Reiz der in der Synovialis liegenden, ungemein empfindlichen Nerven ein Spasmus der das Hüftgelenk umgebenden Muskeln einstellen, der das Gelenk in der Mittellage feststellt, in jener Lage, in der alle Synovialistheile möglichst erschlafft sind, und das ist eben die Abduction — Aussenrotation.

Einmal durch kräftige Muskelaction festgestellt ist nun das Gelenk gegen die Belastung relativ unempfindlich, während es auf eine passive Stellungsveränderung mit grossen Schmerzen antwortet. Ist die Synovialis nämlich durch den Muskelspasmus ruhig gestellt, dann fällt jedes schmerzerregende Moment weg, die Reibung, Faltung und Einklemmung der überaus empfindlichen Theile, und da der Knochen in dieser Phase nicht erkrankt, wenigstens nicht empfindlich ist, da ferner nach den Untersuchungen von Dubois-Reymond dem Jüngeren die Equilibristik beim Stehen nicht durch Knochenhemmung, sondern zum geringen Theil durch das Ligamentum Bertini, zum grössten Theil aber durch das Spiel der Hüftgelenkmusculatur zu Stande kommt, so ist ja theoretisch im vorhinein gar nicht einzusehen, warum der Coxitiker in der ersten Phase Belastungsschmerzen haben soll, wenn einmal die schmerzbewirkende Ursache, nämlich die Bewegung der Synovialis durch Muskelspasmus beseitigt ist.

Und die klinische Beobachtung hat uns ja diese Argumente gelehrt! Denn wie die tägliche Erfahrung zeigt, ist der Abductionscoxitiker gegen die Belastung unempfindlich. Nur die Bewegung macht ihm die grossen Schmerzen, das durch Spasmus fixirte abducirte Gelenk kann er immer belasten. Und wenn er hinkt, so hinkt er nicht deshalb, weil er Schmerzen, sondern weil er ein abducirtes Bein hat; dieses belastet er im Gehen und im Stehen. Und er kann es auch gar nicht entlasten. König hätte Recht mit seiner Erklärung, wenn der Kranke das abducirte Bein in der Luft hielte; in dem Augenblick aber, wo es den Boden berührt, muss es einen Theil der Körperlast tragen, und zwar nicht den kleinsten. Um das schmerzhafte Bein zu entlasten, müsste der Kranke ganz anders stehen. Er müsste die kranke Beckenhälfte hochheben, das Bein in Spitzfussstellung eleviren, nicht aber das Becken senken, die Lende nach der kranken Seite ausbiegen, das Bein von und vor sich spreizen. Dazu ist der Oberkörper immer nach der abducirten Seite hin ver-

lagert (Fig. 1). Im Stehen muss also das abducirte Bein belastet werden.

Und erst im Gehen! Es wird mir ja nicht schwer fallen zu beweisen, dass ein Mensch, der überhaupt auf seinen Beinen ohne Krücken geht, diese abwechselnd belasten muss. Es müsste demnach der Abductionscoxitiker sein krankes Bein zumindest in der Phase des Ganges, wo es das Standbein ist, wie sein gesundes belasten; aber er ist ja der Belastung gegenüber viel schlechter dran als jeder andere. Denn im Gehen beschreibt sein Oberkörper einen weiten Kreisbogen hinaus über die Unterstützungsfläche des abducirten Beines, und es muss sich die Körperlast mit viel grösserer Wucht auf ein abducirtes Bein übertragen, wie auf ein normales Standbein.

Fig. 1.

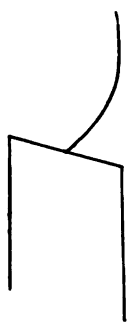

König hat also Unrecht, wenn er den Coxitiker die Abduction wählen lässt als eine Stellung, in der das Bein vor der Belastung geschützt ist. Denn erstens ist, wie ich gezeigt habe, die Abductionsstellung die denkbar ungünstigste Stellung der Belastung gegenüber, im Gehen sowohl wie im Stehen, und zweitens hat es in dieser Phase der Coxitiker gar nicht nöthig, sich vor der Belastung zu schützen. Denn schmerzhaft ist nur die Bewegung, ist diese durch Muskelfixation beseitigt, dann kann und wird das Gelenk ohne Schmerzen belastet.

Kommt nun die Coxitis in diesem Stadium zur Ausheilung, so wird diese Stellung durch secundäre Weichtheilsschrumpfung fixirt und es erklären sich so die Abductionscontracturen, die wir nach ausgeheilter Coxitis zu Gesichte bekommen. Leider ist ihre Zahl sehr gering.

In der Regel ändert sich das Bild bald. Die prompte Fixation des Gelenkes durch Muskelaction hört auf, wenn die Synovialis mit ihren empfindenden Nerven zu Grunde gegangen ist. Der Spasmus weicht der Atrophie und endlich erkrankt auch der Knochen und wird empfindlich. Der Abduction folgt die Adduction.

Wir sehen von jeder hochgradigen Destruction des Gelenkes ganz ab, denn es ist klar, dass jede Zerstörung der Gelenkkörper, jede Ausweitung des Pfannenrandes nach oben Adduction bedingt. Jede Verkürzung ferner, auch die scheinbare, muss Adduction zur Folge haben; sie nöthigt den Patienten in Spitzfussstellung zu stehen, jeder

Spitzfuss bedeutet Beckenhebung, jede Beckenhebung Adduction. Und dabei muss jede Verkürzung durch den ausgleichenden Spitzfuss übercorrigirt werden; denn ein Patient, der genöthigt ist, immer mit minimalem Spitzfuss zu stehen, müsste seine Unterschenkelmuskeln zu sehr in Anspruch nehmen und vorzeitig ermüden. Er zieht es darum vor, mit maximalem Spitzfuss zu stehen, weil er in dieser Stellung die Equilibristik der Knochenhemmung seinen Metatarsusköpfchen überlässt und die Muskeln schont. Die Verkürzung also erzeugt ebenso wie die Destruction immer Adduction.

Aber wenn nur überhaupt der Knochen erkrankt ist, abgesehen von den centralen tuberculösen Sequestern König's, dann muss die Adduction entstehen. In der grossen Mehrzahl der Fälle schreitet der Process von der Peripherie her auf das Centrum, von der Synovialis auf den Knochen fort. Dann aber bekommt der Coxitiker Belastungsschmerzen, dann, aber erst dann wird er sich bestreben, sein erkranktes Bein zu entlasten, und dann bekommt er durch Schonung des erkrankten Beines Adduction und nicht, wie König argumentirte, Abduction. Die Adductionserklärung König's trifft ja nur für die wenigsten Fälle zu. Die Zahl der Bettlieger ist eine verschwindend kleine, das Gros der Patienten läuft herum, und unter dem Einflusse der Belastung entsteht die Deformität im Gehen. Es concurriren bei der Entstehung der Adduction jetzt mehrere Momente, aber immer ist es die Belastung, welche massgebend ist, die Belastung im Gehen und im Stehen.

Im Stehen wird sich der Coxitiker jetzt, da er jetzt Belastungsschmerzen hat, bestreben, „im Wesen das gesunde Bein zu belasten". Wohl! Aber dann entsteht nicht Ab-, sondern Adduction. Jetzt wird er sich bemühen, die Knochen auf der erkrankten Seite zu entlasten, er muss so stehen, wie ich es früher gezeigt habe: er hebt mit den gesunden pelvitrochanteren Muskeln die kranke Beckenhälfte hoch, das Bein stellt er in Spitzfuss, elevirt es, also Adduction im Stehen.

Aber auch in jeder Phase des Ganges muss jetzt die Adduction entstehen. Ist in der ersten Gangzeit das kranke Bein das Standbein, dann muss, wegen der hochgradigen Insufficienz der atrophischen krankseitigen pelvitrochanteren Muskeln, jedesmal das Becken unter dem Einfluss des Körpergewichtes nach der gesunden Seite hinabfallen, es wird also beim jedesmaligen Auftreten auf das kranke Bein mit der Kraft des ganzen Körpergewichtes Adduction erzeugt, da die

insufficienten Muskeln unfähig sind, der Körperschwere das Gleichgewicht zu halten.

Ist umgekehrt in der nächsten Phase des Ganges das kranke Bein das Schwungbein, dann concurriren wieder bei der Entstehung der Adduction zwei Momente: 1. die Beckenhebung durch die kräftigen pelvitrochanteren Muskeln der gesunden Seite; 2. die Insufficienz der pelvitrochanteren Muskeln auch der erkrankten Seite, die das Gewicht des nach vorne pendelnden Beines nicht überwinden können, so dass das Bein der Eigenschwere folgend in Adduction geräth.

Die zweite Phase also ist es, die dem Coxitiker die Belastungsschmerzen und damit die Adduction bringt. Letztere entsteht immer durch Schonung des erkrankten Beines, aber nicht, wie König meint, im Liegen, sondern gerade im Gegentheil unter dem Einflusse der Belastung im Gehen. Die Adductionscontractur ist vielmehr der klinische Ausdruck für die Belastungsschmerzen des gehenden Coxitikers und wenn wir jetzt alle möglichen Ursachen zusammenfassen, so entsteht die Adduction in der zweiten Phase der Coxitis aus folgenden Ursachen:

1. durch die Destruction, Pfannenwanderung;
2. durch den Ausgleich einer jeden Verkürzung mit Spitzfuss;
3. durch Schonung des erkrankten Beines im Stehen;
4. durch die Belastung abwechselnd des erkrankten und gesunden Beines im Gehen;
5. in verschwindend kleiner Anzahl durch das Liegen auf der gesunden Seite und durch das Krückengehen.

Was nun die Behandlung der nach abgelaufener Coxitis zurückgebliebenen Contractur betrifft, so corrigiren wir die Adduction in einer Sitzung durch das modellirende Redressement. Die Abductionscontractur ist uns eine erwünschte Stellung, wir werden uns hüten, sie zu corrigiren, — jene ungemein seltenen Fälle ausgenommen, wo eine so übergrosse Abductionsstellung vorhanden ist, dass sie eine grobe Gangstörung gibt.

Wir corrigiren also in einer Sitzung — ohne Furcht vor der Meningitis tuberculosa. Die Furcht vor den üblen Folgen, namentlich vor der allgemeinen oder Hirnhauttuberculose, hat dem Redressement viele Gegner gezeugt, und noch heute hören wir allenthalben, wenn es

sich um die Indicationsstellung des Redressements handelt, die Frage: Aber die Meningitis tuberculosa?

Wir fürchten die Meningitis tuberculosa nicht, und gestützt auf eine vielhundertfache klinische Erfahrung können wir wohl behaupten, es gibt keine Meningitis tuberculosa im Anschluss und als Folge des Traumas nach dem modellirenden Redressement. Freilich kann ein Coxitiker auch einmal eine Meningitis tuberculosa bekommen, gewiss kann man auch einen Patienten nach einem Redressement einmal auf diese Weise verlieren. Was kommt nicht alles dem Chirurgen unter! Aber niemals arrivirt eine meningeale oder allgemeine Tuberculose durch das Trauma des schonenden, modellirenden Hüftredressements, und weil ein oder der andere Operateur weniger Glück hatte wie wir, wollen wir doch nicht so viele Coxitiker um den Vortheil dieser Methode bringen. —

Nur müssen die Grenzen der Indication strenge eingehalten werden.

Wir gehen also nur jene Fälle an, die mindestens 1 Jahr lang schmerzfrei waren und weisen natürlich alle jene zurück, wo ein Abscess oder eine Fistel auf das Bestehen eines frischen Krankheitsheerdes hinweist, wir redressiren aber auch nicht jene Contracturen, die klinisch der Ankylose so nahe kommen, wo wir nur „federnde" Bewegungen auslösen können, und die straffe Verbindung des Oberschenkels mit dem Becken ein schonendes unblutiges Verfahren im vornhinein unmöglich erscheinen lässt; diese Fälle verfallen der Osteotomie ebenso wie jene wenigen beweglichen Contracturen, die bei einem Trochanterhochstand von 5—6 cm ungünstige Bedingungen für den Ausgleich der Verkürzung liefern.

Die Kraft nämlich, die zur Correctur der Adductionscontractur angewendet wird, hat den Widerstand der verkürzten Weichtheile an der Adductionsseite zu überwinden, dessen mittlere Grösse und Richtung gegeben sei durch *a* (Fig. 2). Wie aus dem Kräfteparallelogramm hervorgeht, erzeugt der eine componentale Antheil *b* die Adductionscontractur, während der andere in der Richtung des Pfeiles wirkende Antheil *c* keinen Bewegungseffect hat, da er durch den Widerstand der Pfanne aufgehoben wird. Bei der Correctur wird sich also das Femur nur im Sinne der Abduction bewegen können, während das proximale Ende seinen Platz nicht verlässt. In dem Augenblicke aber, wo der Kopf die Pfanne verlassen hat, ändern sich die physikalischen Bedingungen; denn jetzt fällt der feste Widerstand der

Pfanne weg und der Schenkel gleitet der Componente *c* folgend an der steilen Darmbeinfläche in die Höhe, und zwar muss dies um so mehr der Fall sein, je mehr der Kopf von der Pfanne entfernt ist, je höher also der Trochanter steht, ausgenommen natürlich jene Fälle, wo es zur Ausbildung einer neuen Pfanne gekommen ist, die dem Kopf einen genügenden Widerstand bietet. Man könnte nun einwenden, dass diese physikalischen Bedingungen immer gegeben sind, wenn überhaupt der Kopf die Pfanne verlassen hat und dass man nicht gerade den Trochanterhochstand von 5 cm als Grenze annehmen muss; aber die einfache Ueberlegung lehrt uns, dass bei geringem Trochanterhochstand dieser Fehler vernachlässigt werden kann, während er sich bei 5 cm Trochanterhochstand zu der ohnehin enormen Verkürzung addirt und durch Abduction nicht mehr ausgeglichen werden kann.

Fig. 2.

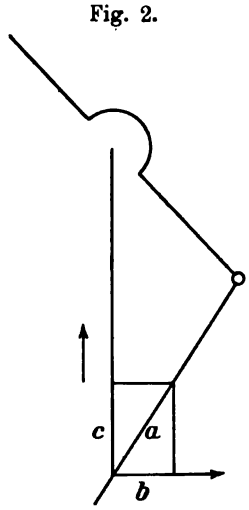

Was nun die Technik des modellirenden Redressements anlangt, so verlangen wir ausnahmslos die präliminäre subcutane Durchtrennung aller verkürzten Weichtheile und üben diesen vorbereitenden Act principiell auch beim Knieredressement. Nur so ist man in der Lage, das Aufeinanderpressen der Gelenkkörper zu verhindern. Der Einwand, dass nach Durchtrennung der Sehnen die Gefässe der Kniekehle der Gefahr einer zu starken Ueberdehnung ausgesetzt sind, besteht nicht zu Recht, da die in der einschlägigen Literatur publicirten Fälle von Zerreissung der Arteria poplitia nur bei narbiger Verwachsung und Schrumpfung arrivirten und wir bei den vielen Streckungen, die wir jährlich vornehmen, doch wenigstens einmal etwas von einer zu starken Ueberdehnung der Gefässe hätten wahrnehmen müssen.

Die Durchschneidung der Weichtheile halten wir für das erste und allerwichtigste Postulat und darum durchtrennen wir immer mit dem Tenotom die subspinalen Weichtheile und Adductoren, letztere schon deshalb, um ihre Componente bei der späteren Bekämpfung des Recidivs auszuschalten.

Wir führen also unterhalb der Spina ant. inf. von aussen das

Tenotom ein, möglichst weit nach innen vorschiebend, der tastende Finger markirt die gefährliche Nähe der Arteria femoralis, stellen es dann senkrecht auf, den Griff aufwärts, die Schneide nach aussen und beschreiben um die Einstichsöffnung als Mittelpunkt einen Kreisbogen, mit der ganzen Länge der Schneide als Radius alle Muskel- und Fasciensträngе ausgiebig durchtrennend. Dann gehen wir medial von der Arterie noch einmal ein und durchtrennen die Adductorencoulisse. Um die Muskel- und Fasciensträngе möglichst zu spannen, empfiehlt sich, bei Fixation des Beckens nach Gersuny während der Tenotomie maximal strecken, resp. abduciren zu lassen.

Fig. 3.

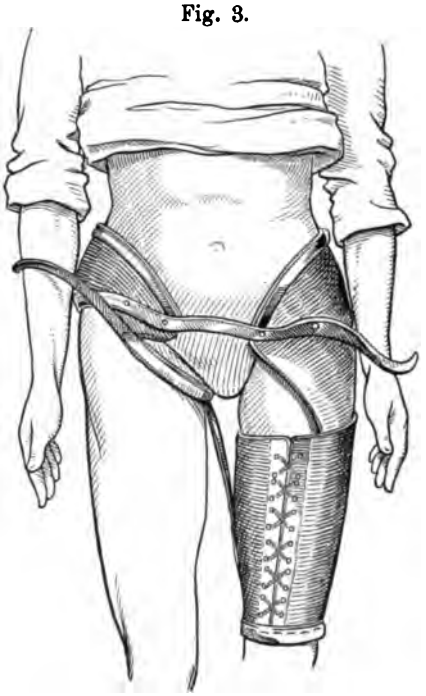

Ein aseptischer Verband deckt die Wunde und nun wird redressirt, indem wir uns dabei von folgenden Grundsätzen leiten lassen. Erstens darf bei Vermeidung jeder anderen Bewegung die Correctur nur in deformitätsconträrer Richtung vorgenommen werden — Circumductionsbewegungen nach Kirmisson sind strenge verpönt — und zweitens muss das Bein während der Correctur durch einen Assistenten permanent extendirt werden, wobei wir die manuelle Extension der mit der Lorenzschraube vorziehen, weil der Operateur so die Excursionen controlliren und die Richtung der corrigirenden Kraft eher beherrschen kann. Letzteres namentlich bei der Beseitigung der Beugecontractur zu erleichtern, liegt der Patient mit dem Becken auf einem keilförmigen Kissen, die Basis fusswärts am Rande des Tisches, ein zwischen den Beinen unter dem kranken Becken über die gesunde Leiste geschlungenes Linnen besorgt am Kopfende des Tisches die Contraextension.

Der Operateur tritt nun an die mediale Seite des erkrankten Beines und umfasst den Oberschenkel, während das Becken nach

Gersuny fixirt wird, möglichst nahe dem Gelenke, um durch das Arbeiten am kurzen Hebelarme eine Fractur zu vermeiden. Er redressirt mit langsam anwachsender Kraft ohne Hebelwirkung bei permanenter Extension durch einen Assistenten, wobei er sein eigenes Körpergewicht zu Hilfe nimmt.

Es wird also jede Deformitätsrichtung — Beugung, Adduction — corrigirt und da durch die permanente, stetig zunehmende Extension die verkürzten, durch die Tenotomie etwa noch nicht beseitigten Weichtheile allmählich nachgeben, das Aufeinanderpressen der Gelenkkörper sicher vermieden wird, genügt ein geringer Kraftaufwand des Operateurs, ohne jegliche Hebelwirkung dem Beine die erwünschte Stellung zu geben. Durch die Vermeidung jeder überflüssigen Bewegung und des Aufeinanderpressens der erkrankten Gelenkkörper sind wir in Stand gesetzt, alle Reibungen und Malträtirungen der erkrankten Partien möglichst zu umgehen, die ja in erster Linie verantwortlich gemacht werden müssen für die Ueberschwemmung der Blutbahn mit dem tuberculösen Virus.

Wenn wir also resumiren, so liegen die Vortheile des schonenden modellirenden Redressements in dem geringen Kraftaufwand, den wir nur mehr nöthig haben nach Beseitigung der Widerstände durch Tenotomie und permanente Extension und in der geringen Traumatisirung des erkrankten Hüftgelenkes

1. durch die Correctur in nur deformitätsconträrer Richtung bei Vermeidung jeder anderen Bewegung;

2. durch das mit Tenotomie und Extension vermiedene Aufeinanderpressen der Gelenkkörper;

3. durch den Wegfall jeglicher Hebelwirkung.

Das durch das Redressement gewonnene Resultat wird in einer einfachen Gipshose fixirt, wir suspendiren und extendiren das kranke Bein nicht, sondern wir fixiren es in einfachem, bis zum Knie reichendem Verbande ohne Entlastung. Nach 2 Tagen, wenn der Verband trocken ist, läuft der Coxitiker, eine erhöhte Sohle unter dem gesunden Beine, herum. In 3 Monaten nehmen wir den Verband ab und beginnen mit den bekannten Uebungen gegen das Recidiv: activen und passiven Abductionsübungen, Massage der pelvitrochanteren Muskeln, Liege- und Hängesack.

Die activen Uebungen lassen wir in folgender Weise vornehmen. Der Kranke liegt auf einem Tische auf der gesunden Seite und hebt sein krankes Bein möglichst hoch in die Luft, dann steht er auf

seinem gesunden Bein und spreizt das andere weit weg, seitlich, im Sinne der Abduction. Endlich steht er auf einem erhöhten Brettchen mit dem gesunden Bein und sucht bei vollkommen gestreckten Kniegelenken mit der kranken Fusssohle plantigrad den Fussboden zu erreichen, er macht also activ das, was wir sonst im Hüftredresseur passiv machen, Beckensenkung — Abduction auf der kranken, Beckenhebung — Adduction auf der gesunden Seite. Alle diese Uebungen sind je 50mal 3mal im Tage zu machen.

Um die Beugecontractur zu bekämpfen, liegt der Kranke auf dem Bauche, nur die Kniee und der Oberkörper sind unterstützt, das Becken schwebt frei und wird mit einem 3—10 kg schweren Sandsack belastet. Die Adduction beeinflussen wir leicht, indem wir den Kranken so lagern, dass sein ganzes krankes Bein vom Hüftgelenk an über den seitlichen Rand des Tisches ragt, während ein Sandsack mittelst einer Gamasche in der Kniegelenksgegend am Ober- oder Unterschenkel befestigt wird. Dazu kommen, wie erwähnt, 2mal des Tages Massage der pelvitrochanteren Muskeln und passive Bewegungen bei fixirtem Becken im Sinne der Abduction und Ueberstreckung.

Ich habe im ersten Theil meiner Erörterungen über das Entstehen der Contracturen aus einander gesetzt, wie bei der Belastung des kranken Beines die gesunde Beckenhälfte unter dem Einflusse der Körperschwere herunter sinken muss wegen der Insufficienz der pelvitrochanteren Muskeln auf der kranken Seite und in diesem Umstande erblicken wir auch die Ursache des gefürchteten Adductionsrecidives, gegen das wir viele Jahre hindurch nach gemachtem Redressement ankämpfen müssen und das oft trotz der sorgfältigsten Nachbehandlung eintritt, eintreten muss, nach unseren Darlegungen. Lehrt uns doch oft die Erfahrung, dass manchmal schon wenige Tage nach dem Redressement genügen, um den Verband des gehenden Patienten auf der gesunden Seite über die Spina superior hinaufsteigen zu lassen; trotz der exactesten Anmodellirung an die Beckenform tritt also im Verband die Adduction auf der kranken, die Abduction auf der gesunden Seite ein.

Von anderer Seite wurde schon lange zur Correctur der Adduction die Aussenschiene (Hoffa-Schede) empfohlen. Aber aus meinen Darlegungen über die Mechanik des erkrankten Hüftgelenkes im Gehen und Stehen geht hervor, dass diese Schiene unmöglich im Stande ist, dem Gewichte des ganzen Körpers entgegen den Ober-

schenkel anzuziehen; in der Ruhelage erfüllt sie ihren Zweck und wird von uns auch als Nachtapparat verwendet.

Wir haben nun versucht, auch den statischen Anforderungen gerecht zu werden und glauben der Lösung dieses schwierigen Problemes in der Orthopädie ein wenig näher gekommen zu sein.

Ein contralateraler Perinealsitzring wird durch eine Schiene gestützt, die an der Innenseite am Knie des erkrankten Beines befestigt wird. Tritt nun der Kranke auf das kranke Bein auf, so kann jetzt die gesunde Beckenhälfte nicht mehr herabsinken, da sie auf dem contralateralen Sitzringe reitet und bei jedem Schritt überträgt sich das Gewicht des ganzen Körpers durch die Schiene auf den erkrankten Oberschenkel von innen her, es wird also beim jedesmaligen Auftreten auf das kranke Bein die Adduction verhindert.

Eine ähnliche, die mechanische Ursache der Adductionscontractur berücksichtigende Therapie finden wir nicht in der Literatur, denn die bekannte Schiene von Tailor-Sayre stützt sich zwar auf das entgegengesetzte Tuber von innen her, reicht aber bis über die Fusssohle des erkrankten Beines hinaus und verfolgt ausschliesslich den Zweck der Extension. Die Bedeutung des Körpergewichtes für das Entstehen der Adductionscontractur ist dem Autor dabei vollkommen entgangen, ebenso wie die von verschiedenen Seiten angegebenen contralateralen Perinealsitzringe nicht in Würdigung des mechanischen Problems erdacht wurden, da sie beweglich sind und nur zur Fixation des Beckentheiles dienen.

Die Lorenz'sche Innenschiene mit contralateralem Sitzring — Abductionsspreize — erfüllt auch die theoretischen Bedingungen und kann, da sie sehr einfach herzustellen und im Bedarfsfalle sofort weggenommen werden kann, neben allen anderen vorher erwähnten Massnahmen in der Nachbehandlung der Adductionscontractur empfohlen werden.

Aber: Redressement, Nachbehandlung durch Massage, active und passive Uebungen, Aussen- oder Innenschiene, das Adductionsrecidiv muss bei beweglichem Gelenk früh oder später eintreten, weil sie dem unabänderlichen Gesetze der Mechanik folgt. Und darum ist der Coxitiker glücklich zu preisen, dessen Coxitis mit einer Ankylose in brauchbarer Stellung ausheilt.

Literatur.

Blencke, A., Zur operativen Behandlung der schweren Formen von Contracturen und Ankylosen im Hüftgelenk.

Bonnet, Traité des maladies des articulations. Paris 1845, p. 80. Schmid, S.B. V, 363. — Traité therapeutique des maladies articulaires. Paris 1853.

Duchenne, G. B., Physiologie der Bewegungen nach elektrischen Versuchen und klinischen Beobachtungen mit Anwendungen auf das Studium der Lähmungen und Entstellungen. Uebersetzt von C. Wernicke 1885.

du Bois-Reymond, Specielle Muskelphysiologie oder Bewegungslehre. Berlin 1903.

Heussner, Ueber die orthopädische Behandlung der chronischen Hüftgelenksentzündungen. Zeitschr. f. orth. Chir. Bd. 1 S. 91.

Derselbe, Langenbeck's Arch. Bd. 42.

Hoffa, Die Behandlung der nach abgelaufener Coxitis zurückgebliebenen Deformitäten. Samml. klin. Vortr. N. F. Nr. 166, 1896.

Derselbe, Die ambulante Behandlung des tuberculösen Hüftgelenkes. Kiel 1893.

König, I. Die specielle Tuberculose der Knochen und Gelenke. II. Das Hüftgelenk. Berlin 1902.

Derselbe, Ueber die patholog.-anatomische Geschichte der Synovialtuberculose der menschlichen Gelenke. Centralbl. f. Chir. 1894, Nr. 22.

Derselbe, Die Erklärung der Contracturstellung bei Coxitis. Centralbl. f. Chir. 1893, Nr. 52.

Derselbe, Lehrbuch der Chirurgie Bd. 3.

Derselbe, Chirurgencongress 1893.

König-Paschen, Deutsche Zeitschr. f. Chir. III.

Krause, F., Die Tuberculose der Knochen und Gelenke. Deutsche Chirurgie Lief. 28a. Stuttgart 1899.

Kirmisson, Traitement conservateur des tuberc. osseurs et articulaires de l'enfant. Revue d'orth. 1897, 4—6.

Lorenz, Das instrumentelle combinirte Redressement der Hüftgelenkscontracturen. Samml. klin. Vortr. N. F. Nr. 206.

Derselbe, Ueber das unblutige instrumentelle Redressement der Hüftcontracturen. Berichte über die 69. Naturforscher- und Aerzteversammlung. Braunschweig.

Derselbe, Ueber die mechanische Behandlung der Coxitis. Wiener klin. Wochenschr. 1892, Heft 10 und 11.

Derselbe, Orthopädie der Hüftgelenkscontracturen. Wien 1889.

Derselbe, Behandlung der Hüftgelenksankylosen. Berlin. Klinik 1896.

Phelps, A. M., Etiology of the various deformities of the hipjoint disease with twenty illustrations. N. Y. med. record. 1893, Juli 15

Redard, Traité practique de Chir. orth. Paris 1892.

Rosmanit, Zur operativen Behandlung der schweren Formen von Contracturen und Ankylosen im Hüftgelenk.

Sasse, Die conservative Behandlung der tuberc. Coxitis und deren Resultate. Langenbeck's Arch.

Wahncau, Die Behandlung der Knie- und Hüftgelenkscontracturen. Jahrb. der Staatskrankenanst. 9. Jahrg. 1890.

Weber, W. E., Die Mechanik der menschlichen Gehwerkzeuge. Göttingen 1836.

IX.

Eine neue Methode der Behandlung der habituellen Patellarluxation[1]).

Von

Dr. W. Böcker,

Specialarzt für orthopädische Chirurgie in Berlin.

Mit 3 in den Text gedruckten Abbildungen.

Meine Herren! Eine ganze Reihe von Methoden zur Behandlung der habituellen Patellarluxation sind bereits in der Literatur angegeben und ausgeführt, die alle in den betreffenden Fällen mit mehr oder weniger Erfolg verwerthet worden sind. Ich will nun nicht die einzelnen Methoden, die in letzter Zeit in den Arbeiten von Steindler, Hoffa und Friedländer zusammengestellt sind, hier anführen. König fasst das leitende Princip der in Anwendung gebrachten Operationen folgendermassen zusammen:

„Im wesentlichen bestehen die Operationen in einer Verlagerung des Ligamentum patellae durch Ablösung und Anfrischung der Tibia auf der Innenseite und in einer Verkürzung durch Faltendurchschneidung und Ausschneidung der inneren Kapsel.“ Hoffa empfiehlt für die Zukunft, die Methode oder eine Combination verschiedener Methoden dem markantesten Symptom anzupassen, welches als ursächliches angenommen werden muss. Auch will ich nicht im einzelnen auf die Ursachen des Zustandekommens der angeborenen und habituellen Luxationen der Patella eingehen, über die in den letzten Jahren werthvolle Arbeiten von Bereaux Appel, Potel, Steindler und Spitzy erschienen sind, die alles Wesentliche bezüglich des Wesens enthalten. Ich wollte nur kurz über eine Methode berichten, die, wie aus der Literatur hervorgeht, bisher zwecks Beseitigung der habituellen Luxation der Patella noch nicht

[1]) Vortrag, gehalten auf dem III. Congress der Deutschen Gesellschaft für orthopädische Chirurgie am 5. April 1904.

geübt ist und wegen ihrer Einfachheit und ihres guten Erfolges einer kurzen Besprechung und Nachprüfung werth erscheint.

Die Operation, die, wie ich später ausführen werde, in einer Sehnenplastik besteht, wurde am 9. November 1903 in der Privatklinik von Herrn Geheimrath Prof. Dr. Hoffa an einem 33 Jahre alten Patienten vorgenommen, der Jahre lang ausser doppelseitiger Luxation der Patella nach aussen noch an freien Gelenkkörpern in beiden Kniegelenken und in der Bursa semimembranosa der rechten Seite gelitten hat. Der Fall ist also doppelt interessant, um so mehr noch, als er sich für die König'sche Theorie der Osteochondritis dissecans verwerthen lässt. Die freien Gelenkkörper, über die ich bereits in der Freien Vereinigung der Chirurgen Berlins am 14. December 1903 einen Vortrag, der in der Deutschen medicinischen Wochenschrift in extenso veröffentlicht ist, gehalten habe, lasse ich heute unberücksichtigt und wende mich ausschliesslich der habituellen Luxation der Patella zu.

Der Fall bot in Bezug hierauf folgendes Bild: Die Musculatur beider Oberschenkel war stark atrophisch, insbesondere der Quadriceps ausserordentlich schwach und schlaff. Bewegungen in den Kniegelenken waren nicht behindert, doch sah man, wie beide Kniescheiben dabei abwechselnd ihre normale Stelle verliessen und an dieselbe wieder zurückkehrten. Bei entspanntem Quadriceps liessen sich beide Kniescheiben leicht nach aussen verschieben, so dass man deren untere Fläche und das Planum patellare femoris in toto abtasten konnte. Liess man Patient die herabhängenden Unterschenkel in wagerechter Richtung erheben, so trat eine Verschiebung der Kniescheiben ganz nach aussen ein.

Die Patella sass dann auf der Aussenseite des Condylus externus fest auf, und beim Beugen des Unterschenkels trat sie annähernd wieder an ihre normale Stelle.

Wurden dagegen bei Rückenlage des Patienten die Kniescheiben in Streckstellung bei entspanntem Quadriceps an ihre normale Stelle gebracht und so festgehalten, so konnte trotz Anspannens dieses Muskels das Bein nicht gehoben werden. Liess man die Kniescheiben los und contrahirte Patient die Quadricepssehne, so sprang die Patella beiderseits sofort wieder nach aussen. Keine Genua valga, dagegen häufig wiederkehrender Hydrops infolge des Reizes der vorhandenen freien Gelenkkörper. Starke Schlaffheit der Kapseln. Die in Streckstellung der Kniee aufgenommenen

Röntgenbilder zeigten die Patella beiderseits neben dem Condylus externus femoris (Fig. 1 und 2).

Nach diesem Befunde und auf Grund der glaubwürdigen Angaben des Patienten, dass die Luxation sich erst viele Jahre nach dem Bestehen des Gelenkleidens ganz allmählich ohne ein bestimmtes Trauma gebildet hat, ist wohl kein Zweifel, dass es sich um eine pathologische Luxation handelt, die eben auf eine Erweiterung und Schlaffheit der Kapsel infolge des wiederholt aufgetretenen Hydrops wie auf die infolge der Atrophie des Quadriceps eingetretene Erschlaffung der Quadricepssehne zurückzuführen ist. Hoffa gibt diese

Fig. 1.

Rechtes Knie.

Fig. 2.

Linkes Knie.

Symptome ausser der Veränderung in der Configuration der Gelenkenden besonders als Ursachen des Habituellwerdens der Luxation an.

Wenn wir nun dem Vorschlage Hoffa's folgen, die Methode dem am deutlichsten hervortretenden, als ursächlich angenommenen Symptom anzupassen, so würde es sich in unserem Falle darum handeln, die Schlaffheit der Kapsel und insbesondere der Quadricepssehne zu beseitigen. Dies würden wir meiner Ansicht nach von den verschiedenen Methoden noch am besten durch die Le Dentu'sche Methode mit Hoffa'scher Modification erreichen:

Le Dentu bildete bekanntlich aus der inneren erschlafften Kapselpartie einen länglichen Wulst und verengte die Kapsel durch Zusammennähen derselben. Hoffa modificirte die Methode in der Weise, dass er 1. den unteren Theil der medialen Kapsel wulstförmig faltete und vernähte und dass er 2. noch das Periost der Patella an die Aponeurose des Condylus internus nähte — aber diese Methode schien uns bei der enormen Schlaffheit des Quadriceps nicht ganz sicher zu sein und darum musste eine Methode ausfindig ge-

macht werden, die dazu geeignet war, dem äusserst erschlafften Quadriceps ein gehöriges Gegengewicht zu schaffen. Da wir jetzt einmal in der Aera der Sehnenplastiken leben, lag der Gedanke nahe, eine medial gelegene Beugesehne des Oberschenkels mit dem Innenrand der Patella zu verbinden, um so ein günstigeres Gegengewicht für den schlaffen Quadriceps herzustellen. Vermag doch ein Muskel, der gleichsam als Band wirkt, einen festeren Halt zu geben und einen kräftigeren Zug auszuüben, als die obigen Methoden dazu im Stande sind!

Es war dies ja sehr einleuchtend und so führten wir folgende Methode aus, die auf beiden Seiten die gleiche war.

Nach gründlicher Desinfection des ganzen Operationsfeldes machten wir in der Kniekehle nach der medialen Seite zu einen ca. 12 cm langen Längsschnitt und legten die am inneren Condylus der Tibia inserirenden Muskeln frei. Darauf suchten wir den Musculus semimembranosus, der uns wegen seiner Stärke, Elasticität und fleischigen Beschaffenheit am geeignetsten erschien, auf, lösten ihn bis zu seinem Ansatz los und durchschnitten ihn mit der Scheere an dieser Stelle. Der Muskel wurde durch einen um den Stumpf gelegten Seidenfaden festgehalten und dadurch an einer stärkeren Retraction gehindert. Jetzt wurde ein ebenso grosser Längsschnitt an der Vorderseite des Kniegelenks und zwar am inneren Rand der Trochlea gemacht, wobei in weiter Ausdehnung das Gelenk zwecks Entfernung der in demselben durch das Röntgenbild nachgewiesenen freien Gelenkkörper eröffnet wurde. Ich bemerke, dass sonst das Gelenk selbst nicht eröffnet zu werden braucht. Jetzt wurde mittelst Elevatorium zwischen Haut und Condylus internus femoris eine Verbindung der beiden Wunden hergestellt und von der vorderen Wunde aus durch die so geschaffene Oeffnung eine Kornzange in die hintere Wunde geführt, mittelst welcher der abgelöste Semimembranosus nach vorn gezogen wurde. Die nach aussen luxirte Patella wurde nun mit kräftigem Druck nach innen gedrängt und der Stumpf des Muskels, der straff angezogen wurde, an den oberen inneren Rand der Patella gelegt. Darauf wurde zuerst im Bereich der Incision die Kapsel, die ausserordentlich schlaff und gedehnt erscheint, genäht und dann der Muskelstumpf mit dem Periost und sehnigen Ueberzug der Patella an ihrem oberen inneren Rand durch mehrere Seidennähte vereinigt. Wenn nun auch allein durch die Kapselnaht die Patella medialwärts gehalten wurde, so erhielt sie aber ihre wahre Festigkeit erst durch

die Vernähung des Semimembranosus mit dem oberen inneren Rand der Patella. Nachdem es sicher war, dass die Kniescheiben vollkommen medialwärts fixirt lagen, erfolgte die Hautnaht und Schienenverband. Die Heilung nahm einen ganz normalen Verlauf. Bei Entfernung der Hautnähte am 10. Tage zeigte sich keine Nahtausstossung, die auch später nicht aufgetreten ist. Nach 14 Tagen liessen wir bereits Patient die ersten Bewegungen machen, wobei sich zeigte, dass die beiden Kniescheiben zwar jede an normaler Stelle lagen, activ aber gar nicht bewegt werden konnten. Der Quadriceps war beiderseits ausserordentlich schwach; nicht die geringsten Contractionen waren möglich. Wir begannen nun mit Massage, wodurch die Streckmuskeln gestärkt wurden, und nach weiteren 14 Tagen begann Patient mit Gehversuchen und mit der Gymnastik. Schon jetzt konnte man sehen, wie sich der Quadriceps langsam kräftigte. Patient war im Stande, activ leichte Bewegungen mit der Patella durch Contraction des Quadriceps auszuführen.

Die Behandlung wurde in dieser Weise noch 8 Wochen fortgesetzt. Bei seiner Entlassung lagen nicht nur bei Beuge- und Streckbewegungen die Kniescheiben an normaler Stelle, sondern auch der Quadriceps hatte beiderseits seine normale Contractionsfähigkeit fast wiedererlangt. Die Kniescheiben sind gut fixirt, dabei aber in normalen Grenzen verschieblich. Die Patella bleibt nunmehr beiderseits beim Heben des Beines in gestreckter Stellung an normaler Stelle. Bis auf die Bewegungsfähigkeit des Kniegelenkes, die bis zum rechten Winkel möglich ist, zeigt Patient völlig normale Verhältnisse. Dagegen zeigte sich bei der Wiederuntersuchung am 2. April, also 5 Monate nach der Operation, dass die rechte Kniescheibe leicht nach aussen abgewichen war, während links dieselbe sich an normaler Stelle befand, wie beistehende Photo-

Fig. 3.

graphie dies illustrirt (Fig. 3). Dies ist darauf zurückzuführen, dass wir den Semimembranosus der rechten Seite nicht straff genug angezogen hatten. Dass noch eine gewisse Bewegungsbeschränkung der Gelenke vorhanden war, darf bei der sonstigen Natur des Leidens und dem Eingriff nicht Wunder nehmen. Doch das Resultat unserer in Anwendung gebrachten Methode ist immerhin ein gutes und möchte ich dieselbe in Zukunft nicht nur in unserem Falle, wo durch die Natur des Leidens dieser Weg der gegebene zu sein schien, sondern auch für all' die Fälle zur Nachprüfung empfehlen, wo neben der schlaffen und gedehnten Kapsel eine ausserordentliche Schlaffheit des Quadriceps besteht, weil mir durch diese Methode, die technisch keine Schwierigkeiten bietet, der Erfolg gesichert erscheint.

So liegt denn der Vortheil unserer Methode der periostalen Sehnenüberpflanzung einmal ausser der Einfachheit der Technik in der weit sichereren Fixation der Patella, zweitens in dem kräftigeren Gegenzug für den erschlafften Quadriceps und drittens in dem Fehlen der Nahtausstossung, was die Le Dentu'sche Methode selbst mit Hoffa'scher Modification in solchen Fällen in Frage stellen würde.

Zum Schluss will ich noch erwähnen, dass in der Literatur ähnliche Methoden angegeben und beschrieben sind von Bardenheuer, der in einigen Fällen von Luxation der Patella mit Erfolg an der Innenseite des Gelenks die Capsula fibrosa und das Ligamentum patellae extrasynovial durchtrennte, den hinteren Rand der Kapsel über den vorderen zog und vernähte, darauf den abgelösten Vastus internus an die Kniescheibe nähte und den inneren Rand der Quadricepssehne durch Uebereinandernähen verkürzte; von Schanz, der in einem Falle von veraltetem Kniescheibenbruch die aufgehobene Function des Quadriceps durch Loslösung und Lagerung des Sartorius über die Bruchstücke der Patella und Annähung an denselben wiederhergestellt hat; von F. Krause und Lange, die, soweit ich die Literatur übersehe, als die ersten bei Quadricepslähmungen die Beuger des Oberschenkels, den Biceps auf der lateralen, den Semimembranosus, Semitendinosus auf der medialen Seite, ersterer auf die Patella, letzterer, unter Benutzung von seidenen Sehnen, auf die Tuberositas tibiae überpflanzten und damit ein gutes functionelles Resultat erzielten; von Heusner, der in seinem Vortrage auf dem Chirurgencongress vor 2 Jahren „über Dauerresultate der Sehnenüberpflanzung bei arthrogener Kniecontractur", wo er mit gutem Er-

folg die Beuger auf die Streckseite überpflanzt hat, kurz einen Fall von doppelseitiger habitueller Patellarluxation nach aussen anführt, bei dem er den Versuch gemacht hat, an dem einen Bein den Semitendinosus an die Quadricepssehne zu nähen, und dabei empfiehlt, die Sehne in möglichst querer Richtung zur Patella zu führen, aber wegen der Kürze der seit der Operation verflossenen Zeit über den Erfolg noch nichts berichten konnte, und jüngst von Ali Krogius, der bei habitueller Luxation der Patella nach aussen durch Resection eines länglichen, brückenförmigen Muskelsehnenlappens aus dem Vastus medialis und der fibrösen Kapsel den erschlafften inneren Kapseltheil, ohne das Gelenk selbst zu eröffnen, verkürzte, den Lappen um den äusseren Rand der Patella herumführte und den durch Incision bis auf die Synovia an der Aussenseite erzeugten Spalt nähte und so den straffen äusseren Kapseltheil verlängerte und eine nach innen ziehende Wirkung des Muskels schaffte und über zwei Heilerfolge und einen Misserfolg berichtet.

Selbst diese von Krogius kürzlich empfohlene Methode, die im Princip mit der Methode von Bardenheuer wohl am meisten Aehnlichkeit hat und vielleicht an Wirksamkeit die des öfteren erprobte Le Dentu'sche eventuell mit Hoffa'scher Modification übertrifft, aber wegen der leichten Eröffnung des Gelenks die grösste Vorsicht erheischt und darum nicht ganz ungefährlich ist, dürfte in jenen Fällen mit stärkerer Quadricepserschlaffung nicht die Aussichten auf Erfolg und die Garantie, die unsere Methode zu leisten verspricht, bieten.

Zunächst bleiben hierüber noch weitere Erfahrungen abzuwarten, und erst weitere Versuche lassen ein entscheidendes Urtheil gerechtfertigt erscheinen.

Literatur.

Steindler, Ueber die angeborene Luxation der Patella. Zeitschr. f. Heilkunde 1898, Bd. 19 Heft 4.

Hoffa, Zur Behandlung der habituellen Patellarluxation. Arch. f. klin. Chir. 1899.

Friedländer, Die habituelle Luxation der Patella. Arch. f. klin. Chir. 1901, Bd. 63.

Bereaux, Des Luxations récidivantes de la Rotule. Thèse. Paris 1894.

Appel, Zur Lehre von der congenitalen Patellarluxation. Münchener medic. Wochenschr. 1895.

Potel, Étude sur les malformations congénitales du genou. Thèse. Lille 1897.

Spitzy, Ueber die pathologische Mechanik eines Kniegelenks mit angeborener Luxation der Patella. Zeitschr. f. orth. Chir. 1899, Bd. 6 Heft 3 und 4.

König, Lehrbuch der spec. Chirurgie 1900, Bd. 3.

Bardenheuer, Ueber Kapselverengerung bei Gelenkaffectionen. Centralbl. f. Chir. 1900, Nr. 41.

Schanz, Erfahrungen mit Sehnen- und Muskeltransplantationen. Verhandl. d. Deutschen Gesellschaft f. orth. Chir. 1903.

F. Krause, Die Flexoren des Oberschenkels als Ersatz für den gelähmten Quadriceps. Deutsche med. Wochenschr. 1902, Nr. 7 und 8.

Lange, Ueber periostale Sehnenüberpflanzungen bei Lähmungen. Münchener med. Wochenschr. 1900, Nr. 15.

Heusner, Ueber Dauerresultate der Sehnenüberpflanzung bei arthrogener Kniecontractur. Verhandl. der Deutschen Gesellschaft für Chirurgie 1902.

Ali Krogius, Zur operativen Behandlung der habituellen Patellarluxation. Centralbl. f. Chir. 1904, Nr. 9.

X.

(Aus dem Universitäts-Ambulatorium für orthopädische Chirurgie des Prof. A. Lorenz in Wien.)

Die Peroneuslähmung bei der Behandlung der Kniegelenkscontracturen[1]).

Von

Dr. **Rudolf Ritter v. Aberle,**

Assistenten des Ambulatoriums.

Mit 5 in den Text gedruckten Abbildungen.

Es ist eine bekannte Thatsache, dass von den Aesten des Nervus ischiadicus der Nervus peroneus Insulten gegenüber eine weitaus grössere Empfindlichkeit zeigt als der Nervus tibialis.

Daus[2]) hat im Jahre 1903 die directen und indirecten Schädigungen des Peroneus, die sich aus mechanischen, als auch toxischen Ursachen ergeben, zusammengestellt und kritisch beleuchtet. Im folgenden soll abgesehen werden von den directen Traumen, denen der Nervus peroneus infolge seines oberflächlichen Laufes hart am Fibulaköpfchen besonders leicht ausgesetzt ist. Ich will mich nur auf die Fälle von Peroneuslähmung beschränken, die sich im Anschluss an orthopädische Operationen der unteren Extremitäten einstellen. Von diesen Operationen kommen vor allem das Redressement bei Kniegelenkscontracturen, ferner die Reposition angeborener Hüftgelenksluxationen und Genu valgum-Operationen in Betracht. Diese sind nicht so selten von einer mehr oder weniger completen Lähmung im Ischiadicusgebiet gefolgt, die meist auf den Nervus peroneus beschränkt bleibt, oder, wenn schon der Nervus tibialis mitbetheiligt ist, den ersteren doch vorzugsweise betrifft.

Diese unerwünschte Complication findet sich bei den verschiedensten Autoren meist nur als casuistischer Beitrag ohne nähere Be-

[1]) Vortrag, gehalten auf dem III. Congress der Deutschen Gesellschaft für orthopädische Chirurgie am 5. April 1904.

[2]) Daus, Die Pathologie der Peroneuslähmungen. Monatsschrift für Psychiatrie und Neurologie Bd. 13 S. 389—400, Bd. 14 S. 62—74 und S. 139—155.

rücksichtigung der Aetiologie erwähnt. Codivilla[1]), der unter den Complicationen bei forcirtem Redressement des Genu valgum 34mal Peroneuslähmung beobachtete, suchte die Ursache derselben „nicht etwa in einer Zerrung der Nerven, sondern in einem durch die Contentivvorrichtungen auf die äussere Kniegegend ausgeübten Drucke vorzugsweise in solchen Fällen, bei welchen Verschwellungen der dem Wadenbeinköpfchen anliegenden Weichtheile bestehen".

Eingehender haben sich mit diesem Thema Gerhardt jun.[2]), aber namentlich Hofmann[3]) beschäftigt. In allerjüngster Zeit hat Bernhardt[4]) im Anschluss an einen neuen näher beschriebenen Fall die verschiedenen Ansichten über diesen Gegenstand präcisirt. Aus seinen experimentellen Studien und Untersuchungen über die Erregbarkeit der genannten Nerven nach dem Tode glaubt Gerhardt schliessen zu müssen, dass eine geringere Widerstandsfähigkeit des ganzen zu den betreffenden Muskeln gehörenden nervösen Apparates zu Grunde liege. Hofmann zog zur Erklärung der grösseren Empfindlichkeit des Peroneus die eigenthümlichen Gefässverhältnisse im Ischiadicusgebiete heran. Auf Grund seiner Beobachtungen und mit Hilfe der radiographisch aufgenommenen, mit Teichmann-Masse injicirten Präparate kommt er zu dem Schlusse, dass die Gefässvertheilung für den Nervus tibialis eine wesentlich günstigere sei als für den Nervus peroneus. Der letztere erhalte aus den Hauptarterien (Art. glutaea inf., Art. circumflexa femoris medialis, perforantes) am Oberschenkel nur vier zarte Zweige, während für den Nervus tibialis auf derselben Strecke acht grössere Gefässchen die Blutzufuhr besorgen. Es müsste daher im Peroneusgebiet auch bei gleicher Dehnung viel leichter Ischämie durch Gefässverschluss eintreten, da dem Nervus peroneus nicht nur zartwandigere, schwächere, sondern auch überdies noch weniger zahlreiche Zuflüsse zur Verfügung stehen.

Wenn es sich nun schon a priori annehmen lässt, dass auch der Nervus peroneus de norma hinreichend mit Blutgefässen versorgt ist, haben überdies meine Untersuchungen ergeben, dass eben

[1]) Codivilla, Ueber das forcirte Redressement des Genu valgum. Zeitschrift f. orthop. Chir. Bd. 11 S. 131 und S. 137 f.

[2]) Gerhardt, jun., Bernhardt: Die Erkrankungen der peripheren Nerven. 2. Aufl. Th. 1 S. 518.

[3]) Hofmann, Die Gefässverhältnisse des Nervus ischiadicus und ihre Beziehung zur Dehnungslähmung. Arch. f. klin. Chir. 1903, Bd. 69 S. 676—694.

[4]) Bernhardt, Ueber einige seltener vorkommende periphere Lähmungen. Berl. klin. Wochenschr. 1904, Nr. 10.

die Voraussetzung Hofmann's, beide Nerven würden auf Dehnung gleich stark beansprucht, nicht zutrifft. Bei den genannten Operationen ist der Nervus peroneus thatsächlich dem Tibialis gegenüber einem weit grösseren Trauma ausgesetzt.

Schon Lorenz[1]) vermuthete, dass der Nervus peroneus durch stärkere bindegewebige Fixirung am Capitulum fibulae bei seinem Eintritt zwischen die Insertionsköpfe der Musculi peronei von einem Zerrungsinsult in besonderem Masse betroffen werde.

Fig. 1.

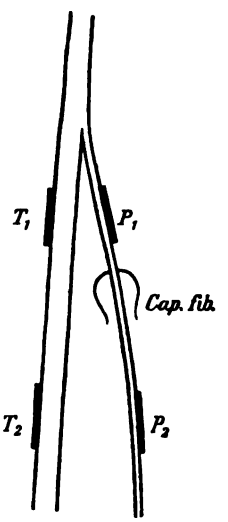

Von dieser Voraussetzung ausgehend, habe ich meine Versuche an der Leiche folgendermassen angestellt. Ich habe die betreffenden Nerven an vier Stellen aufgesucht, ohne daselbst die Nerven mehr als unbedingt nothwendig von der Umgebung frei zu präpariren. Zwei Stellen lagen in gleicher Höhe unmittelbar nach der Theilung des Ischiadicus in seine beiden Hauptäste noch oberhalb des Capitulum fibulae (Fig. 1 T_1 und P_1), die zwei anderen im weiteren Verlauf am Unterschenkel. Ein Schnitt, der durch die Mitte der bereits vereinigten Gastrocnemiusköpfe und dann weiter durch das Fleisch des Soleus führte, legte den Nervus tibialis frei (T_2), ein anderer suchte ebenfalls in gleicher Höhe an der Vorderseite zwischen Musculus tibialis anterior und Musculus extensor digitorum longus den Nervus peroneus profundus auf (P_2). In den Verlauf der vorerst vollkommen intact gelassenen Nerven wurden an den vier Stellen Gummischnürchen von 1 mm Durchmesser eingebunden (Fig. 2). Der Durchmesser wurde nicht zu gross gewählt, um bei Dehnung einen möglichst grossen Ausschlag zu erhalten, ohne jedoch eine wesentliche mechanische Aenderung einzuführen. Die Länge der Schnüre betrug 5 cm, so dass jederseits ein genügend grosser Theil von 1½ cm zum Einbinden mit mehrfachen starken Ligaturen verwendet werden konnte, um das Ausreissen möglichst zu verhindern. In der Mitte blieb ein genau

[1]) Lorenz, Ueber die Behandlung der Knieankylosen mittelst des modellirenden Redressements. Wiener klin. Rundschau 1901, Nr. 40, 42, 43 u. 44. — Derselbe, Ueber die Heilung der angeborenen Hüftgelenkverrenkung durch unblutige Einrenkung und functionelle Belastung. Deuticke 1900, S. 252.

2 cm langes Stück ($a-b$) frei dem Nerven anliegend. Zum Versuche blieb die Extremität horizontal gelagert, ausserdem wurde für eine kräftige Fixation gesorgt, um die Beugung im Kniegelenke zu verhindern. Die Kraft liess ich bei den ersten Versuchen am Ischiadicus selbst durch Vermittelung einer starken Rebschnur, die über eine Rolle lief, später an beiden Nerven gesondert, angreifen. Vor Beginn des Versuches, also noch vor Einwirkung der Zugkraft, wurden die Nerven im Bereich der freigelassenen Gummistücke durchschnitten, so dass jetzt diese allein die Continuität herstellten (Fig. 2 bei *c*). Es wurde sodann nochmals die Länge des Gummistückes von *a*—*b* mit Zirkel sorgfältig controllirt und die unveränderte Länge von 2 cm festgestellt. Die angewandte Zugkraft betrug 200 g und wurde nach und nach bis auf 700 g gesteigert. Jeder neuerlichen Gewichtsvermehrung folgte eine genaue Zirkelmessung aller vier Gummistücke.

Fig. 2.

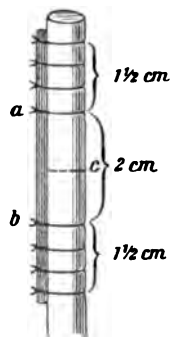

Da bei Mehrbelastung die Gummischnüre T_1 und P_1 ausrissen, bevor sich noch eine Einwirkung auf die entfernter liegenden Stücke T_2 und P_2 zeigte, konnte die weitere Vergleichung des Ausschlages von T_2 und P_2 nur durch directes Angreifen der Kraft am Peroneus communis und tibialis fortgesetzt werden. Bei diesen Versuchen konnte die Zugkraft bis auf 10 kg gesteigert werden.

Die Resultate, die sich aus diesen Versuchen ergaben, sind in kurzem folgende (vergl. beistehende Tabellen):

Tabelle I.

Zug am Nervus ischiadicus.

	1 kg	2 kg	3 kg	Redressirt
T_1	24½ mm	30 mm	34 mm	48 mm +
P_1	25½ „	27½ „	35¼ „	54 „ +
T_2	22 „	23½ „	23½ „	23½ „
P_2	20 „	20 „	20 „	20 „

Tabelle II.

Zug an beiden Nerven.

	200 g	500 g	700 g
T_1	79 mm	83 mm	102½ mm +
P_1	79 „	48 „	106 „
T_2	20 „	20 „	22½ „
P_2	20 „	20 „	20 „

Tabelle III.

Zug an beiden Nerven.

	1 kg	2 kg	3 kg	4 kg	5 kg	7½ kg	9 kg
T_2	24 mm	27½ mm	30 mm	30 mm	32¼ mm	34½ mm	35 mm
P_2	20 „	20¼ „	20¼ „	20½ „	20½ „	20½ „	20½ „

1. In allen Fällen erlitten die Gummistücke T_1 und P_1 oberhalb der queren Kniegelenkachse eine bedeutend stärkere Dehnung als die Stücke T_2 und P_2.

2. Das Stück T_2 zeigte stets einen grösseren Ausschlag als das entsprechende Stück P_2.

3. P_2 liess auch bei fortgesetzter forcirter Belastung nur eine minimale Verlängerung erkennen (z. B. bei 9 kg Belastung nur ½ mm gegen 15 mm des Stückes T_2).

Dieses Resultat lässt nun keine andere Schlussfolgerung zu, als dass auf dem Wege zwischen P_1 bis P_2 an irgend einer oder mehreren Stellen eine fast vollständige Fixirung des Nerven an die Umgebung stattfindet, welche die Fortleitung des Zuges auf das entfernter liegende Stück P_2 verhindert. Dagegen kann die Zugkraft ihre Wirkung auch auf das Stück T_2 geltend machen, so dass noch ein ganz beträchtlicher Ausschlag resultirt. Für die Dehnungsverhältnisse des Peroneus kommt also nur die Länge bis zu dem zwischen P_1 und P_2 gelegenen Fixpunkt in Betracht, während sich beim Tibialis der Zug auf die ganze Strecke des Nerven bis herab zum Unterschenkel vertheilt. Es wird jedes einzelne Theilstück des Peroneus in viel höherem Grade auf Dehnung beansprucht als im Bereich des Nervus tibialis.

Dadurch, dass ich in meinen weiteren Versuchen, wie früher bemerkt, den gleichen Zug an beiden Nerven gesondert angreifen liess, konnte auch die Fehlerquelle ausgeschlossen werden, dass die grössere Dehnung von T_2 darauf beruhe, dass T_2 in die directe Fortsetzung des Nervus ischiadicus falle, der Nervus peroneus communis jedoch in einem Winkel von ca. 20—30° vom Hauptstamme abzweige.

Ueber die Art der Befestigung gibt nun die nähere Betrachtung der anatomischen Verhältnisse Aufschluss. Diese bestätigen nicht nur die ausgesprochene Vermuthung, sondern zeigen auch, dass bei der Fixation zwei Momente in Betracht kommen:

1. Bindegewebige Fixirung des Stammes.

Der Nervus peroneus communis ist im Bereich des untersten Antheils der Bicepssehne, dann im weiteren Verlaufe auf seinem Wege um das Fibulaköpfchen, endlich entsprechend seiner Eintrittsstelle in die Scheide der Peronealmusculatur durch straffe Bindegewebszüge befestigt. Am Fibulaköpfchen ist er in eine eigene Knochenrinne eingebettet und hier durch ganz besonders straffe Fasern mit dem Periost förmlich verwachsen.

Diese Rinne schliessen vollends die hier ziemlich complicirt angeordneten Fascien[1]) von der lateralen Seite her ab, die ebenfalls mit der Nervenscheide innig zusammenhängen. Durch das Zusammentreten mehrerer Fascienblätter und ihre Ansatzverhältnisse am Knochen bilden sie durch spitzwinkelig sich überkreuzende Faserzüge und aponeurotische Bogen eine Reihe von förmlichen Zwingen um den Nerven (Fig. 3).

Der hintere Antheil der ersten Zwinge ist von der Fortsetzung der Fascie gebildet, welche den Musculus soleus überkleidet, der vordere Schenkel der Zwinge gehört der Fascia lata (resp. Fascia cruris) an, die sich am Fibulaköpfchen und an der Fibula anheftet und sich daselbst mit der ersteren verbindet. Kaum $1^1/_2$ cm weiter abwärts von dieser ersten Stelle[2]) tritt der Nerv in die Peroneusscheide ein, wobei er durch einen straffen aponeurotischen Bogen, der dem Septum intermusculare fibulare posterius angehört, eine ebenfalls stärkere Fixirung erfährt. In der Scheide findet die Theilung des Nerven in seine Hauptendäste statt.

Während man die Isolierung des Tibialis und Peroneus abwärts von P_2 leicht mit Pincette oder Kropfsonde auf stumpfe Weise vornehmen kann, gelingt dies in diesem ganzen Bereich absolut nicht. Man muss hier den Nerv mit dem Scalpell aus seinem Kanal förmlich herausschälen. Erst nach vollkommener Freilegung, so zwar, dass man den Nerv aus seinem Lager herausholen kann, gibt das untere Gummistück P_2 einen grösseren Ausschlag (z. B. bei 5 kg Belastung ca. 4 mm).

Die Dehnung ist aber auch jetzt noch keine so vollständige, wie man nach den Voraussetzungen erwarten könnte. Es muss also noch

[1]) Poirier, Traité d'Anatomie Humaine 1896, Tome deuxième, Myologie S. 247.

[2]) Poirier l. c.

ein weiteres Moment dazukommen, welches den Nerven auch jetzt noch in seiner Lage erhält. Da der Nervenstamm von allen Seiten frei präparirt vorliegt, gibt es nur die eine Erklärung, dass er

2. durch seine Nebenäste noch weiter fixirt bleibt.

Das anatomische Präparat gibt nun auch darüber Aufklärung. Während nämlich der Nervus peroneus superficialis keine weitere stärkere Befestigung zeigt, findet der Profundus bei seinem Durchtritt durch das vordere Septum der Peronealscheide durch einen besonders widerstandsfähigen aponeurotischen Bogen eine abermalige, dritte Fixation (Fig. 4). Wenn man nun ausserdem, während die oben geschilderte Extension wirkt, die kurzen motorischen Nervenäste des Profundus und Superficialis betrachtet, erscheinen alle ad maximum gespannt, sie drohen an der Stelle ihrer Einsenkung in die Muskelköpfe abzureissen. Alle in Betracht kommenden Muskeln nehmen nämlich oben in dem eng begrenzten Raume an der Fibula, der Membrana interossea, Tibia, auch an der derben Fascia cruris, ihren Ursprung, sind also in ihren Ursprungsköpfen kaum verschieblich. Ihre ganz kurzen Nervenäste (Fig. 4) erhalten sie in ihrem obersten und zugleich am meisten fixirten Antheile. Die ganze Zugkraft bleibt also auf die Nervenäste beschränkt, ohne dass das allenthalben fixirte und mit tendinösen Strängen durchsetzte Muskelfleisch dem Zuge folgen und sich an der aufzubringenden Verlängerung betheiligen könnte. Es dürften also auch die Nervenendapparate an den quergestreiften Muskeln geschädigt werden.

Fig. 3

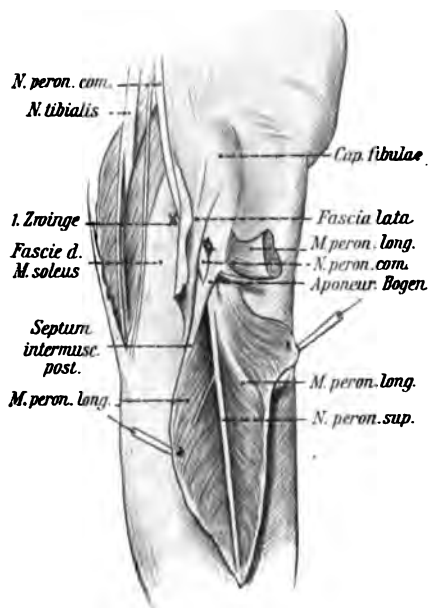

Unterschenkel von der lateralen Seite. Das proximale Ende des Musc. peroneus longus ist nach oben umgelegt. Bei X 1. Zwinge durch Zusammentreten der Fascien. Bei XX ist die Fascia lata gespalten und der Nervus peron. com. freigelegt. Nach Durchtritt unter dem aponeurot. Bogen des Sept. intermusc. post. (flb.) Theilung des N. peron. communis. Der N. peron. prof. etwas durchschimmernd.

Die vom Nervus tibialis versorgte Musculatur ist dagegen durch ihre Ansatzverhältnisse unter viel günstigere Bedingungen gestellt.

Auf dieses zweite Moment, die Fixirung durch die Muskeläste und die stärkere Betheiligung des vorwiegend motorischen Nervus peroneus profundus an der Fixation ist meines Erachtens besonderes Gewicht zu legen. Es erklärt uns eine Erscheinung, über die wir durch den Hofmann'schen Erklärungsversuch keinerlei Aufschluss erhalten, nämlich die oft intacte Sensibilität trotz motorischer Lähmung. „Hingegen lässt sich das Nichtbetroffensein der sensiblen Fasern aus der Gefässvertheilung nicht erklären", gibt Hofmann selbst zu [1]).

Fig. 4.

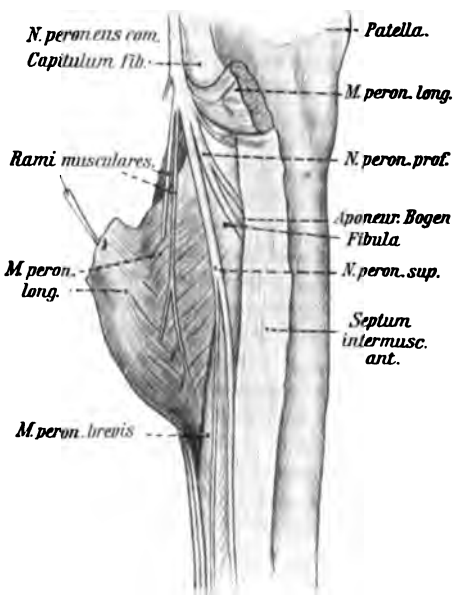

Unterschenkel von der lateralen Seite. Das proximale Ende des Musculus peroneus longus ist nach oben umgelegt, um die beiden Ursprungsköpfe des M. peron. longus und den Nervenverlauf zur Ansicht zu bringen. Typischer Abgang des Ramus muscularis für den vom Cap. fib. entspringenden Kopf des M. peron. longus noch vor der Theilung des N. peroneus communis. Durchtritt des N. peron. prof. unter dem dem Septum intermusc. anterius (fibulare) angehörenden aponeurotischen Bogen.

Jedenfalls scheint das Verhalten der Sensibilität nur auf graduellem Unterschied des Operationstraumas zu beruhen.

Die Annahme der Mehrbetheiligung des motorischen Profundus an der Fixation hat auch durch den Leichenversuch ihre Bestätigung gefunden. Ich habe denselben für diesen Zweck nur insofern abgeändert, dass ich die Gummistücke in den Peroneus superficialis an einer Stelle distal von der Abzweigung seiner Muskeläste und in den Peroneus profundus an der früher beschriebenen Stelle einband. Die Kraft griff am Peroneus communis an. Der Ausschlag war zwar nicht bedeutend, betrug aber immerhin 2—3 mm, während sich das Stück im Nervus peroneus profundus nur um 1 mm dehnen liess.

[1]) Hofmann l. c. S. 688.

Wenn nun der Peroneus schon bei Dehnungsversuchen an normalen Leichen in Zwangslagen geräth, muss seine Position beim Redressement wegen Kniecontractur, namentlich nach Fungus des Gelenks ganz offenkundig noch eine bedeutend ungünstigere sein, weil sich hier noch ausserdem die so häufige Subluxation der Tibia nach hinten hinzugesellt. Hier bildet dann, wie man sich stets überzeugen kann, die hintere Condylenbegrenzung der Tibia einen weit vorspringenden Wall, während das Fibulaköpfchen ganz besonders wie ein Eckpfeiler hervortritt. Ich habe diesen Vorgang bei Subluxation des Gelenks an mehreren Leichen ebenfalls nachzuahmen gesucht, indem ich nach Durchschneidung der vorderen Kapselwand, der Kreuz- und Seitenbänder die Tibia unter gleichzeitiger Beugung im Kniegelenke nach hinten luxirte. In die nun frei vorliegenden Femurcondylen schlug ich von unten her kräftige Eisenklammern und Haken ein, dass sie in der Mitte der Condylen parallel der queren Kniegelenkachse eine um einige Centimeter vortretende Wand bildeten. Die Streckung des Kniegelenks konnte jetzt nur bei persistirender Subluxation der Tibia vorgenommen werden, indem die Eisenklammern die Reposition hinderten. Die Dehnung, welche dabei der Peroneus communis und seine motorischen Aeste erlitten, war überraschend; sie waren wie straff angezogene Saiten über den Steg — hier das Capitulum fibulae — gespannt. Der Nervus peroneus profundus dagegen zeigte, wie man sich durch Berührung mit dem Finger leicht überzeugen konnte, nur mässigste Spannung.

Ob meine hier gegebene Erklärung auch für einige andere Formen von Peroneuslähmung traumatischen Ursprungs zutrifft, will ich nicht behaupten, bin aber überzeugt, dass man auf Grund dieser für viele Fälle dieselben Gesichtspunkte auffinden kann. So könnte bei vielen Schwangerschaftslähmungen, insofern sie wirklich nur eine isolirte Lähmung des Peroneus betreffen und nicht doch mit einer wenigstens theilweisen Tibialislähmung combinirt sind[1]), infolge der protrahirten, schweren Geburt die langdauernde Rückenlage mit maximal gebeugten Hüft- und Kniegelenken, die ausserdem vielleicht noch durch irgend eine Beinhaltevorrichtung festgehalten werden, anzuschuldigen sein. Denn auch in dieser Stellung ist die Zerrung

---

[1]) Hünermann, Vorstellung von zwei Kranken mit Peroneuslähmung nach schwerer Entbindung. Berl. klin. Wochenschr. 1892, Nr. 38 S. 960. — Discussion zu dieser Demonstration: Jolly, Bernhardt, Goldscheider.

der Nerven eine bedeutende. Andererseits wäre bei toxischen Lähmungen, z. B. der alkoholischen Neuritis, die Lagerung des Peroneus in dem von allen Seiten von fast unnachgiebigen Wandungen begrenzten, ziemlich langen Kanal nicht ohne Bedeutung. Eine Schwellung in diesem Bereich müsste wohl zu einer Pression des Nerven führen.

Ich möchte nur noch auf die Behandlung der Kniegelenkscontracturen selbst eingehen, wie sie sich aus der Berücksichtigung der grossen Empfindlichkeit des Nervus peroneus ergibt.

Da wir wissen, dass der Nervus peroneus nicht so sehr auf die einzelne kurzdauernde Zerrung während des Operationsactes, als auf die andauernde, maximale Spannung reagirt, ist es unser Princip, nie das zuletzt erhaltene Resultat zu fixiren, sondern die erreichte Spannung zu mildern.

Bei dem unblutigen, modellirenden Kniegelenksredressement üben wir derzeit zwei Methoden. Bei beiden lassen wir für gewöhnlich die subcutane Tenotomie der Kniekehlenmusculatur vorausgehen, um das Operationstrauma auf ein Minimum zu reduciren.

Handelt es sich um eine Contractur, welche überhaupt in einer Sitzung streckbar ist, so beginnen wir mit manuellem Redressement und setzen, wenn auf diese Weise das Ziel nicht erreicht werden kann, die Streckung im Lorenz'schen Redresseurosteoklasten fort. Um dabei eine supracondyläre Fractur zu vermeiden, ist darauf zu achten, dass die Patella noch zwischen den beiden Platten des Osteoklasten eingespannt bleibt. In jedem Falle ist mit kurzem Hebelarm zu arbeiten.

Die Streckung geschieht weiter durch langsame, aber lange fortgesetzte, wiederholte redressirende Bewegungen, welche so lange ausgeführt werden müssen, bis ein ausgesprochenes Genu recurvatum erreicht ist. Durch ein breit zusammengelegtes dreieckiges Tuch, welches um die hintere Unterschenkelfläche nahe der Kniegelenkachse herumgeschlungen und an der Zugvorrichtung des Osteoklasten angebracht wird, können wir uns das Redressement wesentlich erleichtern. Das Redressement kann aber immerhin eine halbe bis eine ganze Stunde in Anspruch nehmen. Sind auf diese Weise alle Elasticitätswiderstände geschwunden, lassen wir mit der äussersten Kraft nach und fixiren das Bein in gerader Stellung im Gipsverband. Sollten wir auch dann noch, wenn der Patient aus der Narkose erwacht, oder auch später, eine Parese des vom Verband freigelassenen Fusses wahrnehmen, lüften wir sofort ein an der Rückseite des Unter-

schenkels gleich nach Anlegung des Gipsverbandes in denselben eingeritztes Fenster, welches von oberhalb der queren Kniegelenkachse bis zum Ende des Verbandes reicht und die ganze hintere Hälfte des Unterschenkels freizugeben gestattet (Fig. 5). Dadurch ist sofort ein Nachlassen in der Spannung ermöglicht, indem sich der Unterschenkel in geringe Beugestellung einstellen kann. Nach einigen Tagen wird der Unterschenkel durch Anspannen der Calicotbinden jetzt ohne Gefahr für den Peroneus wieder in die ursprüngliche Stellung zurückgeführt.

Fig. 5.

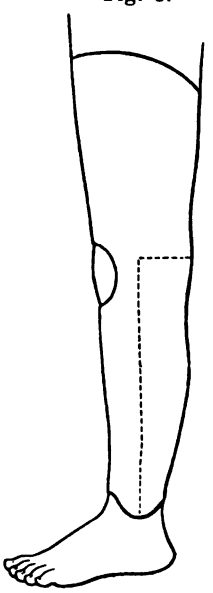

Bei hochgradigen Fällen, bei welchen wir darauf verzichten, in einer Sitzung zum Endresultat zu gelangen, um ja nicht den Peroneus zu gefährden, wenden wir die Methode an, welche Lorenz[1]) vor 3 Jahren als sogen. secundäres Etappenredressement ausführlich beschrieben hat. Auch dabei strecken wir wieder nach und nach bis zur vollen Geraden, ja über dieselbe hinaus, legen aber von vornherein den ersten Gipsverband nicht in Streckstellung, sondern in Winkelstellung des Kniegelenks an. Die endgültige Streckung, die nun nach diesem vorbereitenden Redressement leicht gelingt, wird nach 2—3 Wochen in einer zweiten Sitzung vorgenommen, wobei wir die Schädigung des Peroneus nicht mehr zu befürchten brauchen.

Der Gipsverband, der vom Trochanter bis zu den Malleolen reicht, wird über einem Tricotschlauch unter reichlicher Wattepolsterung, namentlich in Knie- und Peroneusgegend, aber unter starkem Anziehen der Calicotbinden angelegt. Auf eine ausgiebige Wattirung ist ganz besonders Gewicht zu legen.

Bei diesen Vorsichtsmassregeln ist es uns gelungen, die Zahl der Peroneuslähmungen auf ein Minimum herabzudrücken. Sie ist bei uns eine seltene Erscheinung geworden. In den wenigen Fällen, wo sie doch aufgetreten war, handelte es sich aber nur um eine transitorische Lähmung, die nach kurzer Zeit verschwand.

[1]) Lorenz l. c. Nr. 44.

XI.

Die Bedeutung der Nervenplastik für die Orthopädie[1]).

Von

Dr. Hans Spitzy,

Facharzt für orthopädische Chirurgie der Universitätskinderklinik Graz.

Mit Tafel I—II und 8 in den Text gedruckten Abbildungen.

Wir alle wissen, welch grossen Aufschwung in den letzten Jahren die Sehnenplastik genommen — „die Orthopädie steht unter dem Zeichen der Sehnenplastik" citirt Vulpius —, die Methoden sind von den verschiedensten Gesichtspunkten aus theoretisch und praktisch durchprüft worden, so dass man diesen Correctionsarten der Lähmungsresiduen in der Peripherie einen hohen Grad von Vollkommenheit zusprechen muss.

Wenn sich jedoch bei allen unseren Correctionsmethoden der Ruf nach möglichst centraler Correctur erhebt, warum nicht hier auch? Wäre es nicht zweckmässiger, vor endgültigen eingreifenderen Methoden in der Verarbeitung der Muskelreste an eine Wiederbelebung der geschädigten Theile vom Centrum her zu denken.

Diese und ähnliche Fragen waren es, die mich vor mehr als Jahresfrist zu eingehenderem Studium dieser Frage führten; die Ergebnisse der Einzelversuche Ihnen vorzuführen, wäre zu ausgedehnt und vielfach noch verfrüht. Doch glaube ich, dass hier der richtige Ort ist, sich über die allgemeine Berechtigung der Nervenplastik, über ihre praktische Ausführbarkeit, über ihren theoretischen Zusammenhang mit den neurologischen Lehrsystemen, über die an sie gestellten Anforderungen, sowie über die zu erwartenden Erfolge im allgemeinen zu äussern und zur Nachprüfung der Resultate in diesen eminent wichtigen Fragen aufzufordern. Ueber die speciellen Ergebnisse der zeitraubenden und langwierigen Thierexperimente wird eingehend an anderer Stelle berichtet werden; das gegenwärtig Gebotene bitte ich als vorläufige Mittheilung zu nehmen.

---

[1]) Vortrag, gehalten auf dem III. Congress der Deutschen Gesellschaft für orthopädische Chirurgie am 5. April 1904.

Lange hat im Vorjahre an dieser Stelle eine warnende Stimme erhoben gegen die zu weit gehende Zersplitterung der uns in den restirenden Muskelquerschnitten gegebenen Kraftquellen; wenn sich auch ein Muskel an neue Anforderungen anzupassen im Stande ist, so geht dies doch nur bis zu einer gewissen Grenze; mit einer zu grossen Anhäufung von Aufgaben wird dann die Endleistung im umgekehrten Verhältnisse stehen. Lange räth zu möglichster Vereinfachung der Mechanik. Bedenkt man, wie man oft mit dem gegebenen intacten Material sparen muss, so thut es einem doppelt leid um die brachliegenden Muskelgruppen, die man beiseite lässt, als todt und unbrauchbar betrachtet.

Und doch weiss man aus früheren, wie aus neueren Untersuchungen (Koch), dass diesen Muskelschlacken eine hohe Regenerationskraft innewohnt; sobald die Leitung zum Centrum wieder hergestellt ist, leben sie wieder auf und regeneriren sich fast vollständig. Das ist doch werth, alles zu versuchen, den zündenden Funken wieder zu ihnen dringen zu lassen und sie wieder der Willensaction zu unterwerfen. Wir wissen zudem, dass es sich meist nur um eine Unterbrechung der Leitung an bestimmten Stellen handelt, theils ist der Defect im peripheren Verlauf des Nerven zu suchen, theils liegt, wie bei den meisten unserer hier in Betracht kommenden Fälle, in bestimmten Metameren des Rückenmarkes das Trümmerfeld, über das der Willensimpuls den Weg in den peripheren Nerv zum innervirten Muskelbezirk nicht mehr findet.

Sind höhere Centren von einem Insult getroffen, so sehen wir oft die merkwürdige Thatsache, dass gewisse Sphären supplirend für andere eintreten können, wenn diese functionsuntüchtig geworden sind; ja es wurden von neurologischer Seite Fälle publicirt, wo allerdings vor der Geburt entstandene Defecte ganzer grosser Hirntheile durch andere so supplirt wurden, dass intra vitam nur ein minder tief greifender Ausfall vermuthet werden konnte (Anton).

Auch in postembryonalen Entwickelungen kann Neubildung von Centren beobachtet werden, bei Zerstörung der Sprachregion kann die Gegenseite eine neue anbilden. Der Organismus öffnet von selbst eine grosse Menge von Hilfsquellen, er verfügt über eine Fülle von Reservekräften; sie für den speciellen Fall flüssig zu machen, muss mit verbesserter Technik möglich werden.

Es ist nicht einmal nöthig, dass immer neue Centren angebildet werden müssten. Die Aufgabe wird noch dadurch wesentlich er-

leichtert, dass gerade das Centralnervensystem eine grosse Zahl von Verbindungswegen zwischen den einzelnen Centren besitzt, so dass gegebenen Falles diese sich gegenseitig suppliren können. — Fallen die meist gegangenen Wege einem zerstörenden Einfluss zum Opfer, so gibt es noch viele sonst weniger benutzte Bahnen, die durch öfteren erzwungenen Gebrauch wieder gangbar werden („Einschleifung neuer Bahnen": Goldscheider), und so werden neue Wege im Centralorgan geschaffen, die zwar auf Umwegen, jedoch oft bis zur vollständigen Functionssicherheit den Verkehr übernehmen. Wir machen ja in der Uebungstherapie schon immer Gebrauch von dieser Fähigkeit unseres Hauptnervencentrums.

Und warum sollte dies nicht auch bei Centralstellen niedriger Ordnung möglich sein?

Könnte nicht bei einer Zerstörung der Wurzeln des N. peroneus im Vorderhorne des Rückenmarkes der oft intacte N. tibialis die Leitung übernehmen und so die Verbindung des Peroneusbezirkes mit dem Centrum vermitteln? Handelt es sich doch nur darum, die degenerirten Rückenmarkspartien zu umgehen und auf anderen Bahnen zu höheren Centren zu gelangen, sei es, dass dort die alten auf anderem Wege erreichten Kerne ihre Thätigkeit wieder aufnehmen oder es hypertrophiren die Kerne der neuen Bahn derart, dass sie in den Stand gesetzt werden, auch den neuhinzugekommenen Muskelbezirk mit Willensimpulsen zu versorgen.

Auch diese supponirten Thätigkeiten verlangen wir schon jetzt vom Centralnervensystem; wie könnte man sich anders die Functionsmöglichkeit eines antagonistisch getheilten Muskels vorstellen, die von verschiedener Seite gemeldet wurde?

Theoretisch wird also nichts Neues begehrt; dass man von einer praktischen Anwendung in der bisherigen Literatur in dem letzten Jahrzehnt so wenig hörte und erst in den letzten Jahren sich das Interesse an diesen Fragen wieder zu regen beginnt, hat mehrfache Gründe:

1. Liegt die Neurobiologie in ihren histologischen und besonders in ihren physiologischen sehr subtilen und oft vielfach speculativen Details unserem eminent praktischen Fach etwas ferne, es bedarf zeitraubender Studien, um sich in den vielfach verschlungenen Pfaden und Ausdrucksweisen der Neurologie halbwegs zurecht zu finden.

2. Ergeben sowohl Thierversuche wie operative Eingriffe erst nach langer Zeit die erwarteten Resultate; es fehlt also der Factor,

der hauptsächlich die Beliebtheit der operativen Heilmethoden ausmacht: der augenblickliche Erfolg, obwohl wir in dieser Beziehung geduldiger sind, als unsere Mutterwissenschaft, die Chirurgie.

3. War es insbesondere eine in dem letzten Jahrzehnt bestehende Lehre, welche in ihrer ursprünglich starr dogmatischen Fassung, besonders in anatomisch-physiologischem Hinblicke, den neurochirurgischen Fortschritt gehemmt hat; ich meine die Lehre von den Neuronen.

So viel Vortheil und Aufhellung diese Lehre für die Neuropathologie gebracht, der Weiterentwickelung der chirurgischen Therapie heftete sie sich durch ihr starres „Non possumus" schwer lastend an die Fersen.

Aus der von Waldeyer 1891 aufgestellten Lehre von den Neuronen sei folgendes hervorgehoben:

Die Nervenleitung vom Centrum zur Peripherie zerfällt in Einzelabschnitte. Jeder solche Abschnitt, Neuron genannt, besteht aus einer Ganglienzelle, der aus ihr entspringenden Nervenfaser und ihrem Endbäumchen, das wieder die Ganglienzelle des folgenden Neurons umspinnt und per contiguitatem (durch Berührung) die Verbindung mit dem nächsten Neuron herstellt. Der Reiz pflanzt sich darnach innerhalb eines Neurons per continuitatem, von Neuron zu Neuron per contiguitatem fort.

Jedes solche Neuron stellte darnach eine absolute anatomische, trophische, wie functionelle Einheit vor. Directe anatomische Verbindungen zwischen solchen wurden nicht angenommen. Uns interessirt anfangs nur das letzte bezw. erste Neuron, gebildet von der Ganglienzelle im Vorderhorn, der aus ihr entspringenden Nervenfaser, die einzellig immer fortzieht durch die ganze Bahn des motorischen, peripheren Nerven zu ihrem Endapparat in der Muskelfibrille.

Bei der Durchtrennung einer solchen Bahn müssen logischerweise folgende Erscheinungen auftreten:

Das periphere Stück des Zellfortsatzes, abgetrennt von seinem Mutterboden, seinem trophischen Centrum, muss absterben. Alles peripher Gelegene fällt der Degeneration anheim, das centrale bleibt erhalten (Waller'sches Gesetz). Die Degeneration im peripheren Theil schreitet unaufhaltsam fort bis zum Nervenendapparat im Muskel und führt dadurch zu jener eigenthümlichen Abänderung des Muskelzuckungsgesetzes, die man „Entartungsreaction" nennt; schliess-

lich verödet nach längerem Bestehen der Lähmung das ganze betroffene Nerv-Muskelgebiet, der Muskel selbst fällt der fettigen Degeneration anheim.

Dem centralen Theil jedoch wohnt die Kraft inne wieder auszuwachsen; von der am Ende liegenden Ganglienzelle, die meterweit entfernt liegt, versorgt, wachsen die einzelnen Achsencylinder wieder aus; treffen sie auf ihren Wegen den peripheren Stumpf, so wachsen sie in diesen hinein, benutzen diesen „vollkommen neutral bleibenden Stumpf" als Weg und legen so in Wochen oder in Monden den langen Weg bis zu den Endapparaten zurück und beleben aufs Neue die ihnen zugetheilte Muskelgruppe (Neurotisation nach Vanlair). Von einer Abgabe von Zweigen, einer Spaltung des Achsencylinders, einer Neubildung von Nervenmaterial ist noch nicht die Rede. Auch Finotti schrieb unter dem Druck dieser Anschauungen bei seinen Untersuchungen über die Heilungsvorgänge bei der Nervennaht:

„Niemals sah ich, trotz aller Bemühungen, eine Spaltung der Achsencylinder, niemals eine Neubildung von Nervenfasern (im centralen Stumpf)."

Bald ging man von der extremen Auffassung der Neuroneneinheit ab, gab Verzweigungen und Spaltungen der Nervenfasern zu.

Mönkeberg, Bethe und Apathy haben durch eine grosse Anzahl von Thierexperimenten an wirbellosen und höheren Thieren den Beweis erbracht, dass eine Nervenneubildung von den Kernen der Scheide aus stattfindet, und zwar nicht nur im centralen, sondern — bei ganz jungen Individuen — sogar im peripheren Stumpf, eine Thatsache, wie sie sogar seine Gegner zugaben; nur um die Deutung des Ursprunges dieser neugebildeten Fasern dreht sich noch der Streit. Die Einheit der Neuronen ist bis zur „functionellen Einheit" zusammengeschrumpft, und Münzer, einer der heftigsten Vertheidiger der Neuronenlehre, definirt das Neuron als die Zusammenfassung aller Fasern, die aus einer Nervenzelle hervorgegangen, oder aber „aller Fasern, die nutritiv von einem Protoplasten abhängen".

Bethe dagegen verwirft die Neuronenlehre und damit die Reizleitung per contiguitatem überhaupt, sieht in den Nervenfasern nur das Product von eigenen in den Scheiden gelegenen Zellkernen, deren freies Protoplasma sich eigenthümlich schichtet und Nervenfibrillen bildet; eine Summe von solchen Nervenfibrillen bildet einen

Achsencylinder, die Einzelfibrillen gehen in die Ganglienzellen direct über, knäueln sich dort unter vielfachen Verzweigungen und Verbindungen unter einander zu einem Neuripil zusammen, aus welchem wieder direct Fibrillen in andere Leitungen übergehen (Reizleitung per continuitatem). Die Ganglienzelle ist nur ein Knotenpunkt, kein trophisches Centrum.

Es ist nicht überflüssig, diese ja noch nicht entschiedenen Streitfragen zu berühren, da von ihrer Richtigkeit, bezw. endgültigen Entscheidung und Richtigstellung vielfach die Ansicht und Möglichkeit eines operativen Eingriffes abhängt, ausserdem ist ihre Kenntniss zum Verständniss der geschichtlichen Entwickelung der verschiedenen Operationsversuche unbedingt nothwendig.

Nehmen wir den Fall einer versuchten Nervenplastik heraus; Letiévant schlägt zuerst die Verbindung verschiedener Nerven (Greffe nerveuse) vor. Er frischte den intacten Nerven an, um an dieser Stelle das periphere Stück eines anderen durchtrennten Nerven anheilen zu lassen. Dass diese wenigen Achsencylinder, denen man durch das „Anfrischen" Gelegenheit gegeben, in den angegliederten Nerv hinein zu wachsen, diesen wirklich „neurotisiren" würden, könnte man nach der alten Anschauung kaum für möglich halten.

Noch weniger rationell wäre es danach gewesen, wenn man den peripheren Stumpf in einen Längsschlitz des intacten Nerven einpflanzen würde, da wäre noch wenigeren Achsencylindern ein Einwachsen möglich. Und trotzdem wurden beide Methoden mit Erfolg ausgeführt und durch Präparate eine Theilung der Achsencylinder erwiesen (vergl. Manasse). Nach der älteren Lehre waren diese Versuche von vornherein aussichtslos, da sie ja auf der Voraussetzung einer reichlichen Sprossung von Nervenfasern und Theilung der Achsencylinder zum Mindesten vom centralen Theile aus basiren.

Ausser den bereits citirten Beobachtungen, sowie den von Bethe vertheidigten autogenen Regenerationen sind noch andere beruhigende Beobachtungen in letzterer Zeit berichtet worden.

So theilte Marenghi 1898 mit, dass in einem Falle nach Durchschneidung des N. ischiadici beim Hunde nach der Naht in klinischer Beziehung Heilung eintrat. Bei Blosslegung des Nerven zeigte es sich jedoch, dass die Muskeln nur dann vom Nerven aus erregt werden konnten, wenn der Reiz peripher von der Narbe dem Nerven applicirt wurde, central von der Narbe angreifende Reize

riefen keinerlei periphere Erscheinungen hervor. Der Schlüssel liegt im Verhalten des N. cruralis. Nach Durchschneidung desselben war nicht nur sein Muskelgebiet gelähmt, sondern auch eine totale Ischiadicuslähmung da. Und wenn dieses Beispiel auch zur Vorsicht in der Beurtheilung von „Heilungen" mahnt, so ist es doch andererseits wieder ein Beweis, dass den Nerven die Fähigkeit zur Bildung von Collateralen, von Anastomosenbildung und Sprossung innewohnt, die in diesem Fall zu einer spontanen Greffe nerveuse geführt hat.

Und wenn mir schon die Lehre Bethe's von der autogenen Regeneration wie eine wahre Erlösung für die Frage der Nervenplastik und ihrer Möglichkeit erschien, so kann es immerhin auch ein Trost sein, dass wir uns auch mit den älteren Lehren, allerdings in ihrer geänderten Fassung, nicht im Widerspruche befinden.

Die Versuche, auf chirurgischem Wege neue Nervenleitungen zu schaffen, auf welchen sich Willensimpulse von den centralen Kernen zu den peripheren motorischen Mechanismen fortpflanzen, haben also nach den neueren Forschungen entschieden wissenschaftlichen Boden und sind nicht als unsichere Trugschlösser oder gewagte Speculationen zu betrachten.

Die anatomischen Erwägungen über die einer Nervendurchschneidung und Verbindung folgende Nervendegeneration- und Regeneration sind dieselben, die schon in einer grossen Zahl von Arbeiten in letzterer Zeit berichtet wurden.

Wird ein peripherer Nerv leitungsunfähig gemacht, sei es dass seine Ursprungskerne zerstört werden oder er an einer Stelle seines Verlaufes eine Zusammenhangstrennung oder eine sonstige, gröbere Verletzung erfährt (Quetschung, Vergiftung), so fällt der periphere Abschnitt einer Degeneration anheim, die rasch fortschreitend in wenigen Stunden auch den Nervenmuskelapparat ergreift und zur Entartungsreaction der Muskeln führt.

Die ältere Ansicht führt diese Degeneration im peripheren Theile auf die Abtrennung vom trophischen Centrum zurück. Doch auch im centralen Stumpfe treten Degenerationserscheinungen auf, nicht nur bis zum Renvier'schen Schnürring, wie anfänglich geglaubt wurde, sondern auch höher hinauf verfolgbar. Dieser Widerspruch (die retrograde Degeneration) wurde durch die Einwirkung des Traumas und sich eventuell an dieses anschliessende neuritische Processe erklärt (Raimann, Engelman).

Bethe sieht überhaupt nur im Trauma den Degenerations-

factor, sowohl im peripheren, wie im centralen Theil, der im peripheren Theil unverhältnissmässig mehr zur Geltung kommt, „weil ein relativer Unterschied in der Lebenskraft des centralen und peripheren Theiles existirt, den man als eine Art Polarisation auffassen kann".

Man sieht, jede der Anschauungen hat schwache Punkte und innere Widersprüche, wie es bei einer so subtilen und schwer besiegbaren Materie kaum anders zu erwarten ist.

Die Degenerationserscheinungen offenbaren sich in einer Trübung des Nervenmarkes, in kurzer Zeit geht dieses eine fettige Metamorphose ein, es zerfällt in Klümpchen und Tröpfchen; der Achsencylinder beginnt aufzuquellen, später zerbröckelt er unter Vacuolenbildung. Nach den Untersuchungen Bethe's gehen die einzelnen Fibrillen einem körnigen Zerfall entgegen, die einzelnen Körner lösen sich allmählich auf und geben dadurch Veranlassung zur Vacuolenbildung. Nur die Kerne der Schwann'schen Scheide wuchern lebhaft mitten in diesem Degenerationsvorgang, nur diese und das Epineurium bleiben nach längerer Zeit vom Nerven übrig, wenn es bei persistirender Lähmung endlich zu einer fibrösen Induration des Nerven kommt.

Der Zeitraum, in dem diese Degeneration abläuft, erstreckt sich auf 4—5 Tage. Nach kurzer Zeit beginnen jedoch wieder Regenerationserscheinungen. Schon 1776 wurde von Cruishank die Entdeckung gemacht, dass die Enden eines durchschnittenen Nerven sich nach einigen Wochen wieder vereinigten, bald darauf wurde die Möglichkeit der Wiederherstellung der Function durch Haighton erwiesen, und von da an zieht sich durch die Literatur eine lange Kette von Beobachtungen über Verheilung der Nerven durch primäre und secundäre Naht.

Nachdem man erkannt hatte, dass hauptsächlich der periphere Theil immer zerfällt, begann auch schon der Streit über die Art der Regeneration.

Gemäss dem Waller'schen Gesetze kann die Regeneration nur durch Auswachsen des centralen Stumpfes in das Stützgewebe des peripheren Theiles vor sich gehen. Von dieser Lehre (Vanlair, Ströbe, Nothaft, Münzer) bis zur autogenen Regeneration Bethe's gibt es alle Uebergänge (Philipeaux, Vulpian, Ziegler, Kennedy, v. Büngner, Mönkeberg, Siegmund Mayer). Nach Bethe's Ansicht vermag sich ein Nerv aus sich selbst zu regeneriren. Die Regenerationskraft ist im „centralen" Theil ungleich

grösser als im peripheren und bei jugendlichen Individuen stärker ausgeprägt. Die Zellen der Scheide beginnen zu wuchern, ihr Protoplasma bildet neue Fibrillen, die mit den alten und zum Theil auch neugebildeten des centralen Stumpfes verwachsen.

Es ist also doch wieder eine Secunda intentio nervorum, die bis da fast ebenso heftig bekämpft wurde, wie die einst von Gluck behauptete und nie zurückgenommene Beobachtung einer Prima intentio mit sofortiger Functionsherstellung.

Auch gegen die alte Lehre von der Neurotisation im Sinne Vanlair's weiss Bethe eine Menge Einwendungen. Die grösste Länge der Fasern, die man bei frei auswachsenden centralen Nervenstücken beobachten kann, beträgt im günstigsten Fall einige Centimeter. Wenn es aber das peripher degenerirte trifft, so soll es gleich meterweit auswachsen können; ob wohl wirklich der schon gewohnte Weg, das bereitliegende Stützgewebe, der gute Nährboden, die bestehende Gefässversorgung etc. diesen Widerspruch zu erklären im Stande ist? Die Physiologen mögen es zur Endklärung bringen.

Die Wiedervereinigung oder die Neurotisation dauert immer Wochen oder Monate, es kann auch ein Jahr darüber verstreichen, bevor die Leitungsfähigkeit wiederkehrt und da oft nur unvollständig. Auch eine gewisse Gesetzmässigkeit in der Zeit der Wiederkehr der Function wurde gefunden. Wölfler gab an, dass, je weiter sich der Ort der Continuitätstrennung vom Centrum befinde, desto rascher gehe die Wiederinnervation des entsprechenden Nervenbezirkes vor sich. Dieselbe Beobachtung constatirten Etzold, Albrecht. — Eine grosse Anzahl von Publicationen beweisen die Möglichkeit der Nervenregeneration, sowohl bei deren primären wie bei der secundären Vereinigung. Die Resultate jedoch sind quoad Wiederherstellung der Function sehr verschieden: ein grosser Theil vollkommene Wiederherstellung, andererseits wieder grössere und kleinere Defectreste, bei einem geringen Theil blieb der Erfolg ganz aus. Welche Factoren hier mitspielen, ist uns noch verschlossen, so viel steht fest, dass eine Primaheilung das erste Postulat zu dem functionellen Gelingen einer Nervennaht ist. Eiterungen bilden festere Narben zwischen beiden Stümpfen, so dass ein Durchwachsen dieser callösen Masse von den Nervenelementen fraglich, zum Mindesten erschwert ist. Ausserdem ist die Möglichkeit einer toxischen Schädigung des Nervengewebes durch die Eiterungsproducte nicht von der Hand zu weisen,

ja die Zerfallsproducte der Nervensubstanz selbst wirken nach Mott toxisch.

Je glatter die Heilung, je besser die Adaptirung und je geringer das interponirte Narbenmaterial, je jünger das Individuum, desto leichter erfolgt die functionelle Wiederherstellung.

Der Vollständigkeit halber gehören hierher auch die Versuche, grössere Substanzverluste im Verlaufe eines Nerven auszufüllen, schon deshalb, weil der theoretische Begründer der Nervenplastik, Letiévant, auf diesem Wege zur Vorstellung der Nervenpfropfung (Greffe nerveuse) kam. Er proponirte eine Nervenverkettung zu

Fig. 1.

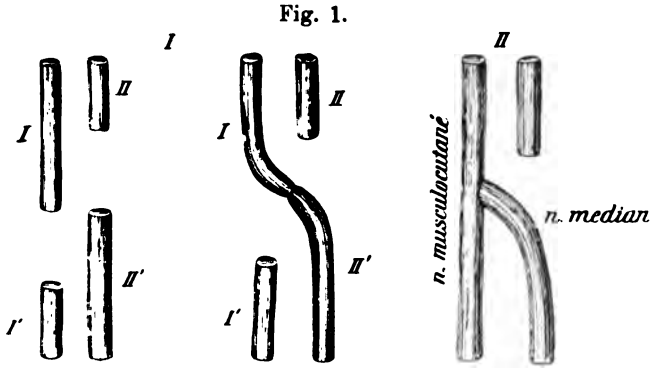

Greffe nerveuse nach Letiévant.

schaffen, wie sie aus beiliegender Skizze ersichtlich ist (Fig. 1). Doch vermied er es, in Wirklichkeit dieses Experiment zu machen. Letiévant gab selbst seiner „Autoplastie nerveuse à lambeaux" den Vorzug, bei welcher er durch Abspaltung von Lappen die Enden zu nähern suchte.

Gluck, Vanlair, Asssaky, Braun, Hahn, Rawa, Payr suchten die auswachsenden Fasern durch Zwischenschaltung von artfremden Nervenstücken oder überhaupt heterogenem Material zu „leiten"; Catgutfäden, Seidenfäden, Knochenröhren, Magnesiumröhren etc. wurden dazu verwendet.

Eine andere Art, die Vereinigung der Enden zu ermöglichen, war, sie durch weitgehende Ablösung von der Grundlage zu mobilisiren und sie durch Dehnung einander zu nähern (Schüller, v. Hacker).

Wie viel man zu opfern bereit ist, nur um eine exacte Vereinigung der Enden zu erzielen, beweist der Vorgang von Löbker

und v. Bergmann, die bei Nervenverletzungen an den Extremitäten so viel von den Knochen des betreffenden Gliedes resecirten, als nothwendig war, um eine directe Nervennaht anlegen zu können.

Die eigentliche Nervenplastik endlich wurde, wie schon erwähnt, von Letiévant inaugurirt, der sie bei einer eventuell eintretenden Unmöglichkeit der Vereinigung bei zu grosser Diastase der Stücke anrieth, besonders dann, wenn auch eine Lappenplastik aussichtslos wäre (Lorsque l'autoplastie avec ou sans lambeaux est rendu impossible).

Voici ses procedés:

Un nerv vient d'éprouver une grande perte de substance, recherche son bout inferieur l'avive et le suture à un bout appartenant à un autre nerf aussi par la blessure mais plus bas que le premier et moins important que lui (Fig. 1 *I*).

Und bald darauf:

Le chirurgien pourrait encore tenter la greffe du bout inferieur du median sur le nerf musculo-cutané auquel il aurait pratiqué une petite surface d'avivement dans un point de son parcour et sur un de ses bords (Fig. 1 *II*).

Der erste derartige Versuch wird von Deprès gemeldet. Er vereinigte den peripheren Medianusstumpf mit dem unverletzten Ulnaris in der Weise, dass er die Fasern des letzteren mittelst einer Pincette auseinanderschob und nun die Fäden des ersteren hineinschob (nach Tillmans). Von einem eigentlichen Zerfasern der vereinigten Nerventheile, wie es Dumstrey und Manasse darstellen, ist bei diesem Autor nicht die Rede. Die Originalarbeit war mir nicht zugänglich. Die Wunde heilte per secundam, unter fortgesetzter elektrischer Behandlung besserten sich die gelähmten Muskeln, so dass der Patient mit völlig „brauchbarer" Hand entlassen werden konnte. Dumstrey rechnet diesen Fall zu den günstigen Resultaten, Manasse zu den ungünstigen.

Ein weiterer Fall ist von Gunn (Fig. 2 *II*):

Dieser nähte das periphere Ende des N. ulnaris in die gespaltene Scheide des Medianus. Vier Monate später konnte der Patient die Hand mit Kraft adduciren und den Musc. flex. carpi ulnaris etwas contrahiren. Die Fingerbewegungen gingen noch nicht.

Fig. 2 *III*. Neugebauer erwähnt eine Implantation eines durchschnittenen N. peroneus in einen Schlitz des N. tibialis. Nach 8 Monaten noch keine Regeneration. Weitere Nachrichten fehlen.

Fig. 3*I.* Faure und Furet vernähten den abgeschnittenen N. facialis mit dem N. accessorius, der ebenfalls vor seinem Eintritt in den Kopfnicker durchtrennt wurde. Keine Heilung.

Fig. 3*II.* Sick und Sänger erreichten ein schönes Resultat durch Einpfropfung des N. radialis in den Verlauf des N. medianus in der Weise, dass sie auf dem Medianus einen Lappen wegpräparirten (analog wie vom Kraftspender bei der Sehnenplastik) und

Fig. 2.

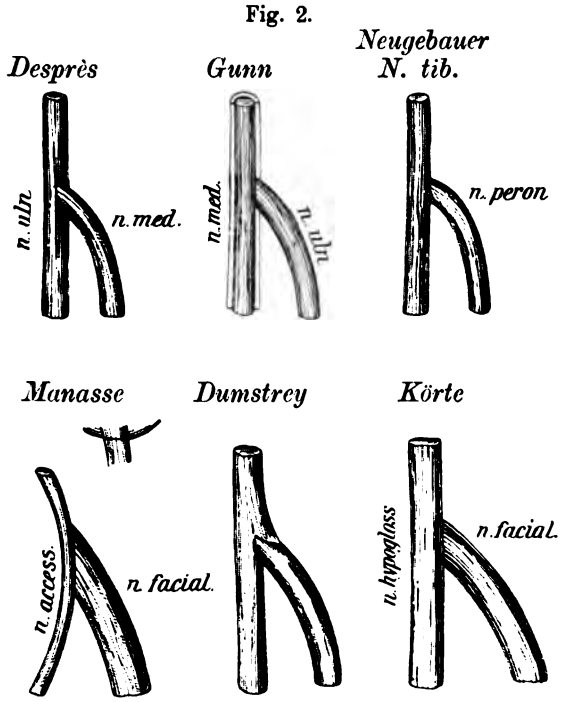

Periphere Implantationen.

diesen circa die Hälfte des Medianusquerschnittes einnehmenden Lappen mit dem Radialis verbanden. Der Erfolg war völlige Gebrauchsfähigkeit der Hand.

Manasse schliesst nach diesen mitgetheilten Ergebnissen sehr pessimistisch, „man sei zwar nicht berechtigt, nach diesen Erfahrungen die Greffe nerveuse überhaupt zu verwerfen, aber er mahnt zur Vorsicht".

Und gerade er hat durch glänzende Thierexperimente, bei denen er den peripheren Facialisstamm mit dem unverletzten N. accesorius

mit Erfolg zur Verheilung brachte, der Greffe nerveuse eine physiologische Basis und durch seine Präparate den histologischen Beweis der Existenzberechtigung geschenkt. Aus den letzteren geht zweifellos hervor, dass Fasern aus dem bahngebenden Stamm in den bahnsuchenden und umgekehrt ziehen.

Fig. 1, 5. Dumstrey schob den peripheren Stumpf des N. ulnaris in einen Schlitz des N. medianus ein, den er so gewann, dass er ca. 1/3 des Medianus durch einen schrägen Schnitt lostrennte und in diesen Schlitz den am Ende zugeschärften Ulnarisstumpf einschob und ihn dann durch eine quere Naht dort fixirte. Das Re-

Fig. 3.

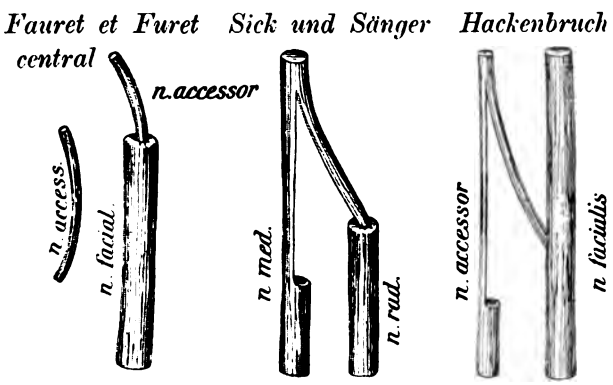

Centrale Implantationen.

sultat waren bald auftretende Parästhesieen im Ulnarisgebiet, Weicherwerden der Contracturen; die activen Excursionen in den Gelenken zwischen Grundphalangen und Mittelhandknochen gingen zwar noch in bescheidenen Grenzen, aber doch deutlich sichtbar vor sich, und vor allem stellte sich das Spreizen und Schliessen der Finger ein, so dass leichtere Gegenstände zwischen den Fingern festgehalten werden konnten.

Fig. 3 *III.* Hackenbruch heilte eine alte, 8 Jahre bestandene Facialislähmung eines Kindes durch die Einpflanzung eines Accessoriusbandes in einen Schlitz des Facialisstammes. Ausserdem kündigte er eine Neurotisation eines gelähmten N. peroneus durch einen Tibialislappen an.

Gelegentlich der Discussion dieses am vorjährigen Chirurgencongresse vorgestellten Falles demonstrirte Körte einen Patienten.

bei welchem der bei einer ausgebreiteten Felsenbeinoperation durchschnittene Facialis mit seinem peripheren Ende an den Hypoglossusstamm angeheftet wurde (Fig. 2 *VI*).

Bei beiden Fällen begann die Functionswiederkehr erst nach ½ Jahr, nach 1—1½ Jahren bestand keine grosse Differenz mehr zwischen beiden Gesichtshälften, wenigstens nicht bei der Muskelruhe. Der Erfolg war zwar nicht ganz vollkommen, „jedoch verhältnissmässig besser, als wenn eine Facialislähmung bestünde". Bei beiden Fällen werden Mitbewegungen im Gebiete der bahngebenden Nerven erwähnt: dort im Accessorius, hier im Hypoglossusgebiete, jedenfalls ein Beweis der gemeinschaftlichen Bahnbenutzung beider Gebiete.

Da sich im Falle Körte's auch eine leichte Zungenatrophie zugesellte, so schlägt Körte selbst vor, bei ähnlichen Fällen zur Pfropfung den Accessorius vorzuziehen.

Sprengel erwähnte gleichzeitig einen Fall von Nervenpfropfung mit negativem Resultat.

Das Resumé der Erfolge ist also sammt dem negativen Fall Sprengel's 3:6, also 50% Heilungen, bezw. Besserungen, wenn man nach einer so kleinen Statistik überhaupt urtheilen darf. Die Möglichkeit aber einer Wiederherstellung einer obsolet gewordenen Nervenbahn ist dadurch auch für den Menschen absolut sicher gestellt.

Thierexperimente liegen ja auch in den verschiedensten Variationen vor.

Bethe zählt eine Reihe von durchgeführten Zusammenheilungen auf.

Flourens (1842) kreuzte die durchschnittenen beiderseitigen Plexus brachialis beim Huhn, die Flugfähigkeit kehrte nach einigen Monaten wieder.

Weitere Versuche von Rawa, Stefani, Forsmann. Letzterer bewies, dass bei Kreuzung vom N. tibialis und N. peroneus die Functionsherstellung ebenso rasch wieder erfolgt, wie bei gleichsinniger Vereinigung. Auch wenn zwei periphere Enden zweier durchschnittener Nerven nur mit einem centralen Stück vereinigt werden, erfolgt ausgiebige Neurotisation. 1900 veröffentlichte im Gegensatze zu Forsmann, Cunningham als Ergebniss von Experimenten, dass bei Kreuzung von antagonistischen motorischen Nerven auch nach gelungener Heilung die Coordination in den Muskelbewegungen geschwunden sei. Innervirte früher einer von

den gekreuzten beiden Nerven rhythmisch wirkende Muskeln, so bleibt die rhythmische Action dauernd vernichtet.

Caligareau und Henri kreuzten Vagus und Hypoglossus bei Hunden mit verschiedenen Erfolgen, so viel ersahen sie jedoch daraus, dass die Vagusfasern auch vom Hypoglossuskern die zur normalen Function gehörigen Reize bekommen können.

Die letzteren Versuche sind besonders von neurologischem Interesse, da sie beweisen, dass rein motorische Nerven mit sensiblen mit Erfolg zu Verheilung und Functionsübernahme gebracht werden können (Langley, Sympaticus vagus, Floresco etc.).

Manasse übt bei den Thierversuchen ausschliesslich die Vereinigung des N. facialis mit dem N. accessorius bei Hunden und zwar legt er die abgeschnittenen peripheren Facialisäste an den Stamm des N. accessorius.

Für den Nachweis des vollkommenen Erfolges der Greffe nerveuse im Thierexperiment fordert er:

a) Klinische Wiederherstellung der Function im Gebiete des gelähmten Nerven.

b) Wiederkehr der elektrischen Erregbarkeit der gelähmten Muskeln und Nerven.

c) Anatomische Verbindung der mit einander vernähten Nerven an der Stelle der Nervenplastik.

d) Den histologischen Beweis dafür, dass im Bereiche der Neuroplastik Nervenfasern aus dem Stamm des intacten Nerven in das periphere Ende des verletzten Nerven continuirlich übergehen.

Wegen häufiger Supplirung von Bewegungen durch Anpassung erhaltener Muskeln verwirft Manasse Thierversuche an den Extremitätennerven, weil hierbei sehr leicht Irrthümer in der Beurtheilung der klinischen Regeneration unterlaufen könnten.

Da ich es nun vorziehe, als Vorstudie für Neuroplastiken, wie sie in unserem Fache vorzukommen pflegen, gerade Extremitätennerven zu nehmen, so bin ich wegen des Kriteriums des Erfolges Aufklärung schuldig. Ich möchte zu diesem Zwecke die Beschreibung eines Falles aus der Versuchsreihe anführen (Fig. 4):

Ein 2jähriger Hund wurde am 8. November 1903 in Aether-Morphium-Narkose operirt, der rechte Ischiadicusstamm wurde blossgelegt, und zwar bis unter die Theilung in den N. peroneus und N. tibialis. Der Peroneus wurde durchschnitten und in einen Längsschlitz des Tibialis durch eine Längsnaht befestigt. Das centrale

Peroneusende wurde zurückgeschlagen, durch den Musculus biceps durchgezogen und an dessen medialer Seite, also in einem anderen Muskelinterstitium durch Nähte fixirt, um so eine spontane Vereinigung der durchtrennten Nervenstücke zu verhindern (nach Bethe). Heilung per primam. Durch 3 Wochen Gebrauchsunfähigkeit des Beines, darauf vorsichtige Bewegungen, die Streckmusculatur des Fusses fühlt sich schlaff an, ist faradisch nur mit stärksten Strömen erregbar. Streckbewegungen werden nicht ausgeführt. Der Zustand bessert sich zusehends. Am 4. Februar, also nach 3 Monaten, wurde bei dem Hunde auch am rechten linken Hinterbeine eine Plastik vorgenommen. Der Hund war jetzt gezwungen, auf dem erst operirten Beine zu gehen. Er hob die Pfote ebenso wie andere Hunde. Am 17. März, also nach 4½ Monaten, war auch der Tonus in den Streckmuskeln wieder zurückgekehrt, sie fühlten sich so hart wie die der anderen Beine an.

Fig. 4.

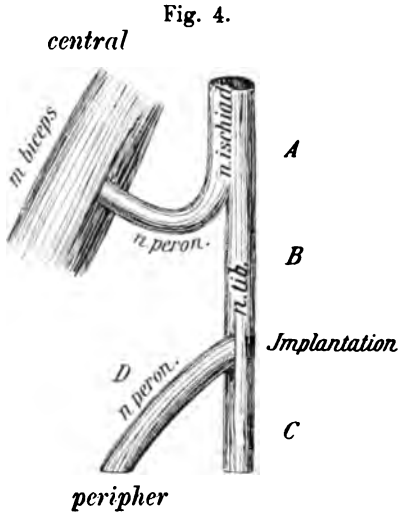

Die Stelle der Plastik wird frei gelegt, in einer Fettmasse eingebettet lag der N. ischiadicus, von der Stelle der Plastik sah man den Tibialis und aus diesem heraus aus einer knopfartigen Auftreibung, den N. peroneus ziehen. Ca. 4 cm höher liegt der umgeschlagene, durch den M. biceps gehende centrale Peroneustheil. Die Nervenverheilung ist also anatomisch sicher gestellt, von einer Verbindung mit dem centralen Peroneustheil keine Rede.

Die Nerven werden isolirt und in folgender Reihenfolge gereizt (s. Fig. 4):

1. Auf elektrisch-galvanische und mechanische Reizung des Ischiadicusstammes, central der Narbe bei *A*: Zucken im Peroneus- und Tibialisgebiet.

2. Auf Reizung des Tibialisstammes central der Narbe bei *B*: Zucken im Peroneus- und Tibialisgebiet.

3. Reizung des Tibialisstammes peripher der Narbe bei *C*: Zuckung im Tibialisgebiet (leichtes Mitzucken im Peroneusgebiet).

4. Reizung des Peroneusstammes peripher der Narbe bei *D*: Zuckung im Peroneusgebiet.

Darauf Durchschneidung des N. tibialis, ca. 1 cm peripher der Nahtstelle bei *C*.

5. Reizung des Ischiadicus bei *A*, oder Tibialis bei *B* central der Narbe ruft nur Zuckung im Peroneusgebiet hervor, das Tibialisgebiet ist unbeweglich.

6. Reizung des peripheren Stumpfes des N. tibialis bei *C* ruft Zuckung im Tibialisgebiet ohne Mitbewegung des Peroneusgebietes hervor.

Durch diese Anordnung ist jede Zweideutigkeit oder die Möglichkeit einer Neurotisation durch Nervenverbindungen, theils vom centralen Stumpf, theils peripher der Naht vom intacten Nerven aus ausgeschlossen.

Nun wurden die Nerven an der Stelle der Plastik einige Centimeter peripher und central derselben abgetrennt, und in physiologischer Spannung fixirt, um zu histologischer Untersuchung verwendet zu werden.

Die Präparate wurden in Zenkerlösung gehärtet, in Paraffin eingebettet, nach Pal gefärbt und zum Zwecke von Uebersichtspräparaten ziemlich dick geschnitten. Die Schwierigkeit besteht hauptsächlich darin, dass die verschiedenen Theile in verschiedenen Ebenen liegen, es also auch unter einer grossen Anzahl von Schnitten schwer ist, solche auszulesen, auf welchen die in Frage stehenden Objecte auf weitere Strecken verfolgt werden können. Taf. I, 1, 2, 3, Taf. II, 4 zeigen Mikrophotogramme, aus welchen ersichtlich ist, dass eine anatomische Verheilung des implantirten N. peroneus in den N. tibialis an gewünschter Stelle stattgefunden hat. Auch das Bestehen von bereits regenerirten functionstüchtigen Fasern im peripheren Peroneustheil resultirt daraus, wie auch insbesonders aus Taf. II, 5, auf welcher man ein directes Uebergehen von Faserzügen aus einem Nerven in den anderen beobachten kann.

Das Bindegewebe ist ungefärbt.

Schöner und reiner bieten sich noch die Bilder einer später vorgenommenen Implantation des N. tib. in den N. peroneus. Die ebenso behandelten Präparate wurden auch nach Weigert-Pal gefärbt, Celloidineinbettung und sehr dünn geschnitten.

Wieder der Beweis der Einheilung an gewünschter Stelle (es ist noch der Seidenfaden sichtbar), von der Nahtstelle ziehen schräg

Fasern in den implantirten Tibialisstumpf, es sind noch reichliche, schollig zerfallene Achsencylinder da, aber in der ganzen Breite (Textfig. 5—8) bereits neue Achsencylinder, die alle ihren Weg schräg zum bahngebenden Peroneus nehmen. Der Stamm des N. peroneus hat durch die Operation wenig gelitten. Die peripher der Narbe gelegenen Fasern sind etwas blässer, es sind aber wenig degenerirte Fasern zu finden.

Ich glaube, gegen dieses Versuchskriterium wird auch nach Manasse nichts einzuwenden sein.

Wenn man auch Schede's Warnung beherzigt, dass „die Thierexperimente nicht ohne weiteres auf den Menschen zu übertragen sind, da das allgemeine Gesetz, dass das Regenerationsvermögen mit der höheren Entwickelung der Thiere stufenweise abnimmt," sich auch hier wiederholt, so sind wir doch nicht nur berechtigt, sondern sogar fast verpflichtet, nach diesen Chancen immer vorerst die Neurotisation zu versuchen, bevor wir bei einer Sehnenplastik die gelähmten Muskeln ganz ausschalten.

Damit ist auch die Indicationsstellung zur Vornahme eines Versuches der Nervenplastik gegeben: Die Nervenplastik ist als ultimum refugium zu versuchen: 1. bei alten Facialislähmungen, nachdem die anderen Hilfsmittel der Wiederbelebung versagt und die Zeit einer noch möglichen spontanen Regeneration verstrichen ist. 2. Vor einer eingreifenden Sehnenplastik, bei der grössere gelähmte Muskelbezirke ganz bei Seite geschoben und endgültig aufgegeben werden, und andere intacte durch Abspaltung geschwächt werden — vorausgesetzt, dass die übrigen Umstände ein Zuwarten bis zum Regenerationstermin gestatten.

Das grösste Fragezeichen bei diesem Thema ist nach meiner Ansicht die Technik der Nervenplastik.

Die Ursache des scheinbar grundlosen Schwankens der Resultate bei gleichscheinenden Prämissen ist jedenfalls häufig hier zu suchen. Alle bisher geübten Methoden unterscheiden sich nicht wesentlich von den bei der Sehnenplastik geübten (beiderseitige Trennung, Verbindung mit directer Naht oder eventuell Aneinanderlegung, Durchknüpfung etc., Abspaltung der Sehnenzipfeln etc.), und doch haben wir es hier mit einem viel empfindlicheren Substrat zu thun, nicht mit blossen Verbindungsstücken oder -Theilen mechanischer Systeme, sondern wir haben feine Leitungseinheiten vor uns mit Functionen, deren Art und Weise uns noch vielfach unbekannt

ist. Ein möglichst subtiles Vorgehen, eine möglichst peinliche Schonung alles intacten Materiales ist dringendst geboten. Wenn schon überall, so ist besonders hier der alte Satz an die Spitze aller Vorschriften zu stellen: Nil nocere.

Die Erfolge sind ja nicht sicher, wir dürfen also nichts vom Bestehenden, Guten riskiren.

Fig. 5.

Färbung: Weigert-Pal. Reichert Obj. 3. Vergrösserung 45.

Wenn wir nach diesen Gesichtspunkten die bisher angeschlagenen Methoden einer Kritik unterziehen, so ergibt sich daraus folgendes:

Die von Letiévant vorgeschlagene Methode ist wegen der damit seiner Meinung nach nöthigen Anfrischung und der damit verbundenen Preisgabe einer grossen Anzahl von intacten Nervenwegen nicht zu empfehlen, besonders da über die topographische Anordnung der einzelnen Bahnen im Areale der Hauptstämme zu wenig bekannt ist und man gar nicht weiss, ob der Anfrischungsschnitt nicht wichtige Nervenleitungen trifft.

Manasse näht den Facialis ohne Anfrischung seitlich an den Accessorius und es erfolgt eine anatomisch nachgewiesene Verbindung der Achsencylinder beider Nerven.

Dieselbe Methode beobachtete Körte, als er den N. facialis an den Hypoglossus legte. Bezüglich der Nahtführung siehe weiter unten.

Fig. 6.

Färbung: Weigert-Pal. Reichert Obj. 3. Vergrösserung 45.

Als wenig verletzend fand ich bei Thierversuchen die Implantation eines peripheren Nervenstückes in einen Längsschlitz eines benachbarten; die Fasern des bahngebenden Nerven können stumpf zum Auseinanderweichen gebracht werden, um ja eine zu grosse Zerstörung zu vermeiden. Anfassen mit Pincetten, sowie jede Quetschung oder Zerrung ist zu meiden.

Désprès operirte nach dieser Methode mit ziemlich gutem Erfolge.

Der Schlitz muss natürlich längsverlaufend parallel zur Nervenfaserung gehen und nicht wie beim Falle von Dumstrey,

der den bahngebenden Nerven schräg anschnitt und ausserdem den Stumpf des implantirten Nerven durch eine quere Naht in dem Schlitze fixirte (nach der der Arbeit beigegebenen Zeichnung).

Die Nähte müssen alle längs gelegt und locker geknüpft sein. Quer geknüpfte Fixirungsschlingen schnüren die dazwischen gerathenen Achsencylinder ab und ziehen bei der grossen Empfindlichkeit der

Fig. 7.

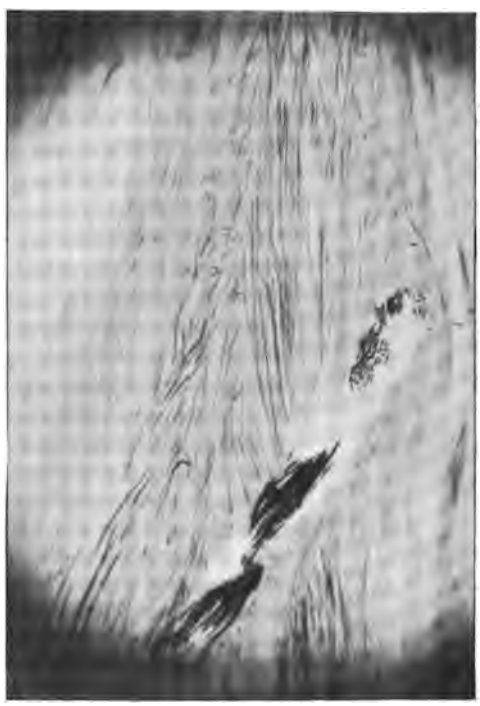

Färbung: Weigert-Pal. Reichert Obj. 3. Vergrösserung 45.

Nervenelemente gegen Druck Leitungsunfähigkeit und die typischen Degenerationsvorgänge nach sich. Nach vier von mir diesbezüglich angestellten Thierversuchen bewährt sich die Einknüpfung eines peripheren Stumpfes in einen Längsschnitt durch eine Längsnaht ganz vorzüglich; eine Schädigung des bahngebenden Nerven war nie zu bemerken.

Principiell von dieser Methode verschieden ist die von Sick, Sänger, Hackenbruch geübte Lappenbildung. Sie spalten vom benachbarten intacten Nerven bandartige Lappen mit centralwärts

gelegener Basis ab und implantiren diese in den gelähmten Nerven. Die Erfolge sind zweifellos gute; wenn durchführbar, so hat diese Methode gewiss viel Aussichten für sich. Der centrale Lappen steht auch nach den neueren Auffassungen der Regeneration unter günstigeren Lebens- bezw. Regenerationsverhältnissen und ausserdem wird der bahnsuchende, gelähmte Nerv in seiner ihn ernährenden Umgebung belassen.

Fig. 8.

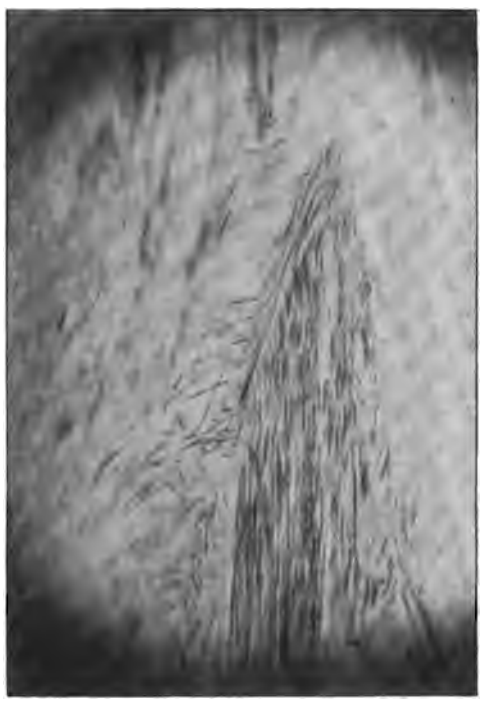

Färbung: Weigert-Pal. Reichert Obj. 3. Vergrösserung 45.

Es ist jedoch nicht immer möglich, diesen Weg zu wählen: Nehmen wir an, es handle sich um zwei Nerven, von welchen der eine gelähmt ist; beide jedoch haben wichtige Muskelgruppen zu versorgen. Da wäre es doch ein gewagtes Unternehmen, von dem gesunden einen Theil abzuspalten und damit den gelähmten neurotisiren zu suchen. Schlägt der Versuch fehl, so hat man das Lähmungsgebiet beträchtlich erweitert, denn die Ansicht Hackenbruch's, dass bei motorischen Nerven, wenn man einen Theil wegnimmt, die innervirten Muskelgruppen keinen grossen Schaden

leiden, möchte ich doch nicht ohne weiteres unterschreiben, wenigstens nicht, bevor man über die Lagerung der einzelnen Fibrillen genauer orientirt ist. Eine supponirte Peroneuslähmung bei intactem Tibialis vermag obige Annahme zu illustriren.

Ueber Werth und Wahl dieser concurrirenden Methoden wäre ungefähr folgendermassen zu bestimmen:

Liegt in der Nachbarschaft der gelähmten neu zu bahnenden Nerven ein weniger wichtiger, motorischer Nerv, auf dessen Muskelgebiet man im gegebenen Falle zur Noth verzichten könnte, so ist ein centraler, möglichst grosser Lappen von diesem zur Implantation in den gelähmten zu verwenden (centrale Implantation [Fig. 3]: Facialis-Accessorius, Cruralis-Obturatorius, Obturatorius-Ischiadicus).

Liegen jedoch in erreichbarer Nähe nur andere, ebenso wichtige Nerven, so ist die Einpfropfung des peripheren Stückes des abgeschnittenen bahnsuchenden Nerven in einen Längsschlitz des bahngebenden Nerven vorzuziehen (periphere Implantation [Fig. 2]: Tibialis-Peroneus, Medianus-Ulnaris).

Vielleicht wird die Vervollkommnung der Technik im Stande sein, die Möglichkeitsvariationen zu mehren, vorläufig wird man gut daran thun, sich an diesen Numerus clausus zu halten.

Ein Wort wäre noch über die Ausführung der Naht selbst hinzuzufügen. Dass circuläre Nähte absolut auszuschliessen sind, wurde bereits erwähnt, im übrigen ist die paraneurotische Naht, die das Nervenmaterial am meisten schont, vorzuziehen, doch darf um ihren Preis die genaueste Adaptirung der zu vereinigenden Flächen nicht beeinträchtigt werden, eher soll man zu nicht zu fest geknüpften, durch den Nerven selbst gezogenen Längsnähten greifen. Nähmaterial: Catgut oder auch feine Seide.

Der weitere natürlich prima conditione aseptische Wundverlauf ist wie bei anderen Nervennähten, die Nahtstelle ist durch entsprechende Lagerung und Verbandtechnik vor jeder Zerrung (activ und passiv) sorglich zu behüten.

Am Status wird sich, wie bei einer sonstigen primären oder secundären Nervennaht, in den ersten Monaten wenig ändern. Bei Kaninchen nach 2 Monaten, bei Hunden nach 3 Monaten, begann sich die active Beweglichkeit in den ausgeschalteten Muskelgruppen bei meinem Thierversuche einzustellen. Beim Menschen erfolgt sie oft erst nach mehreren bis zu 8 Monaten (Hackenbruch). Zu-

erst scheint sich die sensible Sphäre zu regeneriren, das Gefühl kehrt unter parästhetischen Begleiterscheinungen wieder zurück, doch ist ihr Erscheinen noch kein Kriterium für den positiven Ausgang des Falles; denn

1. verhalten sich nach Schede die einzelnen Sensibilitätsqualitäten zu verschieden, um hier eine genaue eindeutige Prüfung durchführen zu können;

2. scheinen gerade zwischen den sensiblen Nervenendigungen weitverzweigte Verbindungsnetze zu bestehen, so dass oft auch nach vollkommener Zerstörung einer Nervenbahn sein Sensibilitätsbezirk nur unbedeutend oder wenigstens doch nicht seinem Verbreitungsgebiete entsprechend eingeschränkt erscheint; diese oft beobachtete Thatsache (sensibilité souple nach Létievant) wurde theils durch Miterschütterung benachbarter Tastkörperchen (Létievant), theils durch Versorgung der collateralen Nervenzüge erklärt (Siegmund Mayer, v. Bruns), die analog den collateralen Blutgefässen die Nervenstämme begleiten, oder aber man führt sie auf die Uebernahme der wichtigsten Functionen (trophische und sensible) durch benachbarte Nerven zurück, entweder dass von diesen Zweige und Sprossen in das gelähmte Gebiet hineinwachsen (Schuch) oder aber die bereits vorhandenen feinsten Anastomosen zwischen den Nervenenden zur Reizleitung ausgenützt werden. Besonders beim N. ulnaris und medianus, an deren sensible Functionen bei der Versorgung der Palma und der Fingerspitzen die grössten Anforderungen gestellt werden, wurde die vicariirende Sensibilität häufig beobachtet.

Nur die Wiederkehr der Motilität ist für die gelungene anatomische und physiologische Heilung beweisend.

Die von Létievant angegebene Motilité souple wird vielfach angezweifelt und wird wohl theils in Beobachtungsfehlern, theils in gezwungener Anpassung der noch intacten, von anderen Nerven versorgten Muskeln ihren Grund haben. An diese werden natürlich vermehrte Anforderungen herantreten, sie wissen sich oft so gut mit der neuen Aufgabe abzufinden, dass sie ein Wiedererwachen der erloschenen Beweglichkeit der gelähmten Bewegungssysteme vorzutäuschen im Stande sind (Bardenheuer).

Eine principielle Frage drängt noch zur Kritik. In welchem Zeitpunkt ist die Nervenplastik vorzunehmen, oder besser, bis zu welchem Zeitpunkt soll damit bei bestimmten Fällen gewartet werden? Es ist durchsichtig, dass ich damit hauptsächlich auf spinale

Kinderlähmungen oder ähnliche Lähmungen mit mehr centraler Localisation abziele. Dass man bei Verletzungen sofort die primäre Naht, bei gröberen Substanzverlusten die übrigen Plastikmethoden und erst bei Unmöglichkeit dieser Vorschläge sich auf eine Nervenpfropfung einlassen wird, ist ohnehin klar.

Aehnlich liegen die Verhältnisse bei alten Lähmungen, peripher-traumatischer Natur. Die secundäre Naht ist jedenfalls zu versuchen, da sie auch nach jahrelanger Leitungsunterbrechung doch Functionswiederherstellung zu bewirken vermag (Kennedy). Bei Leitungsunterbrechungen, bei welchen die Läsionsstelle nicht zugänglich ist, wie oft bei Facialislähmung, gelten dieselben Grundsätze wie bei Lähmungen mit centraler Läsionslocalisation. Bei diesen, sowohl bei spinalen, wie bei cerebralen Lähmungen ist mit der Nervenplastik nicht früher vorzugehen, als alle übrigen Methoden der Wegsammachung erschöpft sind und besonders ist es nothwendig, zuzuwarten, bis die solchen Attaquen folgende Periode der Spontanregeneration aufhört. Bei der spinalen Kinderlähmung pflegt sich das Lähmungsgebiet im Verlaufe eines halben Jahres auf seinen Dauerbezirk einzugrenzen, $^3/_4$—1 Jahr nach erfolgter Attaque wird man den Versuch der Nervenplastik machen dürfen; bleibt der Erfolg aus, oder ist er unvollkommen, so haben wir in den Methoden der Sehnenplastik immer noch ein Mittel, das Fehlende zu ersetzen oder zu verbessern, insbesondere um eventuell restirende Ueberdehnung oder mangelhaften Tonus zu corrigiren.

Den Muskeln selbst wohnt eine kolossale Regenerationskraft inne, nach Monaten, nach Jahren können sie sich wieder entfalten; erst kürzlich sind mir auszugsweise Koch's Studien über dieses Thema bekannt geworden. Nach seinen Untersuchungen ist der fettige Zerfall der Muskelsubstanz kein durchgehender, sondern nur heerdweise auftretend, dabei findet überall eine reichliche Regeneration von neuen Fasern statt, so dass eine Wiederaufnahme seiner Functionen nach Regeneration der Nervenendapparate im Muskel sehr wohl denkbar ist. Thatsächlich erfolgte im Falle Hackenbruch's nach 8 Jahre bestehender Lähmung eine Wiederbelebung der Musculatur durch die Einpfropfung functionstüchtiger Nervenbahnen. Der Neurologie ist es längst bekannt, dass auch Muskeln, die bereits lange hindurch typische Entartungsreaction zeigten, gelegentlich auch spontan wieder zu normaler Thätigkeit erwachen können, wenn ihr nervöser Zusammenhang mit dem Centrum wieder

hergestellt wird. Eine Grenze nach oben ist also kaum anzugeben, der Versuch ist auch bei desperat aussehenden Fällen langbestandener Lähmung in Anbetracht des doch möglicherweise winkenden Erfolges jedenfalls zu machen, besonders wenn man dabei die Norm vor Augen hält, durch den Eingriff nichts zu riskiren.

Cerebral sitzende Processe werden ohnehin eine geringere Rolle spielen, da sie meist entweder grössere Gruppen von Bewegungssystemen, grössere Körperabschnitte betreffen, oder mehr durch den Defect von ganzen Bewegungstypen, als durch den Ausfall bestimmter, von einzelnen Nerven versorgter Muskeln gekennzeichnet sind. So sehen wir häufig, dass gerade bei der cerebralen Hemiparese gewisse coordinirte Bewegungstypen eine empfindliche Einbusse in ihrer Executionsweite erlangen, Gruppen von Bewegungen, die von Muskeln ausgeführt werden, die von anatomisch ganz verschiedenen Nervenstämmen versorgt werden. So schildert uns Mann das häufige Betroffensein jenes Muskelcomplexes, der die Auswärtsrollung des Armes bewirkt, sowohl die Hand mit dem Unterarm wie Oberarm sind in dieser Excursion gehemmt, auch der Schluss der Auswärtsrollung, die Annäherung des Schulterblattes an die Wirbelsäule ist unmöglich, es ist also „der ganze Mechanismus in toto gelähmt" oder geschädigt. Ebenso ist die Fingerbeugung mit Dorsalflexion der Hand, wie die Fingerstreckung mit der Palmarflexion coordinirt. Für diese Art der Lähmungen wird ja nun in der Neuroplastik kein grosser Heilfactor liegen, hier erreichen wir mehr durch constant fortgesetzte Uebungstherapien, durch Ausschleifung neuer Bahnen und können auf diese allerdings etwas mühsame Weise die Neuanbildung oder Vermehrung der Kerne dieser Bewegungscomplexe anstreben.

Für die Lähmungen des cerebralen Typus sinken die Chancen allerdings durch diese Beobachtungen, in gleichem Maasse steigen sie für alle anderen Typen. Wenn die motorischen Centren im Cerebrum nicht nach den einzelnen Muskelactionen, sondern nach Bewegungsgruppen geordnet sind (Hering), so sind ja dadurch viel mehr Wege, zu ihnen zu kommen, geöffnet. Wenn ohnehin zur Erreichung einer intendirten Bewegung die von einem Punkte der Hirnrinde ausgehenden Bewegungsimpulse oft in verschiedenen oder meist in antagonistischen Nervenstämmen ihren Weg nehmen müssen, so wird sich der Organismus auch leichter an eine Veränderung oder Vertauschung dieser Bahn accommodiren können. Die Beob-

achtung Cunningham's, dass nach Vertauschung antagonistisch wirkender Nerven die Coordination in den Bewegungscomplexen jener von diesen Nerven versorgten Muskeln schwindet, ist danach verständlich, doch für ebenso sicher halte ich es, dass sie wiederkehrt, sie muss eben neu eingeübt werden, wie von Anfang an; wenn ein Hund, dem Medianus und Radialis vertauscht wurden, nicht mehr nach erfolgter Heilung die Pfote geben kann, trotzdem die einzelnen Muskelbewegungen ausführbar sind, so wird dieser Bewegungscomplex jedenfalls wieder central neu angebahnt werden können. Bei meinen sämmtlichen an den Hinterpfoten operirten Hunden war die diesbezügliche Beobachtungsreihe folgende:

Anfänglich hielt der Hund das Hinterbein immer aufgezogen und lief auf den übrigen dreien. Nach ca. 4 Wochen begann er es aufzustellen, zog es aber noch etwas ungeschickt nach, in verschiedener Haltung, je nachdem die Beuger oder Strecker erhalten waren. Nach weiteren 4 Wochen begann er es beim Laufen zu benützen, es wurde noch nicht so schön gehoben wie das andere, doch dies besserte sich zusehends, besonders als ich Ende des dritten Monats auch am linken Hinterbeine operirte und er jetzt gezwungen war, das rechte ausschliesslich durch längere Zeit zu gebrauchen. Nach dem vierten Monate konnte ich keinen Unterschied gegen die sonstigen üblichen Hundebewegungen bemerken.

Der aus dem Studium der Wirkung der Complexcentren zu ziehende Schluss ist weniger der, die Bindung oder Kreuzung antagonistischer Nerven zu meiden, als vielmehr solche Nervencombinationen zu unterlassen, die gar keine Bewegungscomplexe gemeinsam haben.

Dass es schwer zu einer Functionsübertragung oder Functionscumulation zwischen Hypoglossus und Vagus kommen kann und dass daraus die Seltenheit und die grosse Verschiedenheit im Grade des Erfolges erhellt, ist eigentlich ganz natürlich, dass es doch gelegentlich geht, zeugt nur von den wunderbaren Communicationssystemen im Centralorgan und ihrer Ausbildungsfähigkeit; dass bei Vertauschung von einfachen motorischen und von solchen Nerven, die rhythmische Bewegungen innerviren, der Rhythmus verloren geht, ist ohne weiteres klar (Vagus hypoglossus sympath. hyp.).

Bei den Operationen, die beim Menschen in Frage kämen, handelt es sich ohnehin fast immer um functionsverwandte Nerven, synergetische Combinationen verdienen natürlich immer den Vorzug.

Doch werden wir es nach Obigem nicht ablehnen, auch antagonistische Nervenstämme zu binden, besonders wenn es aus topographischen Gründen so leichter und sicherer auszuführen ist.

Literatur.

Vulpius, Der heutige Stand der Sehnenplastik. Wiener Klinik 1903.

Lange, Die Sehnenverpflanzung. Verhandl. der Gesellschaft f. orth. Chirurg. 2. Congress.

Koch, 135. Sitzung der freien Vereinigung d. Chirurgen, Berlin, 14. December 1903.

Anton, Ueber einen Fall von beiderseitigem Kleinhirnmangel. Wiener klin. Wochenschr. 1903, Nr. 49.

Goldscheider, Die Bedeutung der Reize im Lichte der Neuronenlehre. Leipzig 1898.

Waldeyer, Ueber einige neue Forschungen im Gebiete der Anatomie des Centralnervensystems. Deutsche med. Wochenschr. 1891.

Vanlair, De la régénération de nerfs. Arch. de Biolog. 1882, Bd. 3.

Derselbe, Nouvelles recherches sur la régénération de nerfs. Arch. de Biolog. 1885, Bd. 6.

Finotti, Beiträge zur Chir. u. patholog. Anat. der peripherischen Nerven. Virchow's Arch. Bd. CXLIII.

Mönkeberg, Die Degeneration der markhaltigen Nervenfasern. Arch. f. mikroskop. Anat. 1899, Bd. 54.

Bethe, Allg. Anatomie u. Physiologie d. Nervensystems. Leipzig 1903.

Apathy, citirt nach Bethe.

Münzer, Neurolog. Centralbl. (Mendel) 1902, 1903, 2.

Létievant, Traité des sections nerveuses. Paris 1873.

Marenghi, Arch. italian. de biolog. 1898, XXIX. Ref. Neurolog. Centralbl. 1899.

Raimann, Wiener klin. Rundschau 1899, 49.

Engelmann, Pflüger's Arch. Bd. 13.

Cruikshank, Versuche über die Nerven. Reil's Arch. f. Physiologie 1897, Bd. 2, citirt nach Bethe.

Haigthon, Versuche über die Reproduction d. Nerven. Reil's Arch. f. Physiolog. 1897, Bd. 2, citirt nach Bethe.

Ströbe, Experimentelle Untersuchungen über Degeneration und Regeneration peripherer Nerven. Ziegler's Beiträge zur pathol. Anat. 1893, Bd. 13.

Nothaft, Neue Untersuchungen über den Verlauf der Degenerationsprocesse. Zeitschr. f. Zoologie 1892, Bd. 55.

Philipeaux, citirt nach Bethe.

Vulpian, Arch. d. Physiolog. norm. et path. 1873, Bd. 5; 1874, Ser. 2 Bd. 1.

Ziegler, Arch. f. klin. Chir. 1896, Bd. 51. Untersuchung über die Regeneration des Achsencylinders.

Kennedy, ref. Centralbl. f. Chir. 1901.
v. Bungner, Ueber die Degenerations- und Regenerationsvorgänge am Nerven. Ziegler's Beiträge z. path. Anatomie 1891, Bd. 10.
Siegm. Mayer, Ueber die Vorgänge der Deg. u. Regen. im unverletzten peripheren Nervensystem. Zeitschr. f. Heilkunde 1881, Bd. 2.
Wölfler, Ueber Nervennaht und Nervenlösung. Prager med. Wochenschr. 1895.
Etzold, Ueber Nervennaht. Deutsche Zeitschr. f. Chir. Bd. 29, S. 5, 6.
Albrecht, Klin. Beiträge z. Nervenchirurgie. Deutsche Zeitschr. f. Chir. Bd. 26 S. 5.
Gluck, Demonstration eines Präparates von Nervenregeneration nach Resection und Reimplantation. Berlin. klin. Wochenschr. 1895, 28.
Braun, Neuroplastische Resection am N. uln. und N. med. Deutsche Zeitschr. f. prakt. Med. 1876, 25.
Hahn, Ueber Nervennaht und Nervenplastik. Diss. Leipzig 1897.
Rawa, citirt nach Eulenburg's Encyclop. XIV. Arch. f. Physiolog. 1885, Bd. 9.
Schüller, Die Verwendung der Nervendehnung z. operat. Heilung von Substanzverlusten am Nerven. Wiener med. Presse 1888, 5.
v. Hacker, Ein Beitrag z. secund. Nervennaht. Wiener klin. Wochenschr. 1894.
Löbker, citirt nach Schede.
v. Bergmann, citirt nach Schede.
Tillmanns, Ueber die operative Behandlung von Substanzverlusten am peripheren Nerven. Arch. f. klin. Chir. Bd. 32.
Dumstrey, Ueber Nervenpfropfung. Deutsche Zeitschr. f. Chir. Bd. 62.
Depres, citirt nach Tillmanns.
Gunn, Centralbl. f. Chir. 1886.
Neugebauer, Zur Neuroraphie und Neurolysis. Beitr. z. klin. Chir. Bd. 15, 2.
Faure et Furet, Gaz. hebd. de méd. et chir. 1898.
Sick und Sänger, Arch. f. klin. Chir. Bd. 54.
Hackenbruch, Verhandlungsschr. d. 32. Congresses f. Chir. 1903.
Körte, ebenda.
Sprengel, ebenda.
Flourens, Recherches expériment. sur le propriété et les fonctions du système nerveuse des animaux vertébrés. Paris 1842.
Stefani, L'incrociamento dei nervi. Rivista clin. Bologna 1885.
Forsmann, Beiträge z. path. Anat. Bd. 24.
Caligareau et Henri, Suture croisée de nerfs. Journ. de physiol. et de pathologie générale 1900, 5.
Floresco, Suture croisée de nerfs. Arch. de méd. exp. 1901, Juli.
Cunningham, The restoration of coordinated movement after nerv. crossing. Americ. Journ. of physiol. 1900, 1.
Manasse, Ueber die Vereinigung des N. facialis mit dem N. access. durch Nervenpfropfung. Arch. f. klin. Chir. Bd. 62.
Langley, Arch. f. klin. Chir. 1900, LXII.
Schuh, Nervenresectionen. Wiener med. Wochenschr. 1863, XIII.
v. Bruns, citirt nach Tillmanns.
Bardenheuer, citirt nach Schede.

Mann, Ueber den Lähmungstypus bei der cerebralen Hemiplegie. Samml. klin. Vorträge, Volkmann. Neue Folge. Nr. 132.
Hering, Beitrag zur Frage der gleichzeitigen Thätigkeit antag. wirkender Muskeln. Zeitschr. f. Heilkunde 1895, XVI.
Mann, Ueber das Wesen und die Entstehung der hemiplegischen Contractur Monatsschr. f. Psychiatr. u. Neurolog. Bd. 4.

Vor der Drucklegung dieser Arbeit kam mir noch eine Arbeit zur Kenntniss von

Frank E. Peckham, Providence, R. J., Nerve grafting. The Providence Med. Journ. 1900, 1,

über zwei gelungene Fälle von Nervenplastik.

XII.

Ueber einen Fall von veralteter supracondylärer Femurfractur mit secundärem Bluterknie, geheilt durch schiefe Osteotomie[1]).

Von

Dr. med. **Ahrens,**

Specialarzt für Chirurgie und Orthopädie in Ulm.

Meine Herren! Ich erlaube mir, Ihnen heute über einen Fall von Oberschenkelbruch zu berichten, welcher wegen der Seltenheit der dabei vorhanden gewesenen Einkeilung der Bruchenden in einander an der **unteren** Epiphyse schon allein Aufmerksamkeit verdient, um so interessanter aber noch wird, als infolge einer schlechten Heilung dieser Fractur ein richtiges Bluterknie entsteht, welches nach längerem Bestehen durch Fortnahme seiner Entstehungsursache durch eine Operation beseitigt wird.

Ich gehe gleich zur Krankengeschichte über:

Im October 1902 wurde ich zu einem 28jährigen Hausknecht geholt wegen einer stark schmerzhaften Anschwellung des linken Kniegelenks. Derselbe stammt aus gesunder Familie und ist sonst nie ernstlich krank gewesen. Am 17. Februar 1902 fiel ihm im Lagerkeller ein 300 l haltendes volles Spiritusfass, welches von einer steilen Treppe mit dem Kopf voran aus einer Höhe von ca. 3 m herunterrutschte, gegen seinen linken Oberschenkel, diesen gegen die Kellermauer pressend. Patient kam nicht zu Fall, sondern hielt sich an einem Lattenverschlag aufrecht. Als er, nachdem herbeigeeilte Leute das Fass von seinem Bein entfernt hatten, aber auftreten wollte, verspürte er einen heftigen Schmerz im linken Oberschenkel und getraute sich deshalb nicht, seinen Fuss fest aufzusetzen. Er wurde aus dem Keller hinaufgetragen, dachte aber nicht daran,

---

[1]) Vortrag, gehalten auf dem III. Congress der Deutschen Gesellschaft für orthopädische Chirurgie am 5. April 1904.

dass sein Bein gebrochen wäre, sondern meinte, nur eine starke Quetschung erlitten zu haben, da die Knochen scheinbar fest zusammen geblieben waren und auch eine geringe Belastung, soweit es die Schmerzhaftigkeit erlaubte, gestatteten. Der gleich zu Rathe gezogene praktische Arzt hielt die Verletzung, wohl aus denselben Gründen, gleichfalls nur für eine Quetschung, verordnete Bleiwasserumschläge und fing der starken Schwellung wegen gleich mit Massage an, welcher er von Anfang an passive Bewegungen im Kniegelenk hinzufügte. Ein fixirender Verband wurde nicht angelegt. Bereits nach 3 Wochen stand Patient wieder auf und machte vorsichtige Gehversuche. Wenn er dabei auch noch heftige Schmerzen verspürte, so trug doch jetzt schon das verletzte Bein wieder die Last des Körpers. Weitere 10 Wochen bis zum Ablauf der Krankenkassenbehandlung wurde er täglich massirt und passiv bewegt. Während dieser Zeit traten schon — etwa 10 Wochen nach dem Unfall zum erstenmal — ganz plötzlich nach längerem Gehen ohne jede ersichtliche Ursache sehr heftige mit starker Anschwellung desselben verbundene Schmerzanfälle im linken Kniegelenk auf, welche eine sofortige Bettlägrigkeit erforderten. Erst nach 3 Tagen war das Knie wieder abgeschwollen, wieder annähernd normal configurirt, und waren die Schmerzen abgeklungen.

Von der Zeit an wiederholten sich solche Anfälle regelmässig etwa alle 14 Tage, sowohl hier in Ulm, als auch in einem auswärtigen Institut, wohin Patient nach Ablauf von 13 Wochen von seiner Berufsgenossenschaft zur medico-mechanischen Nachbehandlung geschickt wurde. Nach 11wöchentlicher Behandlung wurde Patient mit 50 %iger Rente dort entlassen, aber es wiederholten sich auch hier wieder ca. alle 14 Tage die schmerzhaften Gelenkanschwellungen, und in einem solchen Anfall liess mich der Patient rufen.

Ich fand einen jungen kräftigen Mann von gesunder Gesichtsfarbe. Das linke Kniegelenk war durch einen intraarticulären Erguss stark angeschwollen und gespannt; es war weder geröthet, noch druckempfindlich, noch fühlte es sich heiss an. Fieber war nicht vorhanden. Das Bein hatte starke O-Beinstellung und war um $3\frac{1}{2}$ cm verkürzt, der Oberschenkel war oberhalb der Kniescheibe erheblich verdickt. Der Unterschenkel konnte nur wenig gebeugt werden, aber auch die Streckung war nicht vollständig möglich. Aus diesen Symptomen ergab sich die Diagnose „schlecht geheilte Oberschenkelfractur“ ja sofort; wie erklärten sich aber die Folge-

zustände, die häufigen ohne jeden besonderen Anlass auftretenden Gelenkexsudationen? Zuerst dachte ich, worauf man wohl am ersten verfallen musste, an die Absprengung eines Knochen- oder Knorpelstückes von einem der Gelenkenden und hielt die Anfälle für Einklemmungserscheinungen einer Gelenkmaus, dachte aber sogleich auch an die Möglichkeit eines Bluterkniees und stellte meine diesbezüglichen Fragen, auf welche der Patient antwortete, dass er sich früher viele Zähne hätte ausziehen lassen und immer 3—4 Stunden dabei nachgeblutet hätte; jeder kleinste Riss oder Schnitt wäre immer von einer erst mit Mühe zu stillenden Blutung gefolgt gewesen. In seiner Familie wäre keine Bluterkrankheit, so viel er wisse, vorhanden gewesen, sein Vater wäre mit 40 Jahren an einer Lungenentzündung, seine Mutter in gleichem Alter an einem Herzleiden gestorben. Kinder hätte er nicht. Noch am selben Abend punktirte ich zur Sicherstellung meiner Wahrscheinlichkeitsdiagnose „Bluterknie" das Gelenk und entleerte durch einen Trocar etwa eine Tasse voll flüssigen Blutes. Damit war meine Vermuthung bestätigt. Die Ursache für diese erste ernstere Manifestation der Hämophilie sich zu erklären, war nicht schwer: Durch die Einkeilung des (merkwürdigerweise) unteren dickeren in das obere dünnere Fragment, welche Sie deutlich auf diesem Röntgenbilde hier sehen, hatte sich neben der Verkürzung und O-Beinstellung des Beines eine starke Knochenverdickung an der Einkeilungsstelle oberhalb des Kniegelenks herausgestellt, welche auf die kleinsten Venen der Synovialmembran stauend wirkte und es bei der grösseren Durchlässigkeit der letzteren und der hämophilen Constitution des Verletzten leicht zur Diapedese kommen liess.

Ich machte nun zunächst immobilisirende Compressions- und Gipsverbände und entschloss mich, als es unter dieser Ruhekur nach ½ Jahr nicht wieder zur Blutung ins Gelenk gekommen, die Hämophilie also nicht eine sehr hochgradige war, so dass ich wohl, ohne einen Exitus durch Verblutung zu riskiren, eine wenig eingreifende Operation wagen konnte, die schiefe Osteotomie des Oberschenkels an der Stelle der eingekeilten Fractur vorzunehmen, um 1. durch Herunterziehen des unteren an dem oberen Fragment die Knochenverdickung zu vermindern und damit die Stauung als Ursache der Blutungen in dem Gelenk fortzunehmen, um 2. die Verkürzung des Beines auszugleichen, um 3. die O-Beinstellung und um 4. eine durch Dislocatio ad axin entstandene Beugestellung des Kniegelenks zu corrigiren.

Die Osteotomie wurde auf dem Schede'schen Extensionstisch gemacht, die Knochenenden stark an einander vorbei gezogen und die starke Extension des Beines durch einen gut anmodellirten Gipsverband aufrecht erhalten und hierdurch der Erfolg erzielt, dass nach 6 Wochen bei fester Knochenconsolidation die Verkürzung bis auf 1 cm ausgeglichen und die O-Bein- und Beugestellung beseitigt war. Jetzt wurden Uebungen an Pendelapparaten gut vertragen, bald konnte Patient wieder ordentlich gehen, nach einigen Wochen sogar schon grössere Märsche von 4—5 Stunden Dauer ausführen und etwa 1/4 Jahr post operat. wieder eine nicht leichte Stelle als Hausknecht annehmen und dabei jede Arbeit verrichten, ohne dass es je wieder — es ist seitdem über 1 Jahr verflossen — zu einer Gelenkblutung gekommen wäre. Nur eine geringe Steifigkeit im Kniegelenk, wohl auf Kapselschrumpfung durch die wiederholten Blutergüsse beruhend, liess sich nicht ganz beseitigen, und bekommt Patient deshalb von seiner Berufsgenossenschaft noch eine 10%ige Rente.

Ich glaube, meine Herren, dass dieser Fall von secundärem Bluterknie bei dem verhältnissmässig seltenen Vorkommen von Bluterknieen überhaupt, von welchen bisher aber nur die primäre essentielle Form bekannt war, einen interessanten Beitrag zur Casuistik der Bluterkniee gegeben hat und dass er deshalb besonders von praktischer Wichtigkeit ist, weil er lehrt, bei derartigen plötzlich auftretenden schmerzhaften Gelenkexsudationen unter anderem immer auch an das bei der Differentialdiagnose noch viel zu wenig gewürdigte Bluterknie zu denken, damit man mit einer medicomechanischen Behandlung nicht einen Misserfolg erzielt oder geradezu noch der Heilung entgegenarbeitet.

XIII.

Beitrag zur Frage der Coxa valga[1]).

Von

Dr. **Max David**-Berlin.

Mit 4 in den Text gedruckten Abbildungen.

Seit den grundlegenden Arbeiten von E. Müller, Hofmeister und Kocher ist die Pathologie und Therapie der Coxa vara trotz des relativ kurzen Zeitraums, in dem diese Deformität die Würdigung der Forscher gefunden hat, so eingehend Gegenstand des Studiums der Chirurgen und Orthopäden gewesen, dass man wohl im grossen und ganzen dieses Kapitel als abgeschlossen betrachten darf. Die eingehende Debatte über Coxa vara auf dem vorjährigen Congress unserer Gesellschaft hat ja auch eine völlige Uebereinstimmung der pathologisch-anatomischen und klinischen Auffassungen der Autoren ergeben.

Ganz im Gegensatz hierzu ist die entsprechende Valgusdeformität des Hüftgelenkes bisher wenig beachtet geblieben. In der Literatur finden sich nur vereinzelte Hinweise auf eine derartige Verbildung, ja selbst die speciellen Lehrbücher der orthopädischen Chirurgie erwähnen sie nur andeutungsweise. Etwas eingehender mit diesem Gegenstand haben sich nur wenige Autoren beschäftigt. Albert[2]) bespricht die Deformität in einer Monographie „Zur Lehre von der sogen. Coxa vara und Coxa valga", Manz[3]) in einer Arbeit „Die Ursachen der statischen Schenkelhalsverbiegung", Hofmeister[4]) erwähnt in seiner reichen Casuistik einen

[1]) Vortrag, gehalten auf dem III. Congress der Deutschen Gesellschaft für orthopädische Chirurgie am 5. April 1904.

[2]) E. Albert, Zur Lehre von der sogen. Coxa vara und Coxa valga. Wien 1899.

[3]) O. Manz, Die Ursachen der statischen Schenkelhalsverbiegung. Beiträge zur klin. Chir. Bd. 28 S. 29.

[4]) F. Hofmeister, Coxa vara. Eine typische Schenkelhalsverbiegung. Beitr. z. klin. Chir. Bd. 12 S. 245.

einzigen klinisch beobachteten Fall von Coxa valga, und Lauenstein[1]) berichtet von 3 Fällen von vergrössertem Neigungswinkel des Schenkelhalses, bei denen es sich in dem einen Falle um eine rhachitische Verbildung handelte, während die beiden anderen Fälle an Amputationsstümpfen zur Beobachtung gelangten.

Ausserdem führt Thiem[2]) in seinem „Handbuch der Unfallerkrankungen" einige von ihm, Bruns, König und Hoffa beobachteten Fälle an, bei denen nach einer Fractur des Schenkelhalses Kopf und Hals des Femur sich aufgerichtet haben und derart zur Wiedervereinigung gelangten, dass Kopf, Hals und Schaft mehr oder weniger annähernd eine gerade Linie mit einander bilden, und in der neuesten Auflage seines „Lehrbuches der Fracturen und Luxationen" reproducirt auch Hoffa[3]) selber einen Fall von Coxa valga traumatica, die durch Aufrichtung des Kopfes nach Fractur des Schenkelhalses entstanden ist.

Unter normalen Verhältnissen bilden Kopf und Hals mit dem Schaft des Femur einen Winkel von ca. 125°, den Mikulicz den Neigungswinkel benannt hat.

Alsberg[4]) hat sich bemüht, eine präcisere Bestimmung des Winkels zu treffen. Bei der Mittelstellung des Hüftgelenkes verläuft eine durch die Basis der überknorpelten Schenkelkopffläche gelegte Ebene annähernd parallel der äusseren Pfannenapertur. Eine Linie dieser Ebene, die die Längsachse des Oberschenkelschaftes schneidet, bildet mit derselben einen Winkel, welcher in der Norm 41° beträgt. Diesen Winkel hat Alsberg „Richtungswinkel" benannt.

Derselbe ist (ich halte mich hier an den Wortlaut des Hoffaschen Lehrbuches) ziemlich grossen individuellen Schwankungen unterworfen, dürfte aber selbst bei den Extremen des Normalen nicht unter 29° herabgehen und nicht über 51° steigen. Ein vergrösserter Richtungswinkel bedeutet eine Abductionsstellung des Oberschenkels bei Mittelstellung der Gelenkflächen zu einander, also Coxa valga,

---

[1]) C. Lauenstein, Bemerkungen zu dem Neigungswinkel des Schenkelhalses. Arch. f. klin. Chir. Bd. 40 S. 248.

[2]) C. Thiem, Handbuch der Unfallerkrankungen 1898, S. 225.

[3]) A. Hoffa, Lehrbuch der Fracturen und Luxationen 1904, S. 410.

[4]) A. Alsberg, Anatomische und klinische Betrachtungen über Coxa vara. Zeitschr. f. orth. Chir. Bd. 6 S. 106.

während der verkleinerte oder gar negativ gewordene Winkel eine entsprechende Adductionsstellung, also Coxa vara bedeutet.

Albert[1]) schlägt in der eben erwähnten Monographie statt des Namens Coxa valga die Benennung „Collum valgum" vor. Während nämlich, nach seiner Definition, die Coxa vara ein schweres klinisches Leiden ist, stellt die Coxa valga lediglich einen anatomischen Zustand, eine steilere Richtung des Schenkelhalses resp. eine Vergrösserung des Richtungswinkels vor.

In der der Monographie beigegebenen Casuistik werden einige Fälle von Coxa valga vorgeführt, die Albert[2]) bei verschiedenen pathologischen Zuständen der unteren Extremitäten an Präparaten des Wiener anatomischen Museums gefunden hat.

Wir sehen da zunächst einige Fälle, bei denen nach Paralyse des einen Beines durch das Jahre lang hängende und schlenkernde Bein eine ständig extendirende Wirkung auf den Schenkelhals und dadurch in weiterer Folge eine Vergrösserung des Neigungs- resp. Richtungswinkels erzeugt wurde. (Unter dieselbe Rubrik dürften wohl auch die beiden Fälle von Lauenstein zu rechnen sein, bei denen Coxa valga an Amputationsstümpfen auftrat.)

Einen gleichartigen Zustand trifft man bei Beinen mit wesentlich verminderter Activität, aber ohne Lähmung. Dieselben waren infolge eines schweren Kniegelenkleidens nicht tragfähig; es fehlte ihnen daher auch die Belastung beim Gehen, und dieser Factor, der übrigens auch bei der eben erwähnten Paralyse des einen Beines noch als verstärkend hinzuaddirt werden muss, ist ätiologisch für das Zustandekommen der Deformirung des Schenkelhalses zu beschuldigen.

Aus demselben Grunde ist bei linksseitiger Osteomyelitis des Darmbeins ein Collum valgum entstanden.

Endlich sind noch bei Rhachitis, Osteomalacie, multipler Exostosenbildung, Genu valgum und congenitaler Luxation der anderen Hüfte Fälle von Coxa valga von Albert beobachtet.

Auf das Vorkommen dieser Schenkelhalsverbiegung bei angeborener Hüftgelenksverrenkung weisen übrigens auch Schulthess und Lüning[3]) in ihrem „Atlas und Grundriss der orthopädischen

[1]) l. c. S. 28.

[2]) ibid. S. 28—34.

[3]) A. Lüning und W. Schulthess, Atlas und Grundriss der orthopädischen Chirurgie 1901, S. 475.

Chirurgie" hin, und Schede[1]) gibt in der Monographie „Die angeborenen Luxationen des Hüftgelenkes" einige Röntgenbilder von vergrössertem Neigungswinkel des luxirten Beines.

Diese aufgeführten wenigen Ausführungen sind alles, was ich in der Literatur über die Coxa valga gefunden habe.

Fast alle bisher beschriebenen Fälle haben das eine Gemeinsame, dass bei ihnen das Vorkommen der Schenkelhalsverbiegung als eine Folge- oder doch mindestens Begleiterscheinung anderer Affectionen aufzufassen ist.

Eine einwandsfreie primäre Coxa valga, sei es als angeborene, sei es als erworbene statische Belastungsdeformität, ist bisher nicht mitgetheilt worden.

Unter den 4 von Manz[2]) beschriebenen und als primäre statische Coxa valga bezeichneten Fällen ist 3mal ein mehr oder minder schweres Trauma erfolgt, bevor sich subjective Beschwerden bei den Patienten zeigten und diese zur Beobachtung gelangten, und Hofmeister[3]) erklärt selbst ausdrücklich, dass bei seinem Patienten, den Manz als höchstwahrscheinlich an primärer statischer Coxa valga erkrankt anführt, in der Jugend Rhachitis bestanden habe. Nur ein Patient aus der Manz'schen Casuistik hat, ohne je ein Trauma erlitten zu haben, die Symptome gezeigt, die Hofmeister und Manz als für Coxa valga sprechend anführen, nämlich stärkere Aussenrotation und Abduction bei behinderter Adductionsfähigkeit des Beines. Leider haben beide Autoren ihren Arbeiten keine Röntgenaufnahmen beigegeben, so dass eine Information über die Stellung des Schenkelhalses nicht möglich war.

Unter diesen Umständen dürfte es nicht unangebracht sein, hier über einen Fall zu berichten, den ich zu beobachten Gelegenheit hatte, bei dem es sich um eine doppelseitige, angeborene Coxa valga handelt. Derselbe unterscheidet sich also von allen oben genannten Fällen dadurch, dass bei ihm die Deformität nicht als Folge-, sondern als Grundzustand anzusehen ist.

Der 5jährige Knabe A. S. war nach Angabe der Eltern stets gesund, im speciellen ist er niemals an Rhachitis oder Kinderläh-

---

[1]) M. Schede, Die angeborene Luxation des Hüftgelenkes. Fortschritte auf dem Gebiet der Röntgenstrahlen Heft 4.

[2]) l. c. S. 39 ff.

[3]) l. c. S. 260, 270, 296.

mung erkrankt gewesen, hat auch kein Trauma erlitten. Im Beginn des 2. Lebensjahres hat er angefangen zu laufen. Den Angehörigen fiel es bald auf, dass das Kind einen sonderbaren, steifen Gang hatte, beim Bücken leicht hinfiel und sich schwer wieder erheben konnte. Im Anfang des Jahres 1903 wurde die innere Poliklinik eines hiesigen Krankenhauses aufgesucht und dort der Verdacht rege, dass es sich um den Beginn einer Dystrophia muscularis progressiva mit Pseudohypertrophie handeln könnte. Der Knabe wurde in der Poliklinik längere Zeit genau beobachtet und regelmässig elektrisirt. Ein Erfolg, d. h. eine Aenderung des Ganges, wurde nicht erreicht, es trat aber auch keine Verschlimmerung des Zustandes ein, derselbe blieb sich völlig gleich, so dass sich in der nächsten Zeit keine Anhaltspunkte für eine bestimmte Diagnose ergaben, und man dieselbe in dubio lassen musste, zumal weder an der zuerst verdächtigten Beckengürtelmusculatur, noch sonst irgend wo etwas Abnormes zu finden war. Schliesslich wurde die Vermuthung, dass eine progressive Muskeldystrophie vorliege, endgültig fallen gelassen.

Im October 1903 kam der Knabe in meine Behandlung. Ich konnte damals folgenden Befund aufnehmen:

Es handelt sich um ein etwas anämisches, aber sonst völlig gesundes, gut genährtes Kind. Die Musculatur ist kräftig, der Panniculus adiposus genügend reichlich. Der kleine Patient klagt subjectiv nicht über Schmerzen.

Bei der Inspection fallen sofort der eigenartige Gang und die Haltung des Oberkörpers auf. Die Beine werden beiderseits in starker Abductionsstellung und Aussenrotation bei leichter Flexion der Hüft- und ziemlich starker Streckstellung der Kniegelenke gehalten. Die Fussgelenke sind leicht plantarflectirt. Der Oberkörper ist etwas vornüber gebeugt. Die physiologischen antero-posterioren Krümmungen der Wirbelsäule, namentlich die Lendenlordose, sind vermindert.

Der Gang erinnert entschieden an den bei der spastischen Spinalparalyse, derart, dass die Füsse nur wenig vom Boden entfernt werden, denselben etwas schleifen, und dass das eine Bein im Bogen herumgeführt vor das andere gesetzt wird. Beim Gehen schwankt der Oberkörper nach der Seite des Gangbeines hinüber; es entsteht dadurch aber nicht das bekannte Watscheln, wie bei der doppelseitigen congenitalen Luxation oder auch zuweilen bei der doppelseitigen Coxa vara, sondern mehr ein wiegender Gang, ein abwech-

selndes Hinüber- und Herüberschwanken des Oberkörpers, wie man es oft bei Seeleuten findet.

Das Stehen auf einem Bein ist nur möglich, wenn der Knabe gestützt wird; es geschieht dann in der Weise, dass der Patient das andere Bein mit stark gestrecktem Kniegelenk etwas vorstreckt.

Bei der eingehenderen Untersuchung findet sich der Trochanter beiderseits in der Roser-Nélaton'schen Linie.

Die passive Beugung und Streckung ist in allen Gelenken unbehindert und schmerzfrei, dagegen die Adduction und die Innenrotation der Beine erheblich vermindert.

Das Röntgenbild (Fig. 1) zeigt auf beiden Seiten die normal gebildeten Köpfe in der sehr gut entwickelten Pfanne. Auf den ersten Blick fallen die ausserordentlich steil aufsteigenden Schenkelhälse auf. Irgend eine andere Abnormität ist dagegen nicht zu sehen, insbesondere keine Verbiegung des Schenkelhalses nach vorn oder hinten.

Die genaue Messung ergibt

für den Neigungswinkel . . .	165°
„ „ Richtungswinkel . . .	79°

und zwar sind diese Maasse auf beiden Seiten völlig gleich.

Die von Alsberg als äusserste Grenze des normalen Richtungswinkels angegebenen 51° sind also um 28° überschritten, und die Differenz zwischen dem durchschnittlichen Neigungswinkel von 125° und dem hier festgestellten beträgt 40°.

Fassen wir das Wesentliche aus der Krankengeschichte zusammen, so ist dies der Befund der Abductionsstellung der Beine verbunden mit Aussenrotation und Behinderung der Adduction; das sind also genau dieselben Symptome, die Hofmeister und Manz aus ihren klinischen Beobachtungen als pathognomonisch für die Coxa valga festgestellt haben. Völlig sicher gestellt wird die Diagnose durch das Röntgenbild, denn hier liegt ohne Zweifel dasjenige Verhältniss vom Kopf und Hals zum Schaft des Femur vor, das als Coxa valga zu bezeichnen ist.

Der völlig symmetrische Befund an beiden Extremitäten in Verbindung mit dem Umstande, dass weder eine constitutionelle, noch eine Knochen-, eine Muskel- oder Nervenkrankheit bisher an dem Patienten beobachtet ist (ich muss hier noch bemerken, dass

ich selbstverständlich die eingehendste Prüfung auf Sensibilität, elektrische und mechanische Erregbarkeit der Muskeln, Entartungsreaction u. s. w. vorgenommen habe), sowie endlich die Thatsache, dass der abnorme Gang von dem Moment an, wo das Kind mit seinen ersten Gehversuchen begann, constatirt wurde, alle diese Factoren lassen die Annahme als berechtigt erscheinen, dass es sich hier um eine angeborene Deformität handelt.

Fig. 1a.

Suchen wir die klinischen Erscheinungen aus dem vorliegenden objectiven Befund des Röntgenbildes zu deuten, so können wir uns wohl vollinhaltlich der von Manz [1]) gegebenen Erklärung anschliessen, der logisch folgert, dass ebenso wie eine Abwärtsbiegung des Schenkelhalses die Abduction, so eine Aufwärtsbiegung die Adduction hindert.

Die dauernde Abductionsstellung der Beine ist wohl auch als ursächliches Moment des schwankenden Ganges anzusehen und zwar

[1]) Manz, l. c. S. 42.

ganz im Sinne Trendelenburg's. Die Abductoren, die Mm. glutaei medii et minimi, sind durch ihre permanente übermässige Inanspruchnahme functionell derart geschwächt, dass sie ihrer Aufgabe, das Becken beim Gehen in horizontaler Lage zu erhalten, nicht mehr gerecht werden können.

Ueber die Aetiologie kann ich mich nur vermuthungsweise äussern.

Fig. 1b.

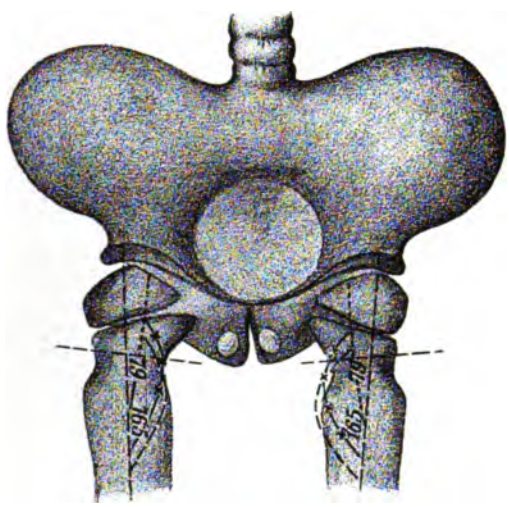

Lauenstein[1]) nimmt an, dass bei den drei Knochenpräparaten, an denen er vergrösserte Richtungswinkel von 140°, 146° und 155° gesehen hat, die abnorme Grösse des Winkels auf mangelnde Belastung des betreffenden Beines zurückzuführen ist.

Albert[2]) beansprucht, wie wir gesehen haben, für einen Theil seiner Fälle denselben Factor.

Für den von mir beobachteten Fall ist dieses ätiologische Moment ausgeschlossen, und ich versage es mir daher, des Näheren darauf einzugehen.

Auch die ausserordentlich geistvollen Ausführungen von Manz[3]) über die Entstehung der primären statischen Coxa valga muss ich

---

[1]) l. c. S. 248.
[2]) l. c. S. 32.
[3]) l. c. S. 80.

ausser Betracht lassen, da dieses mich weit über den Rahmen der mir gestellten Aufgabe hinausführen würde.

Bei der angeborenen Coxa vara nehmen Hoffa[1]) und Schanz[2]) intrauterinen Raummangel resp. überhohen intrauterinen Druck als Entstehungsursache an. Ob dieses Moment auch bei der angeborenen Coxa valga zu beschuldigen ist, wage ich nicht zu entscheiden. Man

Fig. 2a.

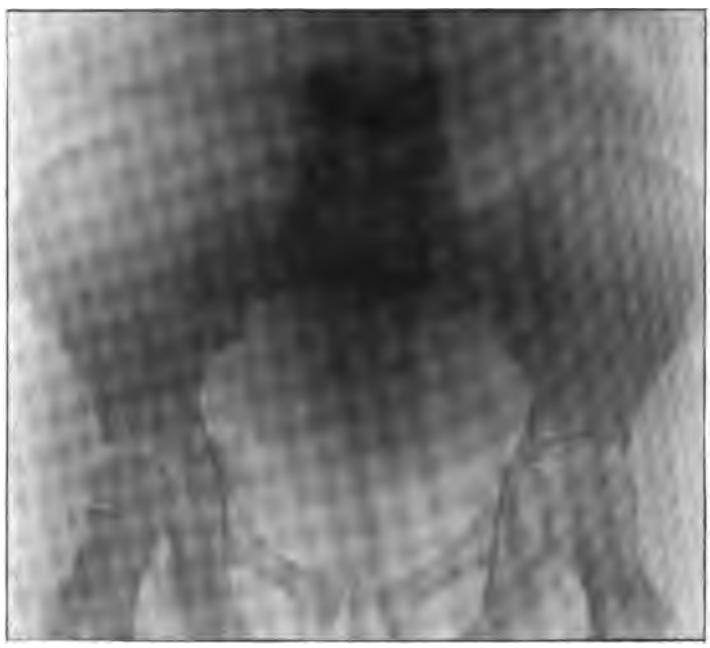

müsste dann aber wohl annehmen, dass dieser Druck von den beiden Seiten her in völlig gleicher Richtung und Stärke auf die Buckel der Schenkelhalswinkel gewirkt hat, so dass diese flacher geworden und sich einem Winkel von 180° genähert haben. Die Geburt ist nach der bestimmten Angabe der Mutter völlig normal in Schädellage erfolgt und ein Mangel an Fruchtwasser nicht aufgefallen.

Vielleicht liegt aber auch eine fehlerhafte Keimanlage vor, doch ist eine hereditäre Veranlagung nicht eruirbar gewesen.

---

[1]) A. Hoffa, Lehrbuch der orthop. Chir. 1902, S. 676.

[2]) A. Schanz, Coxa vara — die statische Belastungsdeformität des Schenkelhalses. Verhandlg. der Deutschen Ges. f. orth. Chir. 1903, S. 101.

Bei der vorzunehmenden Therapie liess ich mich von folgenden Erwägungen leiten:

Schanz[1]) fasst die Coxa vara als eine exquisit statische Belastungsdeformität auf, entstanden durch ein Missverhältniss zwischen statischer Inanspruchnahme und Leistungsfähigkeit. Daraus folgt, dass durch Herstellung normaler statischer Verhältnisse

Fig. 2b.

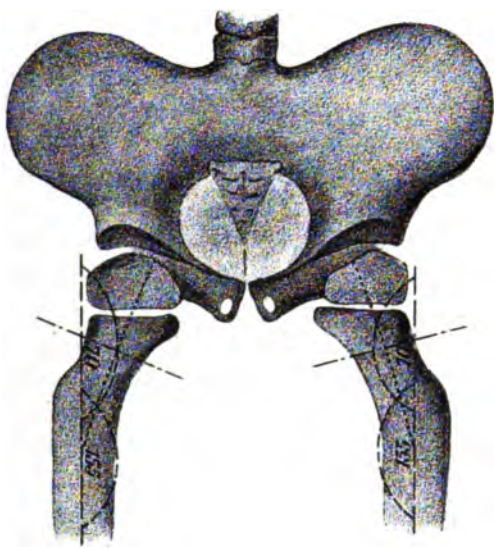

die Deformität beseitigt werden kann. Diesen Standpunkt theile ich als Schüler von Julius Wolff durchaus. Gelingt es, normale statische Verhältnisse herzustellen, so wird durch die normale Function auch wieder eine normale Form herbeigeführt.

Ich brachte daher die Beine in die möglichst zu erreichende Adductionsstellung und Innenrotation und fixirte sie so in einem Gipsverband, der den Körper von den Brustwarzen bis zu den Kniegelenken umfasste. In diesem Verband, der 6 Wochen liegen blieb, liess ich das Kind umherlaufen.

An dem nach der Abnahme des Verbandes gewonnenen Röntgenbild ergaben die Messungen folgende Resultate:

Neigungswinkel . . .	155°
Richtungswinkel . . .	70°

[1]) l. c. S. 100.

Wenn diese Messresultate in ihren Details auch mit aller Vorsicht aufgenommen werden müssen, so ist das Eine doch sicher, dass auf der zweiten Röntgenplatte sowohl der Richtungs- als auch der Neigungswinkel wesentlich kleiner sind als auf der ersten, also, obwohl immer noch der anatomische Zustand der Coxa valga besteht, um ein Beträchtliches sich der Norm genähert haben (Fig. 2).

Zu diesem objectiven Befund kommt nun aber auch noch die Thatsache hinzu, dass der functionelle Erfolg des Verbandes ein recht zufriedenstellender ist. Der Knabe kann die Beine jetzt ziemlich gut adduciren, die starke Aussenrotation der Beine ist beseitigt, das Hin- und Herschwanken des Oberkörpers wesentlich gebessert. Auch die starke Streckstellung der Knie- und die Plantarflexion der Fussgelenke ist nicht mehr vorhanden, so dass der Gang des Kindes zwar noch nicht ganz normal, aber gegenüber dem vor der Behandlung ein recht guter ist. Ich glaube, dass der Erfolg immerhin so ermuthigend sein kann, dass versucht werden darf, auf diesem Wege weiter zu gehen.

Ich lasse mit dem Knaben zur Zeit fleissig Marschier- und gymnastische Uebungen vornehmen und werde eventuell versuchen, durch einen zweiten redressirenden Verband, der ja dann unter viel günstigeren Bedingungen angelegt werden kann, noch ein vollkommeneres Resultat zu erreichen.

Wenn ich mich zum Schluss resümire, so darf ich, ohne irgend welche verallgemeinernden Schlüsse ziehen zu wollen, doch wohl sagen, dass es sich bei dem von mir beobachteten Falle um eine primäre, angeborene doppelseitige Coxa valga handelt. Dieselbe stellt anatomisch lediglich eine Vergrösserung des Schenkelhalswinkels dar, äussert sich functionell aber in recht erheblicher Beeinträchtigung der Gehfähigkeit. Durch Herstellung normaler oder doch wenigstens annähernd normaler statischer Verhältnisse sind wir im Stande, eine corrigirende Wirkung auf den reformirten Schenkelhals im Sinne des Wolff'schen Transformationsgesetzes auszuüben.

XIV.

Die Behandlung der Oberschenkelfracturen im Greisenalter[1]).

Von

Dr. med. **Brodnitz**-Frankfurt a. M.

Mit 1 in den Text gedruckten Abbildung.

Meine Herren! Die Oberschenkelfracturen sind im hohen Greisenalter bekanntlich besonders gefahrdrohend, da sie die Verletzten zu längerem Bettliegen nöthigen. Die Gefahr der hypostatischen Pneumonie, die Gefahren des ausgedehnten Decubitus sind kaum zu vermeiden.

Die Gesichtspunkte, von denen wir uns bei der Behandlung leiten lassen müssen, sind natürlich die gleichen, wie bei jeder Fractur überhaupt, nämlich Reposition der dislocirten Fragmente und Fixation derselben. Diese Fixation erfolgt nun entweder durch erhärtende Verbände oder durch Extensionsverbände; bei beiden Methoden pflegt nun im hohen Alter nur gar zu bald dort, wo die Verbände angreifen, trotz bester Polsterung Decubitus aufzutreten, der uns nöthigt, den Verband abzunehmen, und deshalb pflegt man gewöhnlich in diesen Fällen von einem Verbande überhaupt abzusehen. Man sieht dann vielfach solche Patienten, das Bein zu beiden Seiten durch einen Sandsack gestützt, ihrem Schicksale überlassen, und dieses Schicksal erfüllt sich nun entweder sehr bald, indem der Patient, ich möchte sagen an der ersehnten Pneumonie zu Grunde geht, oder aber er bleibt dauernd bettlägerig, indem die Consolidation völlig ausbleibt oder mit einer solchen Verkürzung einhergeht, welche die Gebrauchsfähigkeit aufhebt.

Wir befinden uns solchen Patienten gegenüber in einer wenig rühmlichen Position.

---

[1]) Vortrag, gehalten auf dem III. Congress der Deutschen Gesellschaft für orthopädische Chirurgie am 5. April 1904.

So wurde ich vor einiger Zeit zu einer 93jährigen Patientin gerufen, die zwar durch ihr Alter gebückt, aber sonst noch recht rüstig, auf einen Stock gestützt, im Zimmer umher zu gehen pflegte; sie war auf dem glatten Boden ausgerutscht und ich constatirte eine Fractura intertrochanterica mit einer Verkürzung von 8 cm, die durch leichten Zug fast völlig auszugleichen war, um beim Nachlassen sich sofort wieder einzustellen. An einem Gips- oder Extensionsverband war bei dem aus Haut und Knochen bestehenden Mütterchen nicht

zu denken; sie einfach ihrem Schicksale zu überlassen, widersprach meinem ärztlichen Empfinden, und so suchte ich mir auf folgende Weise zu helfen:

Ich liess einen Sack anfertigen, der etwa so breit wie das halbe Becken und so lang war, wie der Abstand vom Darmbeinkamme bis zu den Malleolen. Dieser Sack wurde zu $^3/_4$ mit weichem Sand gefüllt und auf die Matratze gelagert; in seine Längsrichtung wurde eine Furche dem Beine entsprechend hineingedrückt und die Patientin nunmehr, während das Bein am Fusse stark extendirt wurde, so auf den Sack gelagert, dass das Bein bis dicht oberhalb der Malleolen in der Furche lag; nunmehr wurden die beiden Enden des Sackes durch ein an ihnen befestigtes Band dicht oberhalb der Malleolen einander genähert, während die an beiden Seiten des Beines befindlichen Sandmassen sich diesem anschmiegten.

Liess man nun den Fuss los, so stemmten sich die Ferse und die Malleolen gegen den Sandsack an, und es trat kaum eine Ver-

kürzung ein. Der Sand schmiegte sich als plastische Masse dem Beine fest an und wirkte wie ein Gipsverband. Die Fixation des Beines wurde gesichert durch je einen schmalen Sandsack, der dicht oberhalb der Patella und schräg über das Becken gelegt wurde.

Diese Lagerung wurde täglich erneuert, indem hierbei die Patientin von einer Person am Becken gehoben und gleichzeitig das Bein von einer zweiten Person am Fusse extendirt wurde. Diese Zeit des Umlagerns wurde benutzt, um Gesäss und Schenkel mit Spiritus abzuwaschen und einzufetten. Da in den ersten Tagen diese Umlagerung recht schmerzhaft war, so bekam die Patientin 1 Stunde vorher 0,02 Codein, von der zweiten Woche war das nicht mehr nöthig. Beim Unterschieben der Bettpfanne wurde das Becken gehoben, während das Bein im Sandlager liegen blieb. Nach 3 Wochen war dieses Sandlager nicht mehr nöthig, es genügte, durch zwei seitliche Sandsäcke das Bein zu stützen, nach 4 Wochen konnten vorsichtig passive Bewegungen ausgeführt werden, nach 6 Wochen wurden activ die Bewegungen im Liegen ausgeführt, nach 9 Wochen ging Patientin auf beiden Seiten gestützt, und nach 12 Wochen konnte sie wieder am Stock wie vorher im Zimmer umher gehen. Die Verkürzung betrug 2 cm, es war völlige knöcherne Consolidation eingetreten. Ich hatte bald nochmals Gelegenheit, diese Methode bei einer 70jährigen, sehr dürftig genährten Patientin, die eine Schenkelhalsfractur ohne Einkeilung erlitten hatte, anzuwenden und zwar mit gleich gutem Resultat, so dass ich dieses Verfahren in geeigneten Fällen empfehlen möchte.

Es gewährt den Vortheil, dass der Sand als plastische Masse sich wie ein fixirender Verband dem Körper anschmiegt, ohne wegen der täglichen Umlagerung und der dabei vorgenommenen körperlichen Pflege einen Decubitus befürchten zu lassen. Diese Umlagerungen und die damit verbundenen unwillkürlichen Reibungen an der Bruchstelle fördern die Callusbildung und die durch die Umlagerung hervorgerufenen, wenn auch kurz dauernden Schmerzen, rufen Schmerzäusserungen hervor, welche eine erwünschte, energische Ausdehnung der Lunge zur Folge haben.

Die Einfachheit des Verfahrens dürfte sein grösster Vorzug sein.

XV.

Apparat zur Behandlung von Rückgratsverkrümmungen[1]).

Von

Dr. med. **Ferd. Schultze**-Duisburg,
chirurgischer Oberarzt am St. Vincenz-Hospital.

Mit 2 in den Text gedruckten Abbildungen.

Im Laufe der Jahre ist eine grosse Anzahl von Apparaten construirt worden, welche den Zweck hatten, die Verkrümmung der Wirbelsäule in irgend einer Weise zu beeinflussen. Die zweckmässigsten dieser Art sind die Constructionen von Zander, Schulthess und Wullstein. Es bestehen noch zwei getrennte Lager, auf der einen Seite wird die Behandlung der Skoliose mit starren Verbänden bevorzugt, auf der anderen Seite wird lediglich durch gymnastische Uebung die Verkrümmung der Wirbelsäule zu corrigiren versucht. Ich stehe auf dem Standpunkt, beiden Richtungen gerecht zu werden. Das Princip, welches bei allen Verkrümmungen in der orthopädischen Chirurgie massgebend ist, muss auch bei der Behandlung der Skoliosen zum Ausdruck gebracht werden, das ist die Mobilisation und die Fixation. Deshalb sind bei der gymnastischen Behandlung die passiven Apparate, wie solche Zander zuerst angegeben, von besonderer Bedeutung. Durch diese Apparate wird die Wirbelsäule mobilisirt, bis dass dieselbe leicht durch einen starren Verband in der gewünschten Stellung — der Uebercorrectur — gehalten werden kann. Uebercorrecturen gerade bei der Skoliosenbehandlung anzustreben, ist von grösster Wichtigkeit, es ist massgebend für die Prognose. Bei der Construction von Apparaten müssen wir also diesem Hauptgesichtspunkt, der Uebercorrectur, ge-

---

[1]) Vortrag, gehalten auf dem III. Congress der Deutschen Gesellschaft für orthopädische Chirurgie am 5. April 1904.

recht werden. Wir erreichen dies durch Apparate, welche eine horizontale Streckung mit einer verticalen verbinden.

Seit einiger Zeit habe ich Gelegenheit gehabt, in diesem Sinne die Skoliosen zu behandeln. Der erste Apparat, welchen ich construirte, bestand in einem Tisch und einem Schaukelstativ. Auf dem Tisch vollzog sich die horizontale Extension, auf dem Stativ die verticale. Diesen Apparat habe ich s. Z. in der orthopädischen Zeit-

Fig. 1.

schrift beschrieben. Die vielen Mängel, welche demselben anhafteten, vor allem die Schwerfälligkeit im Betrieb, haben mich veranlasst, einen Apparat herstellen zu lassen, wie Sie solchen hier vor sich sehen (Fig. 1). Derselbe ist einfachster Construction, ebenso einfach in der Handhabung. Sie sehen hier den ziemlich massiv gebauten Tisch, welcher am Kopf- und Fussende eine Welle trägt mit vorgeschaltetem Dynamometer. Diese besorgen an unserem Tisch die horizontale Extension. Ferner sehen Sie unter dem Tisch ein eisernes Stativ (Fig. 2). Letzteres enthält ein Schneckenzahnradgetriebe, dessen Anordnung Sie der Zeichnung entnehmen können. Durch die Schnecke

wird nur eine mit Zahnradkerbung versehene Stange auf- und niederbewegt. Am Ende der Stange befindet sich ein gepolstertes Brett. Die Schnecke mit der verlängerten Achse nimmt das Schwungrad bezw. die Riemscheibe auf. Neuerdings habe ich die Welle durch den von mir angegebenen Extensionsapparat ersetzt. Letzterer hat den Vorzug der Einfachheit und der bequemen Handhabung. Es ist ein kleiner Kasten, welcher ohne besondere Vorkehrungen allenthalben angebracht werden kann.

Fig. 2.

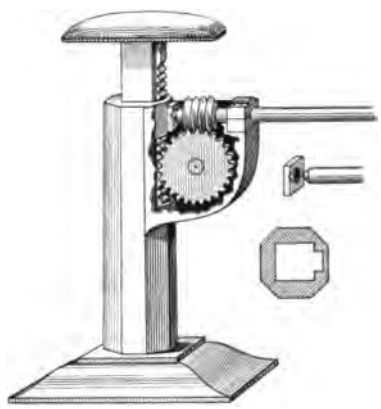

Am besten wird der Antrieb des Skoliosenapparates durch einen Motor regulirt. Durch Motoranschluss erreicht man einen gleichmässigen Gang des Apparates; Einrücker, welche auf beiden Seiten sich vorfinden, lassen den Apparat leicht und sicher handhaben. Auf jeder beliebigen Höhe ist der Apparat festzustellen, kann von hier auch niedriger und höher gestellt werden. Habe ich z. B. die Wirbelsäule bis zu einer bestimmten Grenze gedehnt, so kann ich von hier aus die Wirbelsäule auf dem Höhepunkt der Correctur noch durch Auf- und Niedergehen des Apparates in kurzen Excursionen sehr günstig beeinflussen.

Die Handhabung des Apparates vollzieht sich nun in folgender Weise. Der Patient wird so auf den Tisch gelegt, dass der zu corrigirende Theil dem gepolsterten Brett aufruht. Ein Extensionsgurt (Fig. 1) umfasst das Becken, eine Kopfschlinge den Kopf. In dieser Lage werden die beiden Extensionsapparate am Kopf- und Fussende angedreht. Nun ist der Patient fertig zur Mobilisation resp. Ueber-

correctur der Wirbelsäule, welche durch Einstellung des Schneckenbetriebes sich glatt abwickelt.

Methodisch gehen wir nun in folgender Weise vor. Zunächst werden die Patienten in Rückenlage gestreckt, dann legen sich dieselben auf die kranke Seite. Hier kann sowohl eine Drehung des Oberkörpers, als des Unterkörpers resp. des Beckens in entgegengesetzter Richtung eingeschaltet werden.

Dynamometer vom Kopfende erlaubt die genaue Controlle der Extension, welche ausgeübt wird. Ich habe zwischen 20 und 80 kg Belastung constatiren können. Es hat sich folgende Belastungsscala ergeben. Die horizontale Extension bewegt sich zu Anfang zwischen 10 und 20 kg bei Kindern bis zu 10 Jahren. Bei Kindern bis zu 16 Jahren steigt die Belastung allmählich auf 30 kg. Dieser horizontale Zug wird durch die verticale Extension erhöht, und zwar bei Kindern bis zu 10 Jahren auf 30—40 kg; bei den älteren Kindern auf 50—80 kg. Zu bemerken ist, dass sich bei geringer horizontaler Extension durch die folgende verticale Extension eine bessere Uebercorrectur der Wirbelsäule erzielen lässt. Wenn nun zu Anfang horizontal, z. B. auf 20 kg extendirt wurde, so geht dieser Zug durch das Nachgeben des Zugmaterials incl. Körper allmählich auf 10 bis 15 kg zurück, so dass dann bei Fortsetzung der Uebungen eine stärkere Uebercorrectur sich ergibt.

Was nun die Leistungsfähigkeit des Apparates angeht, so glaube ich es wohl als einen besonderen Vorzug ansehen zu dürfen, dass eine exacte Dosirung möglich ist, dass ferner eine Uebercorrectur leicht und sicher ausgeführt werden kann. Gerade die Mobilisation der Wirbelsäule, welche doch jeder Fixation durch Verbände naturgemäss vorangehen soll, kann mittelst exacter Dosirung des Apparates in kürzester Zeit erreicht werden. So kann man bei den mobilen Skoliosen des ersten Decenniums, selbst bei den schwersten Formen, nach einer 8tägigen Behandlung eine absolute Uebercorrectur von rechts nach links oder umgekehrt erreichen.

Die Uebungen werden täglich 1—2mal vorgenommen. Die weitere Behandlung ist nun verschieden. Eine Fixation mittelst Gipscorset geschieht nur ausnahmsweise. Wenn eine Fixation in Gips erfolgt, so lege ich stets in Uebercorrectur den Verband an. Einen grösseren Werth lege ich auf das Tragen eines rationellen Stützapparates. Da erscheint mir das von Bade angegebene Corset (Congress 1903) am besten allen Anforderungen zu entsprechen. Zu

schätzen ist an diesem Apparat die Dosirung und die Ausschaltung der Belastung für Bauch und Brust. Letztere bleiben frei und können sich ausdehnen. Ein ganz besonderer Vorzug des Corsets ist die Verstellbarkeit, entsprechend den Fortschritten der Mobilisation der Wirbelsäule. Neben diesem Hilfsapparat wird es unsere Aufgabe sein, auch für die Nachtzeit den Patienten ein geeignetes Lager zu schaffen. Zur Zeit sind die bekannten in Correcturstellung gewonnenen Lagerungsapparate allgemein in Gebrauch. Der Werth dieser Apparate kann erst dann gewürdigt werden, wenn häufiger eine Erneuerung desselben stattfindet, damit dem durch die Behandlung gewonnenen Resultat Rechnung getragen wird. Ich habe deshalb Lagerungsapparate construirt, welche in ihrer Stellung verändert werden können und eine exacte Dosirung täglich zulassen. Bisher hat derselbe nur bei kleinen Kindern als portativer Apparat Verwendung gefunden, ich werde denselben auch auf die Nachtbehandlung übertragen und demnächst veröffentlichen.

XVI.

Ein neuer Osteoklast[1]).

Von

Dr. med. **Ferd. Schultze**-Duisburg,
chirurgischer Oberarzt am St. Vincenz-Hospital.

Mit 7 in den Text gedruckten Abbildungen.

Die Bestrebungen, bei allen Correcturen des Klumpfusses den blutigen Eingriff zu vermeiden, stehen schon zwei Decennien im Vordergrund orthopädisch-chirurgischer Leistungen. Die blutigen Operationen sind mit Recht wohl ganz zurückgedrängt. Nur hier und da werden Stimmen laut, welche für diese Methoden eine Lanze brechen. Es mögen verschiedene Gründe hierfür massgebend sein und zwar einerseits die erschwerte Modellirfähigkeit des jugendlichen Klumpfusses, andererseits die erhöhte Neigung zu Recidiven. Nicht leugnen lässt sich, dass die Klumpfusstherapie durch Einführung der verschiedenen Hilfsapparate von Lorenz, Heusner etc. wesentlich erleichtert und vereinfacht worden ist. Nichtsdestoweniger bedarf es doch ganz besonderer Massnahmen, um die Uebercorrectur eines Klumpfusses zu bewerkstelligen. Den Fuss aus der Spitzfussstellung herauszubringen und in die Normalstellung überzuführen, kann unter Umständen in eine Kraftleistung ersten Ranges ausarten. Die von Heusner angegebenen, dem Fuss angepassten grossen Hebel leisten hier schon grosse Dienste und bewirken eine ausgeprägte Correctur und Mobilisation des Fusses. Bei kleinsten Füssen in der erwähnten Weise die Widerstände zu brechen, war häufig, wie dies auch von anderen Seiten seine Bestätigung finden wird, mit grössten fast unüberwindlichen Schwierigkeiten verknüpft. Dies hat mich veranlasst, einen einfachen Apparat herzustellen, welcher eine Beseitigung jeg-

[1]) Vortrag, gehalten auf dem III. Congress der Deutschen Gesellschaft für orthopädische Chirurgie am 5. April 1904.

lichen Widerstandes auch bei den kleinsten Füssen in kurzer Zeit bewirkt.

Der Apparat (Fig. 1) ist folgendermassen construirt. Zwei derbe Bretter aus Buchenholz sind durch ein festes Charnier verbunden. Das eine Brett ist 60 : 20 cm, das andere 50 : 20 cm. Ersteres ruht auf dem Tisch und wird mit einer Schraubzwinge an demselben befestigt; das zweite lässt sich auf- und zuklappen und

Fig. 1.

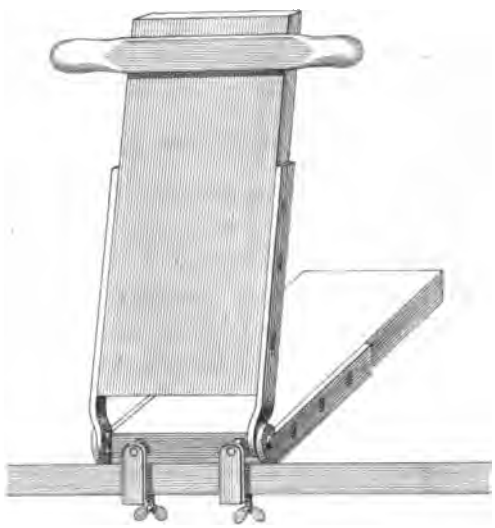

hat an seinem äussersten Ende einen festen Querstab mit Handgriffen. Gummiplatten oder dickster Filz dienen als Polstereinlagen.

Die Handhabung des Apparates ist nun folgende. Erst nachdem die Supinationsstellung des Fusses beseitigt — dies ist conditio sine qua non — kann der Apparat seine Wirksamkeit entfalten. Durch den Lorenz'schen Osteoklasten oder auch manuell erreichen wir in kurzer Zeit die volle Beseitigung der Supination. Es verbleibt uns nunmehr die grosse Arbeit, die Spitzfussstellung zu beseitigen. Nicht mit einer Tenotomie ist dies zu machen, so verführerisch dies auch zu sein scheint. Hier soll die Tenotomie stets streng contraindicirt sein. Ein Redressement des Knochens ist unbedingt erforderlich, um den Sinus tarsi modellirfähig zu gestalten. Dies ist nun Aufgabe unseres neuen Osteoklasten. Das Bein wird auf den offen geklappten Apparat gelegt und das Knie auf dem-

selben in Rotation nach innen von einem Assistenten festgehalten. Der Operateur umfasst mit der Rechten das Fussgelenk, mit der Linken übernimmt er die Führung des Fusses. Durch die Rotation des Beines ist der Fuss ebenfalls einwärts rotirt. Letzterer muss nun vom Operateur etwas aufgerichtet werden. Man umfasst daher den Vorderfuss und sucht denselben in die Normalstellung überzuführen. In dieser Position lässt man dann den Apparat wirken.

Fig. 2.

Doppelseitiger Klumpfuss eines 2jährigen Knaben.

Die Stellung des Fusses wird verändert, sobald nothwendig; die Widerstände werden controllirt und jedesmal die Stelle des Fusses eingestellt, deren Widerstand noch nicht gebrochen. Dies erreicht man dadurch, dass man den Vorderfuss allmählich in Aussenrotation überführt. Die Hand des Operateurs wird etwas mitgequetscht, ohne zu Schaden zu kommen. Durch sein Commando wird er dies leicht verhüten können. Ist der erste Widerstand überwunden, so genügt es durch Zug an der kleinen Zehe den Fuss einzustellen. Auch kann man durch Anlegen von Bindenzügeln die Führung des Fusses besorgen, am besten dirigirt jedoch die Hand des Operateurs.

Unter der Einwirkung des Apparates sind in kurzer Zeit die Widerstände beseitigt. Die Kraftwirkung ist eine allmähliche, aber jedesmal in kurzer Zeit eine so intensive, dass jeder Widerstand weichen muss. Die sichere Wirksamkeit des einfachen Apparates beruht darauf, dass eine ganz momentane, sehr schwere Gewalt einwirken kann, ohne zu schaden. Die Gewalteinwirkung ist ganz ad

libitum zu verändern, je nach dem Commando des Operateurs. Correctur in einer Sitzung ist das Ideal, wenn nicht, so muss das Redressement nach einigen Tagen wiederholt werden. Jedoch nie soll man zu lange warten, weil alsdann wieder Vernarbung und neue Verletzungen resultiren. Durch die vielen Correcturen werden die Gelenke der Fusswurzel ganz ankylotisch, indem bald hier, bald dort eine Verletzung gesetzt wird. Der Fusswurzelbezirk verwandelt sich

Fig. 3.

Anlage der Bindenzügel.

dadurch in eine starre Masse, er wird der Correctur schwerer zugänglich und erhöht die Functionsstörungen.

Die kleinsten Füsse machen uns bekanntlich die grössten Schwierigkeiten. Wesentlich sind wir auf die Handcorrectur angewiesen und können von keinem Hilfsapparat Gebrauch machen. Gerade hier lässt uns vielfach die Hand im Stich, ebenso auch der für kleine Füsse construirte Lorenz'sche modificirte Osteoklast von Stille. Es kommt dann zu Halbcorrecturen und die sogen. Recidive sind sicher. So hat denn Lauenstein auf Grund ungünstiger Erfahrungen jüngst wiederholt die blutige Operation nach Ogston ausgeführt, ebenso Wiesinger. Ich glaube nun, dass letztere

Fig. 4.

Wirkung des Osteoklasten unter Zügelzug.

Fig. 5.

Beseitigung aller Widerstände.

Autoren diesen operativen Eingriff sicher entbehren können, wenn sie von dem Osteoklasten Gebrauch machen.

Fig. 6.

Correctur, durch Fingerdruck gehalten.

Der Osteoklast vereinigt seine Vorzüge in äusserster Einfachheit und in sicherer Wirksamkeit. Seit einem Jahre habe ich denselben in Gebrauch. Es ist wirklich erstaunlich, in welch kurzer

Fig. 7.

Vollcorrectur.

Zeit gerade bei den kleinsten Klumpfüssen die Widerstände überwunden werden. Irgend eine äussere Verletzung ist bei dieser Methode nicht zu befürchten. In einzelnen Fällen habe ich nach dem ersten Verband — nach 8 Tagen — das Redressement wiederholen müssen.

Auch beim Eingipsen mache ich vom Princip meiner Methode Gebrauch. Ich benutze nämlich zur bequemen und sicheren Uebersicht einer rechtwinkligen Fussstellung ein rechtwinklig stehendes Brett, welches durch seine Charniere ein Zuklappen gestattet. Dieses verwerthe ich auch bei der Anlage des Gipsverbandes. Es ist nämlich eine wohl allgemein gemachte Beobachtung, dass bei den kleinsten Klumpfüssen die Widerstände, welche man eben beseitigte, bereits beim Anlegen des Gipsverbandes sich in bestimmtem Maasse wieder einstellen. Durch das Brett bekomme ich eine bequeme Handhabe, die Widerstände völlig wieder auszuschalten. Der Fuss wird auf das Brett gelegt und einfach im Gipsverband in die Uebercorrectur gebracht, man kann, ohne zu schaden, einen Druck ausüben. Bricht der Verband, wie dies meist und zwar oberhalb des Fussgelenks der Fall ist, so lässt man den Verband erst trocknen, legt dann die Bruchstellen an einander und fixirt mit einer Binde, welche man beliebig fest auziehen kann, da der Verband erstarrt ist.

Zum Schluss füge ich zur besseren Orientirung eine Anzahl von Bildern bei, welche die einzelnen Phasen der Correctur darstellen.

Fig. 2 stellt den doppelseitigen Klumpfuss eines 2jährigen Knaben dar, welcher seit dem ersten Lebensmonat in Behandlung war. Anfangs mit Schienen und Gipsverbänden behandelt, soll er in den letzten Monaten Schienenapparate getragen haben.

Fig. 3 demonstrirt die Anlage der Zügel. Ein Zügel um den Hinterfuss, ein Zügel um den Vorderfuss. Ich betone hier, dass ich die Zügelführung nur in Ausnahmefällen für nothwendig halte. Im allgemeinen genügt die Hand, welche zweifellos eine sichere Einstellung der Widerstände gewährleistet.

Fig. 4 zeigt die Wirkung des Osteoklasten unter Zügelzug.

Fig. 5 gibt ein Bild in extremer Dorsalflexion, nachdem alle Widerstände beseitigt.

Fig. 6 präsentirt den corrigirten Fuss, welcher durch Fingerdruck in der corrigirten Stellung gehalten wird.

Fig. 7 bietet das Bild der Vollcorrectur.

XVII.

Die Therapie der Klumpfüsse Neugeborener in den ersten Wochen nach der Geburt[1]).

Von

Julius Finck.

Mit 21 in den Text gedruckten Abbildungen.

Meine Herren! Vor mehr als 3 Jahren beschrieb ich, als Anhang zu meiner Arbeit „Zur Klumpfussbehandlung“ (Volkmann'sche Vorträge N. F. Nr. 285) meine ersten Versuche, den Klumpfuss der Neugeborenen möglichst unmittelbar nach der Geburt zu redressiren. Es waren nur Versuche gewesen, gering an der Zahl, aber in ihren schönen Resultaten derartig aufmunternd, dass ich nicht umhin konnte, darüber zu berichten, trotzdem die Technik noch vieles zu wünschen übrig liess. Ich zog es aber vor, nicht länger damit zu warten, weil die Aussicht, in absehbarer Zeit über genügendes Material zu verfügen, eine sehr geringe war.

Die Nachprüfung, um welche ich bat, wurde auf Veranlassung Sr. Exc. v. Bergmann von Dr. v. Oettingen, Assistenzarzt der Berliner chirurgischen Klinik, vorgenommen.

An der Hand des reichen Materials der Klinik kam er zum Schlusse, dass das Redressement der Klumpfüsse Neugeborener ein lohnender und völlig gefahrloser Eingriff sei, dass aber die von mir angegebene Methode, sowohl des Redressements selbst, wie des nachfolgenden Verbandes, sich nicht gut dazu eigneten, besonders weil der Verband eine zu sorgfältige Beaufsichtigung verlange, was bei poliklinischen Fällen nicht gut möglich sei.

Er arbeitete in der Folge eine eigene Methode aus, über welche und über die mit ihr erzielten Resultate er in der Berliner klinischen Wochenschrift 1902 Nr. 26—28 berichtete.

---

[1]) Vortrag, gehalten auf dem III. Congress der Deutschen Gesellschaft für orthopädische Chirurgie am 5. April 1904.

Die Methode v. Oettingen's zeichnet sich durch eine fast verblüffend einfache Verbandtechnik aus und auch der zur Nachbehandlung verwendete Gummiriemen lässt an Einfachheit und — das will schon was bedeuten — Billigkeit nichts zu wünschen übrig. Sie ist aber nicht einwandsfrei.

Nach meiner Ueberzeugung ist eine der Hauptursachen des Recidivs das Zurückbleiben der Ferse in Supinationsstellung. Das Princip der Uebercorrectur ist entstanden aus der Beobachtung, dass immer ein Zurückgehen um ein bestimmtes Maass zur fehlerhaften Stellung hin stattfindet. Bei der Uebercorrectur erwarten wir daher ein Zurückgehen auf eine gewünschte gute Mittelstellung, welche der normalen entspricht. Bleibt daher die Ferse beim Klumpfusse auch nur um ein geringes in der fehlerhaften Stellung zurück, dann müssen wir ein noch weiteres Zurückgehen mit grosser Wahrscheinlichkeit erwarten.

Es muss also bei der Correctur des Klumpfusses die supinirte Ferse in gleicher Weise stark pronirt werden, wie der vordere und mittlere Fussantheil. Ein Verband aber, welcher die Ferse nicht mit fasst, wird daher letztere mehr weniger in Supinationsstellung zurücklassen und zwar um so mehr, je schwerer und starrer der Klumpfuss ist.

Der Oettingen'sche Verband fixirt aber den redressirten Fuss mit einer Binde so, dass die Ferse frei bleibt; dasselbe macht der zur Nachbehandlung gebrauchte Gummizügel.

Bleibt nun eine auch noch so geringe Supinationsstellung der Ferse nach, dann können die Kranken wohl die ganze Sohle aufsetzen, sie rotiren aber die Füsse einwärts. Es tritt also das ein, was v. Oettingen durch die Innenrotation erklärt wissen will.

Dass eine Innenrotation existirt, ist für mich zweifellos. Ebenso zweifle ich aber nicht daran, dass nur ein verhältnissmässig kleiner Theil sie hat. Ich habe nicht gefunden, dass die Innenrotation ein Hinderniss gegen das gerade Aufsetzen der Füsse zu sein braucht, weil ein gewisses Plus an Abduction im Talocruralgelenk resp. Aussenrotation genügt, um sie zu paralysiren. v. Oettingen verlegt aber die Correctur der Innenrotation ins Kniegelenk, indem er dieses, bei rechtwinkliger Beugung, kräftigst nach aussen rotirt. Ob dadurch aber eine wirkliche Correctur im Sinne eines Dauerresultates entsteht, erscheint mir fürs erste noch fraglich. Vorläufig sehe ich daher in der Fixirung des Fusses bei Beugestellung des Knies nur

ein gewandtes technisches Manöver, dazu dienend, der Binde eine feste Angriffsfläche zu verschaffen. Mir scheint es aber auch, dass diese Art der Fixirung ihre Nachtheile hat. Denn 1. leidet darunter die Beurtheilung, ob der Fuss selbst genügend abducirt ist, 2. kann eine Cachirung einer noch vorhandenen Spitzfussstellung stattfinden, da ja der M. gastrocnemius bei rechtwinkeliger Beugung im Knie bedeutend erschlafft.

Nichtsdestoweniger sehe ich die v. Oettingen'sche Methode als eine recht werthvolle Errungenschaft an, vor allen Dingen deshalb, weil sie wegen ihrer einfachsten Mittel für jedermann zu handhaben ist, was ich von meiner Methode nicht sagen kann. Auf dem flachen Lande, in kleinen Städten, überall dort, wo eine orthopädische Anstalt schwer zu erreichen ist, wird durch diese poliklinische Methode jedem Chirurgen ein Mittel in die Hand gegeben, durch thatkräftiges Eingreifen die verzweifelten Mütter schnell zu trösten. Ich habe schon in meiner oben erwähnten Arbeit darauf hingewiesen, dass, wenn das Resultat auch nicht immer gleich ideal sein sollte, man doch späterhin, bei der Nachcorrectur, leichte Arbeit vorfinden wird.

Ich persönlich bin hoch erfreut, dass meine Idee, den Klumpfuss des Neugeborenen womöglich unmittelbar nach der Geburt zu redressiren, in solch einfacher Art, wie sie die Oettingen'sche Methode gibt, verkörpert wurde.

Wenn ich es dennoch unternehme, Ihnen meine Methode vorzulegen, so geschieht es deshalb, weil sie der Oettingen'schen entschieden überlegen ist, sowohl in den Resultaten, als auch in der Zeit, während welcher diese erzielt werden können.

Meine Methode ist eine chirurgisch-orthopädische, sie arbeitet mit Mitteln, wie sie zum Theil wenigstens nur dem orthopädisch geschulten Arzte zur Verfügung stehen. Ohne im geringsten complicirt zu sein, stellt sie an die technischen Fertigkeiten ziemlich hohe Anforderungen, sie verlangt daher vor ihrer Anwendung gründliche vorherige Einübung.

Die Behandlung umfasst das Alter bis zu 3 Monaten, man kann sie unbedenklich beginnen, sobald nur das Kind einige Tage alt ist. Meine jüngste Patientin war 5 Tage alt. Das Redressement findet ohne Narkose statt und je jünger das Kind ist, um so unempfindlicher verhält es sich gegenüber dem Eingriff. Das Alter von 3 Monaten ist, wie ich gefunden habe, die Grenze nach oben, bis zu

welcher ohne Narkose redressirt werden kann, später wird es zur Quälerei und muss die Narkose zu Hilfe genommen werden. Auch muss man die Fälle von sehr schwerem Klumpfusse, wenn sie älter als 3 Wochen zur Behandlung kommen, für eine spätere Narkose hinausschieben.

Die Methode zerfällt in 5 Abtheilungen.

1. Das Redressement.
2. Der Verband.
3. Das Nachcorrigiren mit dem Verbande bis zur Uebercorrectur.
4. Die Ruheperiode.
5. Die Nachbehandlung.

1. Das Redressement.

Dabei erfasst man das Füsschen zwischen die Daumen beider Hände einerseits und die Zeige- und Mittelfinger andererseits. Die Daumen liegen auf- oder nebeneinander auf dem Klumpfusshöcker, Zeige- und Mittelfinger umklammern einerseits von hinten herumgreifend die Ferse, andererseits von oben herübergreifend den Vorderfuss. Man fasst kräftig zu, stemmt die Daumen fest gegen den Taluskopf und zieht und biegt mit den übrigen Fingern. Man arbeite schnell und gleichmässig, dann hat man das winzige Füsschen in längstens einer Minute redressirt. In manchen Fällen begegnet man einem stärkeren Widerstande, dann arbeite man etwas länger, begnüge sich aber, falls das Redressement zu schwer sein sollte, mit dem Ausgleich der Adduction des Vorderfusses. Die Correctur der Adduction muss immer vollkommen gelungen sein, das ist Bedingung für den Erfolg. Immerhin wird es in den meisten Fällen gelingen, die ganze Correctur bis auf den Spitzfuss besorgt zu haben. Wenn nicht, dann kann man am nächsten Tage noch eine Etappe dransetzen. Damit muss aber das Redressement sein Ende gefunden haben. Den Spitzfuss lässt man bestehen.

2. Der Verband.

Das Material dazu muss bis aufs letzte Stück fertig daliegen, damit kein unnützer Aufenthalt entstehe. Während der Verbandanlegung fixirt man das Füsschen in Correcturstellung mit einer Hand und arbeitet von jetzt an mit einer Hand weiter, leiht sich aber die freie Hand des Assistenten. Bewegungen des Fusses müssen

vermieden werden. Man wird die Wahrnehmung machen können, dass in den meisten Fällen die Kleinen sich ruhig verhalten, wenn ihr Fuss nur nicht gerührt wird.

Das Beinchen wird jetzt vom unteren Drittel des Oberschenkels an bis zur Fussspitze mit der von mir schon in meiner oben erwähnten Arbeit angegebenen Klebeflüssigkeit bestrichen. Diese hat folgende Zusammensetzung:

Terebinth. venetian.	15,0
Mastix	12,0
Colophonium	25,0
Resina alb.	8,0
Spirit. vini 90%	180,0

M. Filtra!

Dr. v. Oettingen nimmt 28,0 Colophonium und dazu noch 20,0 Aether, mir hat aber bisher in allen Fällen mein Recept genügt.

Ein Stück fertiggeschnittener Rollwatte wird nun schnell um das Füsschen bis zu den Knöcheln incl. herumgelegt und mit einer Mullbinde festgezogen. Darauf wird das Füsschen in die innen durch Kratzer angerauhte Aluminiumsohle hineingedrückt, und nun folgt das Legen der Binde. Die Binde besteht aus feinstem weichem Flanell und ist $2\frac{1}{2}$—4 cm breit und 5—7 m lang. Indem man die Bindenrolle mit der gleichnamigen Hand fasst, legt man das Ende derselben recht schräg von oben aussen nach unten innen über dem Knie an den Oberschenkel des Kindes an. Ein Assistent stellt sich hinter das Kind und umfasst mit ganzer Hand von unten her so hoch oben als nur möglich den Oberschenkel des Kindes. Mit seinem Daumen drückt er das Bindenende an die Haut an, wo es auch sogleich anklebt (Fig. 1).

Die Binde wird nun unter dem Knie durch von innen nach aussen in 1—2 Spiraltouren um den Unterschenkel herum geführt bis zum lateralen Knöchel. Sie soll, ohne zu schnüren, der Haut glatt und faltenlos anliegen. Eine Deckung des Unterschenkels mit den Spiraltouren soll nicht stattfinden, im Gegentheil, es muss zwischen den Touren Haut frei bleiben. Ueber der Fussbeuge, welche gepolstert ist, geht die Binde auf die mediale Fussseite über, um die Sohle herum die Ferse fassend, und nun directen Wegs nach oben, längs der äusseren Wadenseite zum Daumen des Assistenten, um welchen sie einmal herumgeschlungen wird, nachdem man sie fest

angezogen hat. Indem der Assistent den Daumen an die Haut des Kindes andrückt, erhält er die Binde gespannt. Die Häkchen der Sohle verhindern ein Abrutschen der Binde.

Fig. 1.

Durch von oben nach unten laufende Circulärtouren wird weiter dieser so gebildete erste Zügel, welcher die Ferse pronirt, an den Unterschenkel angedrückt und zum Ankleben gebracht. Man vermeide eine Schnürung, welche nie stattfinden darf. Die Circulär-

Fig. 2.

touren setzt man bis zur Fussspitze fort; sie müssen fest dem Fusse anliegen. Jetzt bildet man einen vorderen äusseren Zügel, mit welchem man ebenso verfährt, wie mit dem hinteren (Fig. 2). Den Bindenrest benutzt man dazu, um den Verband am Fussgelenk und am Knie zu verstärken und zum Schluss die vom Daumen des Assistenten herabgestreiften Bindenschleifen, nachdem man sie heruntergeklappt hat, zu befestigen.

Damit ist der Zweizügelverband fertig und wird man sich überzeugen, dass er ganz tadellos die Correctur erhält. Der hintere Zügel hat die Aufgabe, die Ferse zu proniren, der vordere die, den vorderen Fusstheil zu abduciren, zu proniren und dorsalwärts zu flectiren. Die Sohle hat die Aufgabe, das Ganze gewissermassen zusammen zu halten, den Fuss als Ganzes zu fassen. Zudem schützt sie den äusseren Fussrand vor Druck. Hat man die Adduction des Vorderfusses vollständig vernichtet, dann wird der innere Sohlenrand nicht drücken. Man überzeugt sich davon am nächsten Tage und muss man, falls man die Spitze der grossen Zehe stark geröthet vorfindet, den Verband abnehmen und die Sohle nachbiegen, indem man sie etwas zusammendrückt und zwar in der Richtung des Pfeils auf beistehender Skizze (Fig. 3). Der Fuss wird dadurch etwas zwischen die beiden Flächen der Sohle geklemmt und sein medialer Rand vor Berührung mit der Sohle geschützt.

Fig. 3.

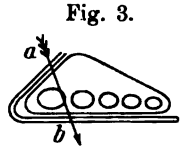

Zu Decubitus darf es auf keinen Fall kommen. Wenn es irgendwo drückt, dann sind die Kinder unruhiger als gewöhnlich. Man sehe lieber einmal zu viel als zu wenig nach und findet man, dass der Fuss noch zur Adduction hin federt, so muss man kurz entschlossen das Federn durch erneute Redression vernichten. Ein offener Decubitus stört das weitere Behandeln ungemein. Findet man, dass eine Druckstelle schwarz ist, dann bedeckt man sie mit einer dicken Schicht Xeroform, welches sehr gut trocknet und die Abstossung des Decubitus verhindert. Es ist gut, wenn man seiner Sache nicht sicher ist, gleich am Anfange, vor dem ersten Verbande ein kleines Depot von Xeroform am Capitulum metatarsi I abzulagern. Ich habe nur im Anfange hier und da einen leichten Decubitus bekommen, später nie mehr. Zur Röthung kommt es öfter noch, nie aber zum Brandigwerden.

3. Die Nachcorrectur.

Der Verband bleibt nach einem gut gelungenen Redressement 3—4 Tage unberührt. Darauf wird folgendermassen weiter corrigirt.

Der Verband wird bis auf den vorderen äusseren Zügel losgemacht, alles übrige bleibt am Fusse daran. Die Binde wird aufgerollt und nun legt man wieder einen hinteren und einen vorderen

Zügel an, indem man jedesmal beim Anspannen des Zügels mit der Hand den Fuss leicht corrigirt. Macht man die Etappe in dieser

Fig. 4.

Art täglich einmal, dann ist sehr bald die äusserste Uebercorrectur erreicht, bis auf einen kleinen Rest Spitzfuss, gegen welchen der

Fig. 5.

Zweizügelverband machtlos ist. Zur ausgiebigen Dorsalflexion kommt der Dreizügelverband in Anwendung (Fig. 4).

Man verfährt folgendermassen: Nachdem der vordere äussere Zügel über den Assistentendaumen geschlungen ist, kehrt er zum

inneren Fussrande zurück, umschlingt vorne die Sohle und geht als Verdoppelung des vorderen äusseren Zügels wieder zum Daumen zurück. Während der Anspannung des vorderen inneren Zügels wird der Spitzfuss mit der Hand etwas corrigirt. Wie der fertige Dreizügelverband aussieht, zeigt Fig. 5.

Von dem Redressement an gerechnet bis zur absoluten Uebercorrectur vergehen im Mittel 2 Wochen. Während dieser Zeit wird hier und da zwecks Controlle die Binde ganz entfernt und eine neue genommen. Auch wird dann, nach Entfernung des Klebstoffes mit Spiritus, das Beinchen leicht massirt. Gewöhnlich ist der Fuss etwas geschwollen.

4. Die Ruheperiode.

Nach vollendeter Correctur wird der Verband entfernt und ein Modell zum Apparate gemacht. Darauf folgt mit einer neuen Binde der Zweizügelverband bei äusserster Correcturstellung, wobei jetzt die Dorsalflexion keine Hindernisse erfährt. Wer Acetoncelluloid vorräthig hat, thut gut, damit die Oberfläche des Verbandes leicht einzureiben. Nothwendig ist das nicht. Der Verband hält auch so vor, wenn man nur dafür sorgt, dass die obersten gelockerten Schichten wieder angezogen werden, was die Mutter selbst besorgen kann. Kam früher der Patient täglich, so wird er jetzt jeden dritten Tag bestellt. Die Mutter wird streng angewiesen, den Verband trocken zu erhalten. Der beste Nässeschutz ist das Herauslassen des verbundenen Fusses aus den Windeln und Decken. Dr. v. Oettingen empfiehlt einen dicken wollenen Strumpf auf den Verband zu ziehen und ihn mit Lycopodiumsamen zu bestreuen. Die Mutter erhält auch noch folgende strenge Vorschrift, welche auch für die ganze Zeit der Nachbehandlung gilt: Beim Herumtragen darf das kranke Beinchen nicht an den Leib der Mutter herankommen, weil das Füsschen sonst in die Varusstellung gedrängt wird. Bei doppelseitigem Leiden muss das Kind so getragen werden, dass beide Beinchen frei heraushängen. Bei Kindern, deren Mütter diese Regel nicht begreifen, wird das Füsschen recidiviren, welches beim Herumtragen beständig an den Leib der Mutter herangedrückt wurde. Auch dürfen die Füsse nie mit einer schweren Decke bedeckt werden.

Der Ruheverband bleibt so lange liegen, bis jede Spur von Schwellung vorüber ist, und noch etwas darüber. 10—14 Tage sind in den meisten Fällen genügend. Unterdessen ist der Apparat fertig

geworden. Von Beginn der Behandlung bis hierher ist ein Zeitraum von circa einem Monat verstrichen.

5. Die Nachbehandlung.

Diese besteht nur im Tragen des Gummizügelapparates und in Massage. Eine mobilisirende Gymnastik ist absolut unnöthig. Das Mobilisiren und das Einschleifen der Gelenke besorgen die Kleinen selbst. Ein kleines Kind, welches frei daliegt, bewegt seine Beinchen fortwährend, indem es sie abwechselnd beugt und streckt. Die drei Gummizüge des Apparates (s. Fig. 6) hindern die Plantarflexion

Fig. 6.

nicht. Sie werden aber jedesmal dabei angespannt und führen den Fuss wieder richtig in die corrigirte Lage zurück. Durch dieses beständige Hin und Zurück erfolgt eine so ausgiebige Mobilisirung der Gelenke in einer bestimmten Richtung durch den kleinen Patienten selbst, wie man sie sich besser gar nicht wünschen kann. Und gerade dieser Umstand bewegt mich, auf diesen Apparat, welcher mir bei der Behandlung älterer Kinder unschätzbare Dienste leistet (Fig. 7 u. 8), bei der Behandlung des Neugeborenen nicht zu verzichten, obgleich er wegen des beständigen Wäschewechselns manche Scheerereien macht. Die Mütter nehmen die Mühe aber ganz gerne auf sich, und haben es bald gelernt, mit dem Apparat kunstgerecht umzugehen. Das Massiren überlasse ich ebenfalls den Müttern, welche schon zeitig, eventuell am gesunden Bein oder am Arme, im Streichen und Kneten unterwiesen werden.

Der Apparat wird einen Monat ununterbrochen getragen, darauf allmählich während des Tages fortgelassen bis auf 2 Stunden, welche der oben erwähnten Gymnastik dienen. Des Nachts schläft der kleine

Patient im Apparate, bis 6 Monate herum sind, worauf der Apparat ganz fortgelassen wird. Dazwischen haben sich die Patienten einmal

Fig. 7.

vorzustellen. Die Nachbehandlung ist somit die denkbar einfachste und verlangt von der Mutter nur einige Sorgsamkeit im Anziehen des Apparates.

Was nun den Apparat anbetrifft, so wird er aus Acetoncelluloid gemacht. Celluloid ist wohl das einzige Material, welches ein

Fig. 8.

häufiges Nasswerden verträgt. Der Apparat besteht aus Beckenstück, Kniehülse und Sohle. Beckenstück und Kniehülse werden durch ein Riemchen aussen mit einander verbunden, Kniestück und Sohle durch

drei Gummizüge. Der Zug der letzteren wird somit auf das Becken übertragen, ohne dass irgendwo ein Charnier angebracht wird, welches nur die freie Bewegung hindern könnte.

Das Modell zum Apparate wird mit Gipsbinde gemacht, der Beckentheil, während das Kind über einer Lücke zwischen zwei Polsterkissen liegt. Man wird die Bemerkung machen können, dass ein neugeborenes Kind in einer ganz typischen Stellung daliegt. Die Beinchen sind etwas an den Leib herangezogen und nach aussen rotirt, die Kniee flectirt. Dieser Lage entsprechend wird der Apparat gebaut. Das Modell zum Beckentheil muss also etwas auf den Oberschenkel herübergehen, während das Bein in der Hüfte flectirt gehalten wird. Dadurch erhält der untere Rand des Beckentheils eine aufwärts gebogene Form, welche wichtig ist, damit der untere Rand nicht drückt, wenn das Kind seine Beinchen heranzieht. Da man bei einem kleinen Kinde von Taille nicht reden kann, so wird beim Hartwerden des Gipses eine Rinne eingerieben, welche wenigstens ins Unterhautfett sich eindrückt. Das Modell zum Knie wird bei stumpfwinkliger Beugung genommen, dasjenige zur Sohle mit einem weichen dünnen Carton, auf welchen man sich die Contour der Fusssohle anzeichnet. Den medialen Rand zeichnet man aus freier Hand daran, schneidet das Stück aus, und probirt es am Fusse an. Da die Sohle über der Wattepolsterung passen soll, so muss diese natürlich berechnet werden. Das Modell muss die Form beistehender Skizze (Fig. 8a) haben, *a* ist die eigentliche Sohle, *b* der mediale Rand, welcher am *a* und *b* verbindenden Stege aufwärts gebogen wird. Die Kanten *c*—*d*, *e*—*f* werden durch Biegen entsprechend zur Berührung gebracht, bei *b* wird der Rand über den Fussrücken hinübergebogen. Die Punkte *1*, *2* und *3* bezeichnen die Stellen an der Sohle, wo die drei Häkchen angeniethet oder angelöthet werden. Die Häkchen müssen die Form haben, wie sie Fig. 9 wiedergibt, sie werden aus Kupferdraht gebogen. Die Sohle selbst wird aus Aluminiumblech oder aus ganz dünnem verzinktem Eisenblech gemacht; man muss sie mit grösster Leichtigkeit mit den Fingern nachbiegen können. — Die Kniehülse reicht nach innen so weit, dass die Genitalien nicht mit ihr in Berührung kommen, nach hinten und seitlich bis zur queren Glutäalfalte. Sie wird durch einen

Fig. 8a.

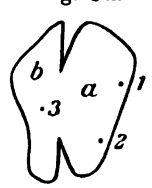

Fig. 9.

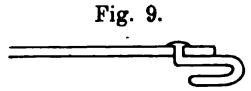

Lederriemen aussen auf einem Knöpfchen geschlossen. Nach unten reicht sie vorne bis zur Knielinie, hinten bis etwas auf die Wade. Das Kniestück hat aussen auf der Höhe des Fibulaköpfchens einen Spiralhaken, auf welchen zwei kleine Ringe kommen. Der eine Ring ist für die beiden äusseren Gummizüge, der andere für den inneren bestimmt.

Das Beckentheil wird vorne geschnürt, vorne ist es ganz schmal, hinten breiter. Der Lederriemen, welcher Becken- und Kniestück zusammenhält, muss genau seitlich angebracht werden. Am Beckenstück muss er sich drehen können, am Kniestück ist eine kleine Schnalle angenäht, durch welche er durchgezogen wird. Die Celluloidhülsen werden so dünn wie nur möglich hergestellt, die Ränder werden nicht vernäht, sondern mit Acetoncelluloid verstrichen.

Der Apparat wird so angezogen: Zuerst wird das Beckenstück angelegt und gut verschnürt. Darauf legt man das Kniestück daran, und zieht es mit dem Seitenriemen etwas höher hinauf, als es eigentlich kommen soll, worauf es geschlossen wird.

Die Sohle wird folgendermassen angebracht: In die beiden Ringe, welche im Spiralhaken hängen, werden die Gummizüge sicher eingebunden, am besten mit Seide, welche man bindet, während der Gummi lang ausgezogen wird. Jetzt wird die Sohle angelegt, während der Fuss in Correcturstellung gehalten wird, je ein Gummizug in die Sohlenhäkchen eingeklemmt, indem man dem Gummizug gerade nur leichteste Spannung gibt. Man wird, wenn man darauf den Fuss loslässt, sofort bemerken, dass er in der gewünschten Stellung gehalten wird. Der hohe Sohlenrand muss der medialen Fussseite gut anliegen. Auf alle Fälle müssen die beiden äusseren Züge kräftiger ziehen, als der innere. Man muss die Kraftwirkung jedes einzelnen Zuges genau reguliren.

Weiterhin werden beim Abnehmen der Sohle vom Fusse die beiden Ringe vom seitlichen Haken abgehakt, beim Anziehen wieder darangesetzt.

Zur Apparatensohle benutzt man dieselbe, welche beim Verbande war, nachdem man eine dünne Filzschicht hineingeklebt hatte. Das Füsschen ist unterdessen gewachsen und passt ziemlich genau. Für späterhin wird, falls das Füsschen herauswachsen sollte, eine etwas grössere Sohlennummer mitgegeben. Es ist zweckmässig, sich drei Nummern vorräthig zu halten, sie können für alle Füsse nach

derselben Schablone hergestellt und nach Bedarf zurechtgebogen und geschnitten werden. Gleichfalls ist es möglich, sich drei Modellgrössen für das Becken- und Kniestück aufzubewahren. Das Modellmachen für jeden einzelnen Fall fällt dann weg, die kleinen Körperchen sind sich ja fast alle gleich.

Die Gummizüge spanne ich bei grösseren Kindern so stark an, dass die Sohle ohne jedes andere Hilfsmittel, nur durch die elastische Kraft fest am Fusse sitzt. Bei ganz kleinen zarten Kindern ist das nicht möglich, der stark gespannte Gummizug wirkt weiter corrigirend und erzeugt neben Schmerzen ein unerwünschtes Uebermaass.

Fig. 10.

Um dieses leicht eintretende Zuviel zu vermeiden, werden die Züge nur so weit angespannt, dass sie bei Ruhelage des Fusses gerade die Sohle noch halten. Sobald das Kind aber die Beine bewegt, treten Verschiebungen ein, und um das zu vermeiden, muss die Sohle noch extra befestigt werden. Dieses kann geschehen

1. durch eine Binde, welche aber unter den Gummizügen durchgezogen werden muss;

2. durch Ankleben der Sohle mit der oben genannten Klebemasse an den Fuss, was möglich ist, da die Sohle eine Filzeinlage hat;

3. dadurch, dass man aus weichem Leder einen kleinen Schuh anfertigen lässt (Fig. 10), welcher an den Sohlenfilz angenäht wird.

In Anbetracht der Länge der Zeit ist vielleicht letzterer Modus am praktischsten.

Fig. 11 gibt die Zeichnung des kleinen Apparates, wie er jetzt verwendet wird. Es ist noch nachzutragen, dass für die Züge sich die in allen Gummiwaarenhandlungen erhältliche, solide Schwarzgummischnur, kantig, von 3 mm Dicke, am besten bewährt hat.

Fig. 11.

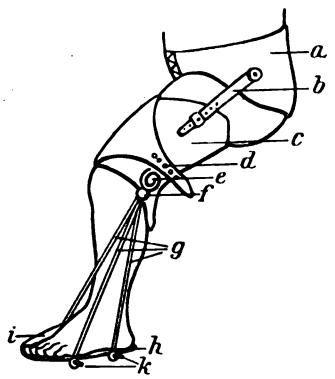

a Beckenstück. *c* Kniestück. *h* Sohle. *b* Verbindungsriemen mit Schnalle und drehbarem Knopf. *d* Schliessriemen für *c*. *e* Spiralhaken. *f* kleiner Ring. *g* drei Gummizüge. *k* Sohlenhäkchen. *i* Ueberstehender Sohlenrand.

Bei einseitigem Klumpfusse ist es rathsam, für beide Füsse den Apparat zu machen, da der anscheinend gesunde Fuss immerhin die leichteste Varusform darstellt und beim Gehen einwärts auftritt. Ausserdem hält sich der ganze Apparat viel besser, wenn er für beide Füsse gemacht ist.

Wenn das Kind aufgesetzt wird (ältere Kinder), dann muss der das Becken- und Kniestück verbindende Riemen angespannt werden, da er beim Sitzen erschlafft.

Der Vortheil, welchen die früh eingeleitete radicale Behandlung der Klumpfüsse Neugeborener bringt, ist ein ganz eclatanter, insofern als die Füsse sich ganz normal weiter entwickeln, sowohl was die Form, als auch was die Function anbetrifft. Nur ein Kennerauge vermag späterhin den ehemaligen Klumpfuss zu erkennen. Es ist eine Freude, zu sehen, wie solche Kinder, sobald sie zu gehen beginnen, ganz richtig ihre Füsse aufsetzen und bewegen. Ich benutze die Gelegenheit, Ihnen das Bild eines Kindes zu zeigen, welches nun bald 3 Jahre alt ist. Margarethe H. aus Charkow, congenitaler doppelseitiger Klumpfuss, ein schwerer Fall. Geboren am 21. Juli 1901. Trat in Behandlung am 10. September 1901, als es also noch nicht 2 Monate alt war. Da ich verreist war, als das Kind geboren wurde, hatten die Eltern meine Rückkehr abgewartet und unterdessen nichts gethan. Das Redressement wurde zweizeitig gemacht, am 10. und am 11. September. Am 12. Behandlungstage wurde der Dauerverband

Fig. 12.

auf 2 Wochen angelegt und darauf der Apparat, nach dessen Anlegung noch ein Schmerzenstag zu verzeichnen war; dafür waren aber die Füsse ganz exquisit corrigirt. Bei täglicher Massage wurde der Apparat 6 Monate getragen. Damit wurde die Behandlung abge-

Fig. 13.

Fig. 14.

schlossen und ist bis heute nichts weiter geschehen. Fig. 12 zeigt die Klumpfüsse des 6 Wochen alten Kindes. Auf Fig. 13 ist das Kind am 16. März 1904 von vorne, auf Fig. 14 von der Rückseite photographirt, letzteres, um die ganz normale Stellung der Fersen zu demonstriren. Man erkennt die hübsche Entwickelung der Waden und des Fusses. Letzterer ist etwas breiter als ein normaler sein sollte und ein leichter Plattfuss, die Zehen spreizen sich etwas beim Auftreten. Das Kind wurde photographirt, wie es sich hingestellt hatte. Es geht ohne zu ermüden weite Strecken, der Fuss ist weich,

pronirt activ ganz normal und mit genügender Kraft. Beim Gehen werden die Füsse gerade nach vorne gestellt.

Ein zweiter Fall. Maria K. aus Charkow. Der Fall ist von mir schon in meiner oben angeführten Arbeit beschrieben worden. Der Fall war leicht und wandte ich damals noch keinen Apparat zur Nachbehandlung an, sondern den Zweizügelverband, in dessen Anlegung die Wärterin unterrichtet wurde. Es ist aber interessant zu sehen, wenn man Fig. 15 u. 16 vergleicht, welche Umwandlung

Fig. 15.

Fig. 16.

die Füsse erfahren haben. Das erste Bild zeigt die Füsse des 5 Tage alten Kindes, das zweite die Füsse 11 Monate nachher. Patientin verzog aus Charkow, es geht ihr aber gut.

Die folgenden Bilder zeigen Klumpfüsse vor und 1 Monat nach Beginn der Behandlung.

I. Samson K. aus Ssimferopol, Krim. Bei Beginn der Behandlung 1 Monat alt. Doppelseitiger sehr schwerer Klumpfuss. Zweizeitiges Redressement am 13. und 14. März 1903, wurde am 14. April 1903 mit Gummizügelapparat entlassen, erschien 3 Monate darauf bei vorzüglicher Stellung der Füsse, erhielt, da der Apparat zu klein geworden war, einen neuen (Fig. 17 u. 18).

II. Aaron K. aus Melitopol. Doppelseitiger mittelschwerer Klumpfuss. Bei Beginn der Behandlung 5 Wochen alt. Einseitiges Redressement am 17. October 1903, Nachcorrectur bis zur Uebercorrectur am 30. October beendet. Wurde am 18. November 1903 mit Gummizugapparat aus der Behandlung entlassen (Fig. 19 u. 20).

Von den übrigen Patienten habe ich keine guten Abbildungen, dagegen habe ich eine kleine Zahl Gipsabdrücke vor der Behandlung

Fig. 17.

Fig. 18.

Fig. 19.

Fig. 20.

und bei der Entlassung. Lehrreich ist der Fall Friedrich D. aus Friedrichsfeld, Gouv. Taurien. Doppelseitiger sehr schwerer Klumpfuss, intrauterine Zehenamputation, bei Beginn der Behandlung

2 Wochen alt. Atrophisches Kind. Zweizeitiges Redressement am 2. und 3. Mai 1902. Der rechte Fuss machte keine Schwierigkeiten, beim linken gelang es auf keine Weise, den Equinus zu corrigiren, so dass ich schliesslich nach 6wöchentlicher Behandlung, nachdem alles übrige in Ordnung gekommen war, gezwungen war, die Achillessehne zu tenotomiren, was unter Localanästhesie ausgeführt wurde. Nichtsdestoweniger erhielt ich nach ca. $^3/_4$ Jahren die Nachricht, dass der linke Fuss in Spitzfussstellung recidivirt sei. Das Kind erschien nicht zur Nachcorrectur. Der Fall ist insofern noch bemerkenswerth, als am linken Beine überall, wo nur irgend ein leichter Druck stattfand, Decubitus auftrat, sogar über dem Knie, während der rechte Fuss nichts Besonderes darbot. Fig. 21 zeigt die Gipsabgüsse des rechten Fusses, welcher viel stärker verkrümmt war als der linke, vor und nach 5wöchentlicher Behandlung. Man erkennt die kräftige Pronation der Ferse.

Fig. 21.

Was nun die Recidive anbetrifft, so habe ich unter 21 Fällen, welche nicht später als 3 Monate nach der Geburt zur Behandlung kamen, 3 Recidive zu verzeichnen, d. h. soweit ich von jedem einzelnen Falle genaue Nachricht erhalten konnte. Wirklich genaue Berichte zu erhalten ist aber schwer. Immerhin ist der Totaleindruck ein sehr befriedigender, so dass ich mit gutem Gewissen diese Behandlungsart empfehlen kann. Wie es mit den Spätrecidiven werden wird, darüber kann ich auch noch nicht urtheilen, bin aber der Ueberzeugung, dass manches Mal eine Nachcorrectur nothwendig sein wird. Diese Nachcorrectur hat aber mit dem Gummizügelapparate gar keine Schwierigkeiten, eine Erfahrung, welche ich bei der Behandlung älterer Kinder gewonnen habe, so dass ich über die endlichen Resultate meiner Klumpfussbehandlung ganz beruhigt bin.

Auf alle Fälle sind die Mütter mit der Weisung zu entlassen, den Apparat nicht früher fortzulassen, als bis 6 Monate vorüber sind, auch wenn das Füsschen schon „sehr schön“ geworden sei, und weiter, den Apparat sofort wieder anzulegen, falls es sich zeigen sollte, dass die Füsse wieder anfangen, sich nach einwärts zu kehren.

XVIII.

Combinirter Zug-Gips-Verband[1]).

Von

H. Gocht-Halle a. S.

Mit 5 in den Text gedruckten Abbildungen.

In der Extremitäten- und Gelenkchirurgie gibt es eine Ueberfülle von pathologischen Zuständen, in denen ein ständig weiterwirkender Zugverband angezeigt erscheint. Es sei nur erinnert an die Knochenbrüche, an Gelenkentzündungen und deren Folgezustände, an veraltete traumatische Luxationen, an die angeborene Hüftverrenkung bei älteren Kindern etc.

Gerade die letzte Erkrankung ist es gewesen, die diesen combinirten Zug-Gips-Verband veranlasst hat. Wir stehen öfters bei beträchtlichem Hochstand der Schenkelköpfe einer so enormen Verkürzung aller das Hüftgelenk umgebenden Gewebstheile gegenüber, dass in Anbetracht eines möglichst schonenden Repositionseingriffes eine langsam zunehmende, aber beträchtliche Dehnung aller verkürzten Theile unbedingt geboten ist. Um diese zu erreichen, wurde bisher nach blutiger oder unblutiger Durchtrennung der betreffenden, sich am meisten anspannenden Theile (Sehnen, Muskeln, Fascien) die Gewichtsextension angewandt. Diese fesselt aber unsere Patienten ans Bett.

Legt man aber unter einem stärkeren Zug einen Gipsverband an das Bein, so findet der Zug und Gegenzug statt: oben am Tuber ischii und am Schambein, unten am Fussrücken und hinten direct an und oberhalb der Ferse. Steigert man nachträglich diesen Zug noch mehr, so hilft die exacteste Polsterung am und um den Fuss nicht, es muss hier Decubitus geben, oder der Fuss rutscht innerhalb des Gipsverbandes hoch; der Zug wird illusorisch. Der

[1]) Vortrag, gehalten auf dem III. Congress der Deutschen Gesellschaft für orthopädische Chirurgie am 5. April 1904.

Druck oben gegen das Tuber und das Os pubis lässt sich dagegen durch eine sorgsame Polsterung, einen Sitzring vermeiden.

Es kam also darauf an,

1. einen fortwirkenden, steigerungsfähigen Zug auf das Bein auszuüben,

2. den Patienten frei zu machen vom Bett, ihm mit dem Zugverband völlige Bewegungsfreiheit zu geben,

3. jeden schädigenden Druck zu vermeiden.

Fig. 1.

Alle diese drei gleichwichtigen Momente werden aufs einfachste und exacteste erreicht durch den combinirten Zug-Gips-Verband.

An dem Beispiele eines hochgradigen Coxa vara-Falles sei die Technik des Verbandes kurz geschildert.

Nach Ausführung der Knochenoperation, Schluss der Wunde durch Naht und sterile Verbandstoffe wird Patient, so wie es Fig. 1 zeigt, auf unserer Beckenstütze gelagert und ein Zugverband angelegt. Als Material dient Heftpflaster, Zinkpflaster, Filzstreifen mit Klebemasse (Heusner) oder mit Zinkleim (Lange). Diese Beckenstütze[1]) besteht aus drei Theilen (Fig. 2):

1. der senkrechten Führungsstange, welche am Tisch festgeschraubt wird,

2. dem wagerechten Arm, der in beliebiger Höhe oberhalb des Tisches festgestellt wird,

3. der eigentlichen Lager- und Stützvorrichtung für das Becken.

Letztere endet nach oben in einer verschiebbaren, feststellbaren, runden Stange, nach unten in einer herzförmigen Auflage. Die Vor-

[1]) Beckenstütze von Gocht-Lossen, Lieferant: Fr. Baumgartel, Halle a. S.

züge dieser neuen Beckenstütze vor allen bisher üblichen sind in der Hauptsache folgende:

1. Die Beckenstütze wird unterhalb der Tischplatte, nicht an dieser selbst angebracht.

2. Die Beckenstütze gestattet aufs bequemste jede Höhenverschiebung und Drehbewegung.

3. Die Beckenstütze ist für Kinder und Erwachsene gleich brauchbar.

4. Die Beckenstütze gestattet, da die Auflage drehbar ist, den Patienten mehr rechts oder links oder in der Mitte zu unterstützen.

Fig. 2.

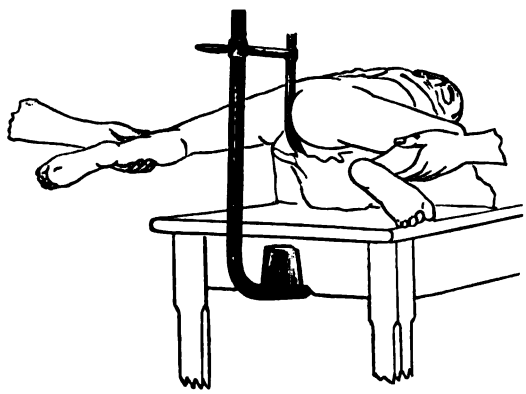

5. Da die Lagervorrichtung hängt (und nicht, wie sonst, von unten her getragen wird), ist eine absolute Freiheit bei Anlegung des Gipsverbandes und allen sonstigen Becken- und Bauchverbänden gewährleistet. Die ganze Glutäalgegend liegt von unten her frei.

6. Die Beckenstützvorrichtung wird mit eingegipst, beim Zurücklagern des Patienten nach Lösung der oberen Schraube im Verband gelassen und erst nachträglich leicht entfernt.

Für alle die Fälle, in denen ein manueller Zug ausreicht, genügt diese oder eine ähnliche Beckenstütze. Der Oberkörper des Patienten ruht auf einem Kissen, das Becken und der Damm stützen sich gegen die eigentliche herabhängende Lager- und Stützvorrichtung, das gesunde Bein ist mittelst einer Gummibinde an der senkrechten Führungsstange in überstreckter Stellung festgewickelt.

Der Zugverband endet, unten den Fuss 20—25 cm überragend, in einem recht breiten, festen Spreizbrett. Während ein Assistent entsprechend am Spreizbrett zieht, wird der Fuss sammt der Knöchel-

Fig. 3.

gegend fingerdick gut umpolstert. Der Zinkpflaster-Zugverband wird mit einer schmalen Mullbinde gleichmässig angewickelt. Gegen den Sitzknorren und die Schambeingegend legt sich fest ein 6—8 cm breiter, an den Rändern mit der Scheere abgeschrägter Streifen

Fig. 4.

guten Polsterfilzes. Becken und Bein werden schliesslich mit zwei Lagen Wiener Watte eingehüllt und darauf der Gipsverband um Becken und Bein angelegt (Fig. 3). Ganz zum Schluss wird auch der Fuss bei rechtwinkeliger Stellung und fortgesetztem Zug am Spreizbrett in den Gipsverband hineingenommen, derart, dass die Zinkpflasterstreifen rechts und links aus dem Verband heraustreten und an der Durchtrittsstelle fest in den Gipsspalten haften (Fig. 4).

Ist der Gips erhärtet, rutschen die Zinkpflasterstreifen nicht

von der Stelle. Auf diese Weise wird selbst der nur lose eingegipste Fuss mit seiner Sohle an der Sohle des Gipsverbandes festgehalten, und es kommt weder zu einem Druck auf den Fussrücken noch hinten an der Fersengegend. Der Fuss kann sogar, da eben nicht an ihm, sondern an dem ganzen Bein gezogen wird, im Fussgelenk geringe Bewegungen ausführen. Wenn wir uns erinnern, dass uns Herr Codivilla auf dem Congress 1903 mittheilte, er schlage einen Nagel quer durch das Fersenbein, an dem der Gipsverband Halt gewinne gegen den Decubitus, so lässt sich das

Fig. 5.

Schonende und Wirksame dieser Combination von Gips- und Zugverband recht ermessen. In diesem Zug-Gips-Verband wirkt also der während des Eingipsens gegebene Zug weiter und erschöpft sich durch die Dehnung der verkürzten Gewebstheile oder durch ein Distrahiren der in unserem Fall schräg durchtrennten Knochentheile etc. Das Spreizbrett wird schliesslich weggenommen, und die freien Pflasterstreifen werden provisorisch mit einer Mullbinde an den Gipsverband angewickelt. Nach einigen Tagen wird der Gipsverband im Oberschenkeltheil circulär aufgeschnitten (Fig. 5) und an dem wieder unten eingelegten Spreizbrett so stark gezogen, dass ein Klaffen an der circulären Schnittstelle im Gipsverband entsteht. Aus Kork geschnittene flache Stücke legt man ringsherum in den Spalt ein, so dass die Gipshülsen aus einander gedrängt bleiben. Jede Stellungsveränderung im Sinne einer Rotation etc. kann jetzt gleichzeitig, z. B. durch Drehen des unteren Gipsverbandabschnittes, gegen den oberen erwirkt werden. Eine Stärke- oder Gipsbinde fixirt zum Schluss das gewonnene Resultat.

Auf ganz analoge Weise kann noch 2—3mal der Zug gesteigert werden.

In allen Fällen, z. B. bei doppelseitigen Hüftverrenkungen, wenn einmal der manuelle Zug nicht genügen sollte, oder wenn man ganz ohne Assistenz arbeiten will, wird der Patient sorgfältig auf einem Extensionstisch[1]) (Schede, Heusner) gelagert; der maschinelle Zug greift wieder an dem Spreizbrett an.

Es ergibt sich von selbst, dass eine Zugwirkung auf das Kniegelenk allein erreicht wird, indem man die Pflasterstreifen erst vom Kniegelenk abwärts anlegt.

Soll z. B. nur das Fussgelenk distrahirt werden, so legt sich ein Zinkpflasterstreifen breit und glatt über den Fussrücken beiderseits schräg nach hinten, ein zweiter umgreift die Ferse von hinten schräg nach vorn, so dass also vier getrennte Pflasterstreifen aus dem Gipsverband seitlich unten heraustreten.

Wenn ich zum Schluss hinzufüge, dass mich dieser combinirte Zug-Gips-Verband bisher seit mehr als $^3/_4$ Jahren in keinem einzigen Falle mit seiner Wirkung im Stich gelassen hat, dass ich seitdem einen Decubitus am Fuss nicht wieder erlebt habe, dass schliesslich die Patienten in dem Verband wohl herumgehen können, so glaube ich genug zu seiner Empfehlung gesagt zu haben.

---

[1]) Eschbaum-Bonn fertigt für den Schede-Tisch ebenfalls unsere hängende Beckenstützvorrichtung.

XIX.

Zur Technik der Etappengipsverbände[1]).

Von

Dr. **Julius Finck.**

Mit 1 in den Text gedruckten Abbildung.

Die Wolff'schen Etappenverbände haben bei all ihren Vorzügen auch ihre Schattenseiten. Durch das vielfache Aufpacken von Gips auf eine und dieselbe Stelle werden sie 1. dick und unförmlich, 2. schwer und 3. werden sie zu einer wahren Plage, wenn es ans Aufschneiden geht. Daher ist das Verlangen nach einer, sagen wir, eleganteren Methode ein ganz natürliches. Es lag nahe zu versuchen, den die Etappe fixirenden Verband abnehmbar zu machen.

Ich bin so zu einem Verfahren gekommen, welches nur die Vorzüge, nicht die Nachtheile der Etappenverbände besitzt. Es hat sich bei mir schon seit einigen Jahren so gut bewährt, dass ich auch vor den schwierigsten Aufgaben nicht zurückschrecke.

Setzen wir beim Knie den einfachsten Fall einer uncomplicirten Flexionscontractur voraus, so wird, wie gewöhnlich, bei guter Unterpolsterung der Stellen, welche Druck auszuhalten haben, der Verband auf Watte angelegt. Ohne die geringste Correctur vorzunehmen, wird das völlige Erhärten des Verbandes abgewartet. Nachdem dieses geschehen, durchtrennt man mit einem scharfen Scalpell in glattem Schnitt den Gips rund um das Knie herum. Der Schnitt verläuft an dem vorderen Rande der Patella vorbei in einem Oval von vorne unten nach hinten oben (siehe Fig. *a*—*k*). Der Keil wird vorne unterhalb dieses Schnittes durch einen zweiten, die halbe Circumferenz des Knies umlaufenden Schnitt *b* aus dem Unterschenkeltheil des Verbandes herausgeholt. Durch eine solche Spaltung des Verbandes bildet man sich ein Dach über dem Knie und verhindert es so am Ausweichen.

---

[1]) Vortrag, gehalten auf dem III. Congress der Deutschen Gesellschaft für orthopädische Chirurgie am 5. April 1904.

Weiter schneidet man an der äusseren Seite, parallel zum Contractionswinkel, aus dem Verbande eine schmale Rinne *cd* heraus, 3—4 mm breit und je nachdem 10—15 cm lang.

Jetzt wird das Knie circulär mit zwei bis drei Schichten Mullbinde von der Marke *e* bis *f* umwickelt, das obere und das untere Ende der seitlichen Rinne bleiben davon frei.

Nachdem die Correctur erfolgt ist, wird sofort ein dickes Gipspflaster unausgedrückt herumgelegt und mit einer klitschnassen Gipsbinde festgezogen. Die Touren derselben reichen aber auch über die Grenzen der Mullbindenlage, also über *e* und *f* nach *g* und *h* auf den primären Gipsverband hinüber (die schrägschraffirte Partie der Figur), aber nicht mehr als in zwei Lagen. Sie werden dort

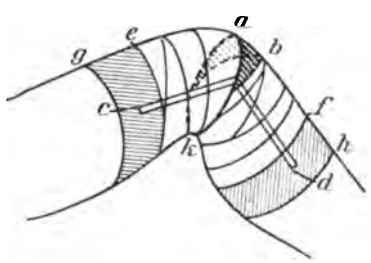

zwischen *g* und *e*, *f* und *h* sorgfältig mit dem unterliegenden Gipsverbande verrieben. Bedingung ist, dass die Gipsbinde vollkommen nass auf diese Stellen daraufkommt. Dadurch wird das Gipspflaster oben und unten mit dem primären Gipsverbande verbunden. Bei schweren Beinen wird es wohl auch nöthig sein, die Gipsbinde fest in den Spalt hineinzuziehen.

Während der Gips erhärtet, drückt man die seitliche Rinne mit irgend einem stumpfen Instrumente ein, um damit den Verlauf derselben zu bezeichnen.

Vor der nächsten Etappe stösst man die Zunge der Stilleschen Scheere durch die die Enden der Rinne bedeckende dünne Gipsschicht hindurch und die Zunge längs der Rinne führend schneidet man so mit Leichtigkeit den secundären Verband auf.

Nachdem dieses geschehen, fasst man mit beiden Händen in den Schnitt hinein und reisst fast ohne Kraftanstrengung vorsichtig den secundären Verband vom primären herunter. Dank der Mullbindenzwischenschicht ist der Verband dort nicht mit der Unterlage

verklebt und dort, wo er verklebt ist, ober- und unterhalb, wird er leicht durchrissen.

Auf diese Weise präsentirt sich uns der Verband nach Abnahme der secundären Schicht in der Gestalt, wie am Anfange und bleibt er so, bis die letzte Etappe gemacht ist.

Erwähnen möchte ich noch, dass es Arbeit und Aerger sparen heisst, wenn man bei jedem Etappenverbande am Knie in den Verband das Becken einschliesst, ebenso den Fuss.

Was die Etappenverbände des Hüftgelenkes anbetrifft, so sind sie meines Wissens noch nicht bekannt und doch sind sie sehr empfehlenswerth. Aber was am Kniegelenk möglich ist: die unbeschränkte Anzahl von Etappen, ist hier nicht zu erreichen, weil man den secundären Verband nicht abnehmbar einrichten kann [1]). Wir kommen aber in den meisten Fällen mit zwei bis drei Etappen aus, vorausgesetzt, dass es sich nicht um schwere veraltete arthrogene Contracturen handelt, bei welchen sie überhaupt nicht indicirt sind.

Eine Hauptbedingung für das Gelingen der Streckung von Hüftcontracturen ist eine absolut sichere Fixirung des Beckens durch den Verband.

Der Verband muss erstens hoch hinaufreichen, fast bis an die Achselhöhle, der Fuss muss mit im Verbande sein bis zu den Zehen. Die Beckenkämme müssen genau anmodellirt sein, die Nates dürfen nur so weit frei bleiben, wie es gerade eben angeht. Weiter müssen Dammzügel aus einem unnachgiebigen Stoffe angelegt werden. Sie werden mehrfach genommen und straff angezogen, in den Beckentheil des Verbandes mit eingegipst, bevor dieser ganz fertig ist.

Während der Verbandanlegung muss die Extremität genau in der pathologischen Stellung gehalten werden.

Sobald der Verband erhärtet ist, spaltet man ihn, während der Patient noch auf der Beckenstütze (Gersuny'sche) liegt mit einem bogenförmigen nach oben convexen Schnitte. Der Keil wird aus dem Oberschenkeltheile des Verbandes dort herausgeholt, wo es sich als nothwendig erweist.

Nun wird corrigirt. Ueber die durch die Correctur entstandene Lücke klebt man sofort ein nasses Gipspflaster und klemmt darauf

---

[1]) Nachtrag. Es ist mir inzwischen, während der Drucklegung dieser Arbeit, schon gelungen, den secundären Verband abnehmbar zu machen und werde demnächst darüber berichten. Der Verf.

in die entstandene Lücke nach Gersuny's Vorschlag Korkstücke ein. Darüber kommt ein zweites grosses Gipspflaster, welches man durch Circulärtouren über Becken und Oberschenkel so befestigt, dass vom Pflaster kein freier Rand nachbleibt.

Der Kranke kommt ins Bett mit erhöhter Lagerung des Beckens.

Die zweite Etappe kann nicht gut auf der Beckenstütze vorgenommen werden. Da man nun, um freies Actionsfeld zu bekommen, den Kranken weit über den Tischrand hinausrücken müsste, so würde der Kranke sich bei dieser Lagerung unsicher fühlen. Es wird daher ein zweiter, gleich hoher kleiner schmaler Tisch an die eine Hälfte der schmalen Seite des Verbandtisches herangerückt. Auf diesen zweiten Tisch kommt das gesunde Bein zu liegen. Der Oberkörper liegt auf dem Haupttische, die Spina ilei schneidet mit der Tischkante ab, das kranke Bein wird gehalten. Jetzt rückt man den Nebentisch so weit von dem Haupttische ab, dass der Rand des Beckenverbandes noch gerade auf der Kante des Nebentisches Stütze findet. Mit der Stille'schen Scheere wird nun in der durch die erste Correctur entstandenen Lücke des primären Verbandes der secundäre aufgeschnitten. Darauf verfährt man ebenso, wie beim ersten Male.

Es steht nun frei, für die dritte Etappe einen neuen Verband anzulegen oder so zu verfahren, wie bei der zweiten. Da der Kranke so wie so liegen muss, so schadet es nichts, wenn der Verband dick wird, das Aufmachen ist immer leicht.

Die Etappen werden nun je nach dem Falle in Intervallen von 5 Tagen bis zu 2 Wochen wiederholt.

Die Correcturen von Hüftcontracturen gelingen bei etappenmässigem Vorgehen überraschend leicht und sind verhältnissmässig wenig schmerzhaft. Bewährt haben sie sich besonders bei den relativ frischen Coxitisformen, bei denen die Spasmen noch vorhanden sind. Ist grosse Schmerzhaftigkeit da, dann macht man die erste Etappe erst dann, wenn das kranke Kind Vertrauen zu seinem Verbande gewonnen hat, wenn es weiss, dass ihm nichts geschehen kann, solange der Verband noch daran ist. In solchen Fällen ist die Correctur gemacht, ehe noch das Kind es gemerkt hat, was mit ihm geschehen ist. Bei starker Flexionscontractur ist es nöthig, um eine bequeme Lagerung zu ermöglichen, das Knie leicht gebeugt einzugipsen. Diese Beugung wird, sobald das Hüftgelenk gestreckt ist, in einer Etappe corrigirt.

XX.

Zur Reposition congenitaler Oberschenkelluxationen[1]).

Von

Dr. **Hoeftman**-Königsberg.

Mit Tafel III—IV und 1 in den Text gedruckten Abbildung.

Meine Herren! Wenn ich wiederum kurz die Frage der Behandlung der congenitalen Luxationen berühre, geschieht es, weil ich die Hoffnung hege, darin einen Schritt vorwärts gethan zu haben.

Ich muss dazu kurz auf den Unterschied der gewöhnlichen, sozusagen normalen, und der congenitalen Hüftgelenksverrenkungen eingehen.

Bei der gewöhnlichen Hüftgelenksluxation nach hinten wird nach Austritt des Kopfes hinter die Gelenkpfanne (nur diese Luxationen kommen hierbei in Frage) das Bein vornehmlich durch das Ligament. Y (Bigelow) oder Bertini mehr oder weniger stark nach innen rotirt erhalten. Am stärksten ist die Innenrotation und Adductionsstellung bekanntlich, wenn der Kopf nach hinten und unten austrat, so dass er noch durch die Sehne des Obturator internus (Luxation unter die Sehne: Bigelow) aufgehalten wird.

Bei den congenitalen Luxationen fehlt diese Innenrotation fast immer, und es hat dieses seinen Grund darin, dass fast ausnahmslos bei denselben der Kopf in Anteversionsstellung zum Schenkelhalse steht, die in den extremen Fällen so stark ist, dass der Kopf gegen den Schenkelhals rechtwinklig nach vorn gedreht erscheint. Infolgedessen steht der Fuss nach der Reposition häufig fast direct nach innen gerichtet, in extremen Fällen sogar derart, dass die Spitze des Fusses etwas nach hinten sieht. Bei den früher von mir ausgeführten blutigen Repositionen habe ich wenigstens fast ausnahmslos einen

[1]) Vortrag, gehalten auf dem III. Congress der Deutschen Gesellschaft für orthopädische Chirurgie am 5. April 1904.

derartigen Befund erheben können. Ich war dann gezwungen, um die Innenrotation zu bekämpfen, den Kopf entsprechend abzumodeln oder Theile vom hinteren Pfannenrande abzumeisseln, was immerhin misslich war, da dieses so wie so der schwache Punkt ist. Als ultimum refugium blieb nach der Reposition eine darauf folgende Durchmeisselung unterhalb des Trochanter übrig, um die fehlerhafte Innendrehung zu beseitigen.

Die übrigen Untersucher berichten ja auch fast durchgehend alle von dieser Anteversion. Infolge dieses Verhaltens des Schenkelhalses fehlt bei der congenitalen Luxation die Innenrotation. Der Kopf hat bei starker Vorwärtsneigung des Beckens hinter der Pfanne Platz, und es entsteht dadurch die typische Lordose. Ich zeige Ihnen hier ein Präparat, das ich mir in der Weise zubereitet habe, dass ich nicht eine extreme Stellung, sondern eine Anteversion von etwa 45° nach Durchsägung des Schenkelhalses hergestellt habe. Sie sehen hier leicht die typischen Verhältnisse (Demonstration, s. Fig. 1 und 2).

Infolge dieser anatomischen Details muss man natürlich bei der Reposition etwas anders vorgehen, als bei normal gebautem Schenkelhalse. Wenn man aber diese Verhältnisse berücksichtigt, wird es wohl in jedem Falle nicht zu schwer sein, den Kopf der Pfanne gegenüber zu stellen. Natürlich, wo kein Kopf vorhanden ist und die Pfanne wie in ganz alten Fällen verödet ist, wird man zufrieden sein, wenn man einfach eine Transposition ausführt und den Kopf unter das Ligamentum Bertini hakt: es verschwindet dann die Lordose und das Pendeln des Beckens. Die Transposition ist ja doch bisher in einem grossen Theile der Fälle das Endresultat gewesen. Ich habe daher eine Zeitlang einfach von vornherein nur eine Transposition gemacht. Man erreicht dadurch eine ganz erhebliche Abkürzung der Behandlung mit recht guten Resultaten. Immerhin ist dies natürlich kein ideales Resultat.

Sehen wir uns aber die übliche Methode der Reposition an, so ist es leicht durch extreme Flexion bei Innenrotation den Kopf nach unten seitlich vor die Pfanne zu bringen (s. Fig. 3). Während man bei der gewöhnlichen Luxation jetzt den Schenkel bei leichter Aussenrotation abducirt und in Extension bringt (Demonstration), wird dieses bei den anatomischen Verhältnissen der congenitalen Luxationen den Kopf wieder nach hinten herausgleiten machen (zum Theil wegen der fehlerhaften Stellung des Kopfes, zum Theil wegen der mangelhaften Entwickelung des hinteren Pfannenrandes). Es ist

daher nothwendig, nach der Hyperflexion bei Adduction gleich eine starke Rotation nach aussen bei Ueberführung in Hyperextension vorzunehmen. Hierbei bewirkt das Aufrollen des Ligamentum Bertini ein Andrängen des Kopfes gegen die vordere Pfannengegend (Demonstration, s. Fig. 4). Um die Reposition bis hierher auszuführen, sind übrigens so gut wie gar keine Pumpenschwengelbewegungen oder andere forcirte Repositionsmanöver nothwendig, wenn man die erwähnten anatomischen Details berücksichtigt.

So weit sind auf die eine oder andere Art fast alle gekommen. Es wurde dann das Bein in der bekannten fast rechtwinkligen Stellung bei etwas Hyperextension und starker Aussenrotation eingegipst und darauf das Kind damit kürzer oder länger herumgehen gelassen. Von den meisten wurde dazu ein erhöhter Absatz benutzt, ich habe dafür verschiedene Stelzen construirt. Bei dem späteren Ueberführen in die gestreckte Stellung trat dann aber in verhältnissmässig nur geringem Procentsatz eine wirkliche Heilung, in einem grossen Theile eine Transposition, in einem nicht unerheblichen eine Reluxation ein. Erwägt man aber die anatomischen Verhältnisse, so wird von vornherein klar, dass man aus der Stellung, in die es eingegipst war, das Bein nicht nach unten führen kann, ohne den Kopf durch Anpressen des Trochanter gegen das Becken aus der Pfanne zu hebeln (s. Fig. 5). Flectirt man den Schenkel dabei mehr, so wird der Kopf gegen den defecten hinteren Pfannenrand getrieben und reluxirt. Wird die Bewegung bei mehr extendirter Stellung ausgeführt, tritt Transposition ein. Hält man dagegen das Bein in Hyperextension und lässt langsam in der Aussenrotation etwas nach, während man das Bein streckt, so wird durch das gespannte Y-Ligament der Kopf andauernd nach vorn gepresst, so dass die hintere Pfannengegend vom Druck ganz frei ist, dabei wird zugleich der Trochanter vom Becken entfernt, und zwar um so sicherer, je mehr man das Bein abducirt (s. Fig. 6 u. 7). (Bei Abduction muss man mehr Aussenrotation beibehalten, da sonst das Ligamentum Y entspannt wird.) Im schlimmsten Falle wird man bei zu starker Hyperextension eine Transposition erzielen, also immerhin noch ein annehmbares Resultat. Es steht nun aber nichts im Wege, diese Manipulation gleich von vornherein vorzunehmen. Man hyperflectirt also bei Adduction das Bein und rotirt es sodann stark nach aussen: der Kopf steht in der Pfannengegend. Hierauf sucht man das Bein nach hinten zu hyperextendiren, was nur möglich ist, wenn man die starke Rotation nach

aussen etwas ermässigt und dadurch das Y-Band etwas entspannt wird. Hierauf bei andauernder Hyperextension eine Circumduction nach innen, so dass aber noch immer am Ende eine leichte Aussenrotation bestehen bleibt. Danach Eingipsen in leicht hyperextendirter und leicht aussenrotirter Stellung, bei der man die Aussenrotation um so mehr verringern kann, je mehr man das Bein der Adductionsstellung nähert, da durch Adduction das Ligamentum Y gespannt erhalten wird. Der Vortheil liegt auf der Hand: die Kinder können gleich in verhältnissmässig guter Stellung gehen und

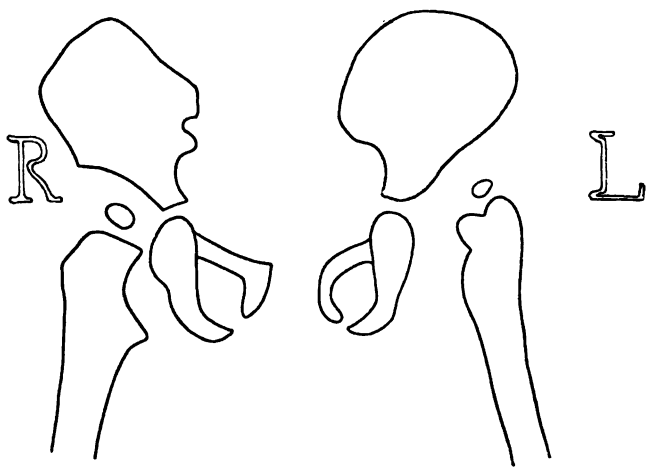

ihnen sowie den Eltern ist die Monate lange Qual der starken Abduction erspart. Ich habe nach diesen theoretischen Erwägungen 2 Fälle in Behandlung genommen [1]), wie es scheint mit Erfolg. Das Röntgenbild zeigt den Kopf in der Pfanne.

Die Fälle sind zu frisch, um schon ein Endresultat vorstellen zu können, ermuntern jedoch zu weiteren Versuchen. Natürlich wird man auch nicht erwarten, dass man durch diese Methode alle Fälle ideal wird heilen können. Immerhin glaube ich, dass die Endresultate nicht schlechter, sondern besser sein werden als die durch die bisherige Methode erreichten, und dass eine erhebliche Abkürzung der Behandlungszeit wird erreicht werden können.

[1]) Seitdem ist noch ein dritter Fall mit dem gleichen Erfolg behandelt. Ich füge das Röntgenbild des ersten reponirten Falles hinzu nebst schematischer Zeichnung, wie der Fall vor der Reposition aussah (Fig. 8 und 9).

Erklärung der Abbildungen auf Tafel III—IV.

Fig. 1. Seitenansicht eines Modells einer congenitalen Hüftgelenksluxation. Kopf hinter der Pfanne. Bein leicht nach aussen rotirt. Innerer Schenkel des Lig. Bertini mehr gespannt als äusserer.

Fig. 2. Congenitale Hüftgelenksluxation von hinten.

Fig. 3. Hyperflexion und Adduction bei Rotation nach aussen, Kopf gleitet vor die Pfanne.

Fig. 4. Rechtwinklige Abductionsstellung, in der bisher gewöhnlich das Bein eingegipst wurde.

Fig. 5 zeigt das Anstemmen des Trochanter major gegen das Becken, wodurch bei etwas Hyperextension eine Anteposition, bei etwas Flexion eine Reluxation erfolgen musste.

Fig. 6. Seitenansicht. Schenkel in etwas Hyperextension. Hinterer oberer Pfannenrand frei, so dass man den kleinen Finger zwischen Pfanne und Kopf legen kann. Das straffe Lig. Y presst den Kopf stark nach vorn.

Fig. 7. Endstellung, Vorderansicht. Das straffe Lig. Y presst den Kopf an die vordere Pfannenwand. Oberschenkel etwas adducirt, fast gar keine Rotation. Bei Abduction wird das Y-Band erschlafft, um dabei eine Reluxation zu verhindern, muss das Bein mehr in Aussenrotation gestellt werden.

Fig. 8. Röntgenbild des ersten derartig reponirten Falles in Bauchlage.

XXI.

Das decimetrische Messgitter.

Ein Vorschlag zur einheitlichen orthopädischen Rückenmessung [1]).

Von

Dr. Oskar v. Hovorka,

Chefarzt für Orthopädie am Wiener Zanderinstitut.

Mit 2 in den Text gedruckten Abbildungen.

Ueber die Messung der Skoliose ist bereits so viel gesprochen und geschrieben worden, an Messvorrichtungen zu diesem speciellen Zwecke gibt es bereits eine solche Fülle, dass es beinahe als gewagt erscheinen dürfte, mit Neuerungen aufzutreten. Es liegt mir auch durchaus die Absicht ferne, Ihnen, meine Herren, einen neuen Apparat vorzuführen.

Aber gerade der Umstand, dass bei einer so grossen Anzahl von Methoden und Vorrichtungen für die Messung des menschlichen Rückens ein einziges, von allen Orthopäden angenommenes Messbildverfahren noch nicht existirt, birgt in sich das Zeichen der Thatsache, dass unsere bisherige orthopädische Rückenmessung noch immer verbesserungsfähig ist. Weder die ganz einfachen, von einem jeden praktischen Arzte leicht zu handhabenden Messvorrichtungen, noch die äusserst complicirten, eine grosse Geschicklichkeit seitens des Specialisten erheischenden Präcisionsapparate vermochten sich einen allgemein anerkannten Platz in der Orthopädie zu erobern, geschweige denn auch dem Praktiker von Nutzen zu sein.

Der Grund hierfür ist theils in der Uneinigkeit der Fachärzte, theils in dem Umstande zu suchen, dass nur bei wenigen von den vorgeschlagenen Methoden alle drei Grundbedingungen eines wirklich guten Messverfahrens entsprechende Berücksichtigung finden, nämlich die Einfachheit, Genauigkeit, Billigkeit.

---

[1]) Vortrag, gehalten auf dem III. Congress der Deutschen Gesellschaft für orthopädische Chirurgie am 5. April 1904.

Der Uneinigkeit der Fachärzte, welche allerdings wohl auch unter den Aerzten im allgemeinen und zwar seit Hippokrates' Zeiten fast immer nicht gerade klein gewesen ist, können wir einen schätzenswerthen Factor entgegenstellen: es ist dies die conventionelle Vereinbarung, wie sie ja auf allen Gebieten des menschlichen Wissens bereits erfolgreiche Früchte getragen hat. Ich greife als Beispiel aus dem medicinischen Gebiete nur die Vereinbarung über die anatomische Nomenclatur, die Frankfurter Verständigung der Anthropologen heraus. Ich hoffe auch unter den anwesenden Fachcollegen auf keinen Widerspruch zu stossen, wenn ich hervorhebe, dass gerade ein Congress der competenteste Ort sei, auf welchem derlei Fragen am leichtesten gelöst werden können.

Der zweite Grund, warum wir trotz der ehrlichsten Bestrebungen noch immer nicht über ein einheitliches orthopädisches Messsystem verfügen, ist wohl viel schwieriger zu analysiren.

Ein Messbildapparat nämlich, welcher in gleicher Weise allen drei Elementarforderungen entsprechen würde, welcher also zugleich einfach, genau und billig wäre, existirt bis heute eigentlich nicht.

In einem Vortrage, welchen ich heuer in der anthropologischen Gesellschaft zu Wien gehalten habe[1]), habe ich das Thema der Rückenmessung im allgemeinen, soweit es für die Anthropologie und Orthopädie von Interesse ist, in ausführlicher Weise behandelt, und dabei nebst einer Beschreibung aller bestehenden Messmethoden deren kritische Sichtung versucht. Bei der systematischen Eintheilung derselben bin ich von anderen Gesichtspunkten ausgegangen, als es Hoffa gethan hat. Hoffa stellt bekanntlich für die Messungs- und Zeichnungsmethoden und -apparate für Rückgratsverkrümmungen sechs Hauptgruppen auf, welche er folgendermassen kennzeichnet:

I. Messung.
II. Contourzeichnung.
III. Perspectivische Zeichnung.
IV. Röntgenphotographie.
V. Plastische Darstellung.
VI. Systematische Messung.

---

[1]) Dr. O. v. Hovorka, Ueber die anthropolog.-orthopäd. Messmethoden des Rückens. Mittheilungen der anthropologischen Gesellschaft in Wien 1904, Bd. XXXIV.

Ich versuchte nun die systematische Eintheilung des orthopädischen Messbildverfahrens in der Weise zu vereinfachen, indem ich zwei grosse Hauptgruppen aufstellte, und zwar:

A Messung,

B Abbildung.

Die erstere arbeitet mit Hilfe von 1. Punkten, 2. geraden Linien und 3. Curven. Die letztere erfolgt 1. auf dem Wege der Zeichnung in einer Ebene, oder 2. mittelst der plastischen Abbildung in allen Ebenen. In diesem Systeme lassen sich alle Messmethoden und Apparate leicht unterbringen. Beide Hauptgruppen repräsentiren die zwei vorzüglichsten Tendenzen, durch welche wir uns bei der Ausführung des Messbildverfahrens in der Orthopädie leiten lassen. Dort, wo wir ein Maass behufs rascher Orientirung über den Zustand eines Kranken oder behufs Anfertigung eines einfachen orthopädischen Hilfsapparates etc. benöthigen, wird in den meisten Fällen die einfachste Art der Messung ausreichend sein; dort hingegen, wo es sich um die genaue wissenschaftliche Feststellung eines bestimmten Skoliosengrades, um die Herstellung eines genau sitzenden orthopädischen Apparates oder des Fortschrittes in der Behandlung etc. handelt, wird die vollkommenste Art der Messung gerade noch die beste sein; schematische oder auch nur halbschematische Feststellungen einer Skoliose werden für diesen letzteren Zweck stets minderwerthig bleiben. Dasselbe gilt von Messungen, bei welchen unsere Sinneswahrnehmung eine subjective Hauptrolle spielt, also je nach der individuellen Auffassung verschieden sein kann. Als Beispiel führe ich den Pendelstab von Heinecke, den Diopter-Lothapparat von Bühring, den Tachygraph von Pansch an. Wenn wir demnach solchen Darstellungen in Bezug auf eine rasche Orientirung oder kurze Uebersicht durchaus nicht jeden Werth absprechen dürfen, so wird uns stets jenes Messbildverfahren am besten dienen, welches uns das Object in seiner vollkommenen, nicht skizzirten oder schematisirten Gestalt vor die Augen führt. Dies kann wiederum nur auf dem Wege der Abbildung erfolgen.

Es ist nun auf den ersten Blick klar, dass die Abbildung in einer Ebene, also die bildliche Darstellung, wegen ihrer Einfachheit und Billigkeit einen grossen Vorzug hat vor der plastischen Abbildung. Die Photographie einer Skoliose — denn nur diese Art der Abbildung in einer Ebene kommt hier in Betracht — ist allerdings nicht so genau wie die Plastik, aber für unsere Zwecke wohl

in der Regel genügend. Die Photographie eines skoliotischen Rückens als solche bietet dem Orthopäden sowohl Vortheile als Nachtheile. Ueber die letzteren werden wir später sprechen. Den Vortheil einer

Fig. 1.



Messgitter.

raschen Uebersicht, einer raschen Ausführbarkeit, einer klaren Orientirung wird ihr wohl niemand absprechen. Eine halbwegs gut gelungene Abbildung eines Gegenstandes wird stets den Vorzug behalten vor einem Schema, oder sogar vor einer spaltenlangen, noch

so ausführlichen Beschreibung. Ein weiterer Vortheil der Photographie ist ferner der, dass die subjective Sinneswahrnehmung bei ihr

Fig. 2a.

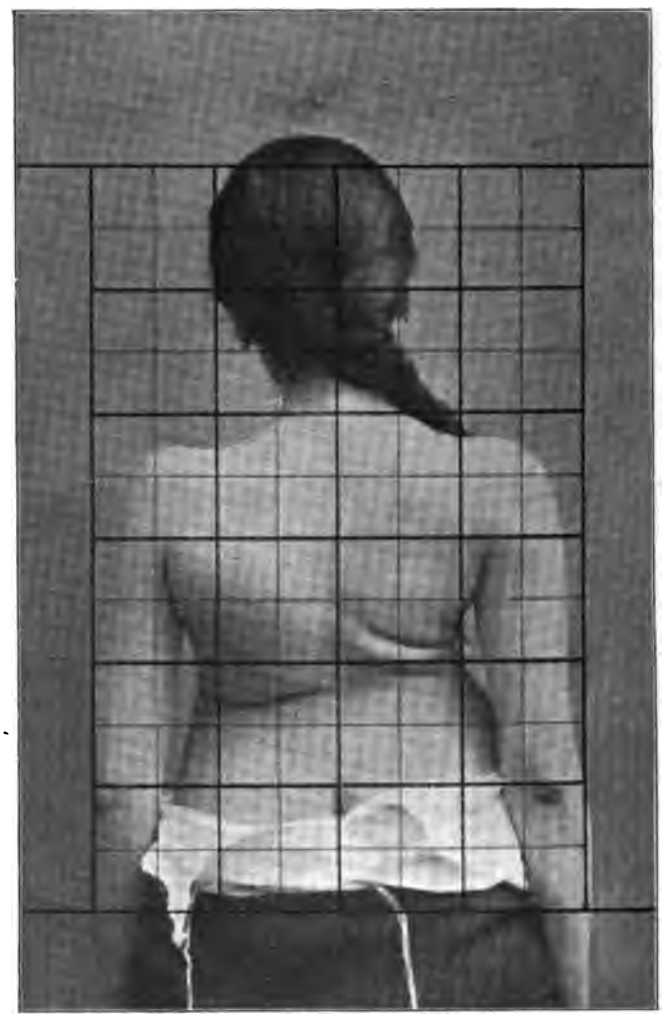

Messbild, aufgenommen mittelst der centrirten Messgitterphotographie. Vor der Behandlung.

vollkommen in Wegfall kommt, indem dabei nicht unser Auge, sondern die Linse des photographischen Apparates arbeitet.

Von diesen Erwägungen geleitet, habe ich an der orthopädischen Abtheilung des Wiener Zanderinstitutes ein Messbildverfahren

eingeführt, welches beide Grundideen desselben, sowohl die Messung, als auch die Abbildung, in einer harmonischen Weise in sich ver-

Fig. 2b.

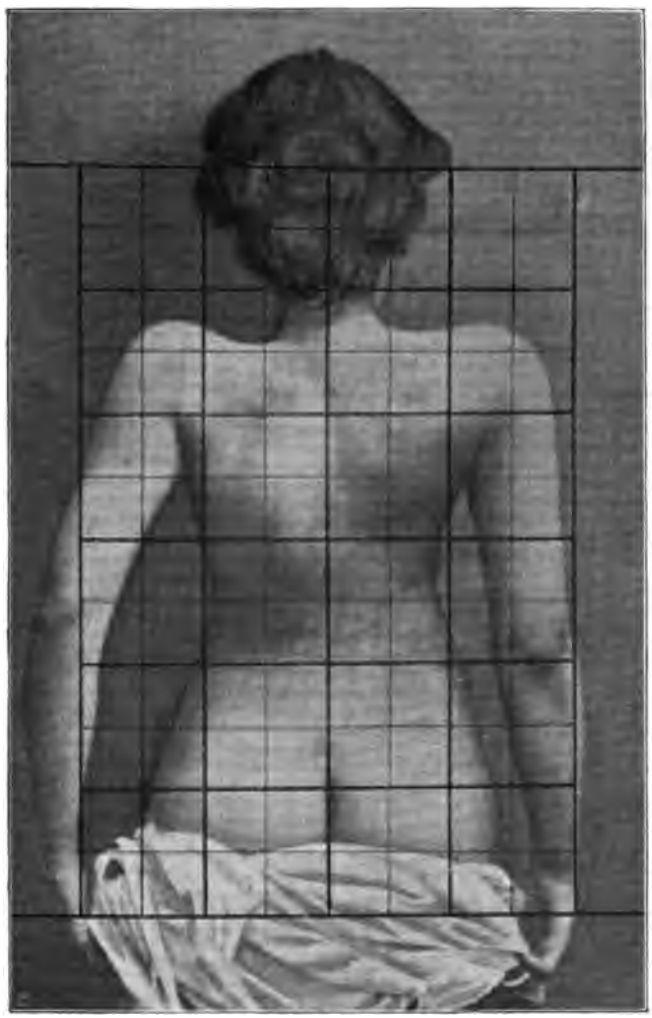

Messbild, aufgenommen mittelst der centrirten Messgitterphotographie. 18 Monate nach der Behandlung.

einigt. Mit Hilfe einer Correctur sind wir im Stande, sogar genaue Messungen auszuführen und erhalten zugleich ein möglichst getreues Bild des zu messenden Rückens. Ausserdem gehört jedoch zu diesem Messbildverfahren — und dies muss ich besonders betonen — eine

einheitlich vorzunehmende Einstellung des Messobjectes, welche von einem conventionell zu vereinbarenden Basalpunkte ausgeht.

Die Ausführung ist sehr einfach.

Ich gehe in der Weise vor, dass ich vor dem Rücken des zu photographirenden Kindes ein in Decimeterquadrate eingetheiltes Messgitter (s. Fig. 1) aufstelle, so zwar, dass der Kreuzungspunkt zweier Drahtstäbe genau dem obersten Ende der Rima ani aufliegt. Es ist dies der Basalpunkt, einer jener wenigen Punkte, welche auf den Weichtheilen des Körpers mit einer ziemlichen Genauigkeit festgestellt werden können. Ein zweiter, wenn auch nicht mehr so constanter, jedoch trotzdem eine gewisse Sicherheit bietender Punkt ist die Vertebra prominens, also die Mitte der Nackenbasis. Ich stelle nun das zu photographirende Kind jedesmal so auf, dass der Mitteldraht meines Messgitters diese beiden Punkte schneidet. Auf diese Weise gelangen wir durch Verbindung zweier Hauptpunkte zu einer Grundlinie, wodurch der Rücken gewissermassen centrirt wird. Eine wichtige Forderung dieser centrirten Messgitterphotographie besteht ferner in der stets peinlichen Einhaltung einer constanten Entfernung zwischen dem Messgitter und der photographischen Linse, welche ein für allemal festgestellt werden kann. Für meine Zwecke erwies sich als die beste die Distanz von 250 cm (s. Fig. 2a und Fig. 2b).

Meine Herren! Man wird mir nun einwenden, dass manche auf diese Weise aufgestellten Kinder, besonders in den höheren Graden ihrer Skoliose, oft eine gezwungene Haltung werden einnehmen müssen, dass man die Handhabe zur Beurtheilung der Taillendreiecke verliert, dass diese Art der Messung vielleicht dennoch zu ungenau ist.

Die Nachtheile einer gezwungenen Haltung sind nur scheinbar. Wenn man die bisherigen Skoliosenphotographien von wahllos aufgestellten oder willkürlich stehenden Kindern betrachtet und unter einander vergleicht, so werden wir leicht zur Ueberzeugung gelangen, dass in den meisten Fällen von einer Vergleichung überhaupt kaum wohl je die Rede sein kann. Der Werth einer Vergleichung solcher auf die bisherige Art und Weise hergestellten Photographien nimmt um so mehr ab, je hochgradiger die Skoliose, je stärker die Torsion ist. Ich erlaube mir hiervon einige abschreckende Beispiele vorzuzeigen.

Denn so wie es eine „denkbar beste Haltung" der Skoliotischen gibt, kann man wohl auch von einer „denkbar schlechtesten Haltung" derselben sprechen.

Diesen Umstand wissen viele nichtärztliche Orthopäden sehr schlau auszunutzen und bilden zu Reclamezwecken das ihrer „Behandlung" anvertraute Kind in dieser soeben genannten Stellung bei der Aufnahme ab, um es bei der Entlassung wieder in der denkbar besten Stellung darzustellen. Was dazwischen liegt, kommt natürlich auf die Rechnung der „vorzüglichen Behandlung" des Kurpfuschers. Wenn auch das geübte Auge des Facharztes den Werth solcher Bilder auf das richtige Maass sofort zurückzuführen vermag, so verbleibt der Laie gegenüber dieser absichtlichen Täuschung meistens ohne Schutz. Es ist deshalb der Werth einer solchen conventionell zu vereinbarenden Orientirung des Körpers bei der photographischen Aufnahme nicht hoch genug auszuschlagen. Wenn jedoch jemand durchaus einen besonderen Werth auf die Beurtheilung der Taillendreiecke etc. legt, nun, so bleibt es ihm ja unbenommen, dass er überdies noch in dieser Stellung eine zweite Aufnahme vornehme.

Das in Decimeter eingetheilte Messgitter habe ich überdies mittelst eines feinen Drahtes noch in Quadrate zu 5 cm eingetheilt, was bei der Messung gewisse Vortheile bietet (Fig. 1). Wer jemals mit den Fadennetzen intensiv gearbeitet hat, wie dies besonders Zander, aber auch andere (Gramcko, Oehler, Grünbaum, Bühring u. a.) für das Centimetersystem angegeben haben, wird mir zugeben müssen, wie wenig übersichtlich solche kleinquadrirte Diagramme aussehen und wie bald sie das Auge ermüden.

Bei dem decimetrischen Messgitter ist man ferner nicht genöthigt, wie beispielsweise bei der Schulthess- oder Zandermessung, die schematischen oder halbschematischen Contouren vorerst direct abzutasten und dann erst auf das Papier zu übertragen, sondern der photographische Apparat liefert uns gemeinschaftlich mit den Messquadraten direct die wirklichen, messbaren Contouren, wie beim Messverfahren von Oehler — allerdings zum Theile in perspectivischer Verkürzung.

Aber gerade Oehler war es, welcher uns eine Correcturformel angegeben hat, durch welche wir diesen optischen Fehler zwischen Messobject und Fadennetz vollends eliminiren können.

Die Formel lautet:

$$s = v\left(1 + \frac{d}{D}\right),$$

oder gekürzt:

$$s = v \cdot \frac{d + D}{D}.$$

Dabei bedeutet s die zu messende Strecke am Körper, v das am Netz abgelesene Maass vom Mittelpunkte des Bildes gerechnet, d die Distanz zwischen Netz und Körper, D die Distanz vom photographischen Apparat zum Netz.

Man kann auch diese Formel vollkommen umgehen, indem man das Kind und das Messgitter gesondert aufnimmt und nachher beide Negative gleichzeitig copirt.

Das Messgitter ist ein relativ sehr billiger Apparat, welcher aus einem Drahtnetze besteht, welches an einem Holzrahmen befestigt ist; der letztere kann mit Hilfe eines fahrbaren Ständers am Holz in der senkrechten Richtung leicht verschoben und für das oberste Ende der Rima ani eingestellt werden.

Obwohl die von mir bisher ausgeübte centrirte Messgitterphotographie des skoliotischen Rückens noch immer nicht das Ideal einer orthopädischen Messung darstellt, so halte ich sie dessen ungeachtet wegen ihrer zahlreichen Vortheile für discussionsfähig und annehmbar. Sie steht auch in der von mir aufgestellten systematischen Reihenfolge (s. Anhang) nahe an jenem Ende, welches im Vergleich zu dem Anfang derselben sozusagen phylogenetisch die Vervollkommnung bedeutet. Ausserdem ist sie auch einfach; denn welcher Orthopäde wird heute ohne photographischen Apparat sein Auskommen finden? Auch das Messgitter ist einfach, billig, weit billiger, als die Apparate von Zander, Schulthess, Heinleth etc. Diese Messmethode ist auch ziemlich genau, wenngleich nicht vollkommen.

Die Seitencontouren, den Stand der Schultern und der Hüften können wir mit ihrer Hilfe sehr leicht abmessen, ebenso die seitliche Deviation der Dornfortsatzlinie, und zwar noch besser, wenn wir sie vorher mit dem Tintenstift markiren. Und gerade diese seitliche Deviation ist es ja, auf welche es uns bei allen Messungen hauptsächlich ankommt.

Die Torsion und Horizontalprojection des Rumpfes vermögen wir allerdings mit ihr nicht festzustellen. Doch dieser Mangel besteht — wenn wir vorzugsweise von den Präcisionsapparaten absehen — auch bei den meisten übrigen bisherigen Messmethoden.

Dessen ungeachtet ist es feststehend, dass zur raschen Orientirung für den vielbeschäftigten Orthopäden zumeist die Frontalansicht des Rumpfes vollkommen genügt.

Wenn wir demnach alle Vortheile und alle Nachtheile der centrirten Messgitterphotographie gegen einander abwägen, so gelangen wir zu dem Resultate, dass die letzteren von den ersteren bedeutend überwogen werden. Auch die Frankfurter Verständigung der Anthropologen hat ihre Nachtheile und Mängel, aber wir sehen heute, was ein einheitliches Vorgehen aller Fachcollegen in einer Disciplin auf einer gemeinsamen Basis gerade in diesem Falle geleistet hat. Warum sollten nun einmal nicht auch die Orthopäden einheitlich vorgehen?!

Meine Herren! Wie ich bereits anfangs hervorgehoben habe, wollte ich Ihnen durchaus nicht etwa ein neues Messbildverfahren vorführen; weder das von mir bisher benutzte Messgitter stammt von mir, noch habe ich die Photographie der Skoliose erfunden; nicht einmal die Combination beider habe ich als erster angewendet. Das, was ich vorschlage, ist lediglich die Vereinbarung über ein einheitliches Vorgehen aller Orthopäden, sagen wir vorläufig in Deutschland. Und wenn es uns thatsächlich gelingt, auf diesem eng begrenzten Felde ein bischen Eintracht und Einigkeit zu erzielen, so können wir mit dem Bewusstsein heimkehren, dass wir einen Schritt vorwärts gethan haben. Und damit schliesse ich.

Uebersicht des orthopädischen Messbildverfahrens.

A. Messung.

I. Punkte:
- Bandmaass (biegsam oder steif),
- Messrädchen (Hübscher),
- Tasterzirkel,
- Gleitzirkel (Glissière),
- Stangenzirkel,
- Glasröhren (Fischer),
- Wasserwage (Lorenz),
- Nivellirzirkel (Schulthess),
- Nivellirtrapez (Schulthess),
- Skoliosometer (Bradford),
- Nivellirzirkellibelle (Reiner),
- Punktirmethode (Seeger),
- Pendelstab (Heinecke),

Skoliosometer (Beely-Kirchhoff),
Skoliosometer (Mikulicz),
Scoliosis gauge (Barwell),
Rückgratmesser (Gramcko).

II. Gerade Linien: Rumpfmessapparat (Zander),
Messapparat (Bigg),
Diastrophometer (Robert),
Systematische Messung (Schanz),
Uebersichtstafeln (Sargent).

III. Curven: Bleidraht (Schildbach),
Zinndraht (Roth),
Kyrtometer (Voillez).

Rolle (Weigel),
Notograph (Virchow),
Delineator (Elkinton),
Messbildapparat (Murray).

Curvenmesser (Weil),
Messapparat (Murray),
Stäbchenkyrtometer (Beely),
Coordinatenapparat (Pansch),
Querschnittsmessapparat (Zander).

Tachygraph (Pansch),
Storchschnabelapparate (Scudder, Walter, Biondetti),
Thoracograph (Hübscher),
Thoracograph (Schenk),
Thoracometer (Heinleth).

Diopter-Lothapparat (Bühring),
Messapparat (Ghillini),
Messapparat (Lange),
Projectionszeichenapparat (Milo),
Mess- und Zeichnungsapparat (Schulthess).

Camera lucida (Wollaston),
Ikonometer (Grünbaum),
Dikatopter (Epper),
Camera obscura (Schildbach).

B. Abbildung.

I. Bild: Freihandzeichnung (Seeger),
Photographie (Berend),
Netzphotographie (Spelissy, Young, Oehler),

Centrirte Messgitterphotographie (v. Hovorka),
Stereoskopische Photographie (Schanz),
Radiographie (Hoffa, Baer),
Netzradiographie (Joachimsthal),
Röntgenmessapparat (Kienböck und Kraus),
Orthodiagraph (Moritz).

II. Plastik: Gipsabguss (Delpech, Heine),
Modellverband (Beely),
Reliefbild,
Segmentaler Gipsstreifenabdruck (Dollinger),
Plattenmodellirung (Hübscher).

XXII.

Ein orthopädischer Operations- und Verbandtisch[1]).

Von

Dr. **F. Lange**-München.

Mit 15 in den Text gedruckten Abbildungen.

Meine Herren! Das Röntgenbild hat uns gezeigt, dass bei vielen Leiden, und besonders hochgradig und regelmässig bei der Gelenktuberculose, ein acuter Schwund der Kalksalze im Knochen auftritt.

Ich zeige Ihnen das an instructiven Röntgenbildern von kindlichen Knietuberculosen, bei denen ausser der kranken Seite regelmässig auch die gesunde Seite aufgenommen ist und einen Vergleich gestattet (Fig. 1).

Durch diesen Mangel an Kalksalzen oder durch diese acute Knochenatrophie muss die Druckfähigkeit des Knochens ausserordentlich leiden, und diese Thatsache verdient meines Erachtens bei der Technik des modellirenden Redressements von Gelenkcontracturen mehr berücksichtigt zu werden, als das bisher geschehen ist.

Wenn man z. B. eine tuberculöse Kniebeugecontractur streckt — so wie es Lorenz gelehrt hat (Fig. 2) —, so hängt das Resultat des Redressements davon ab, ob die Druckfestigkeit des kranken Knochens oder ob die Zugfestigkeit der verkürzten Sehnen vom Biceps und Semitendin. etc. grösser ist. Wenn das letztere der Fall, d. h. wenn der Knochen nachgiebiger ist als die Sehne, so werden bei dieser Methode nicht die verkürzten Sehnen verlängert, sondern es wird der morsche Knochen zusammengedrückt und dadurch eine künstliche Destruction der Gelenkenden geschaffen.

Um dies zu vermeiden, scheint es rationell zu sein, die verkürzten Beugesehnen in der Kniekehle offen zu durchschneiden.

---

[1]) Vortrag, gehalten auf dem III. Congress der Deutschen Gesellschaft für orthopädische Chirurgie am 5. April 1904.

Ich habe das früher wiederholt gemacht; aber ich habe mich überzeugt, dass das ein sehr gefährlicher Eingriff ist. Denn

Fig. 1.

Fig. 2.

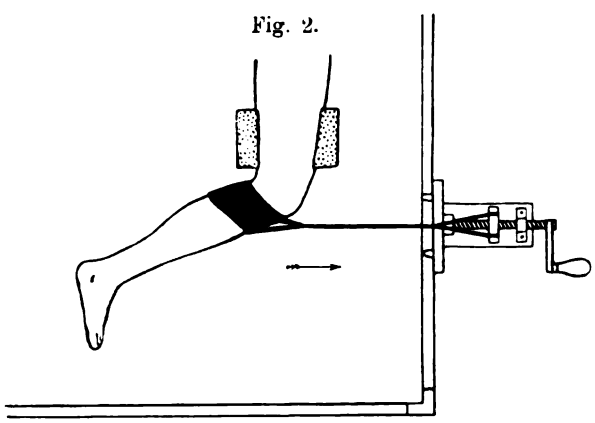

wenn die drei Sehnen durchtrennt sind, überträgt sich der redressirende Zug fast unvermittelt auf das Gefäss- und Nervenbündel,

so dass dasselbe wie ein straff gespanntes Seil in der Kniekehle vorspringt. Dass eine solche brüske, unvermittelte Anspannung der

Fig. 3.

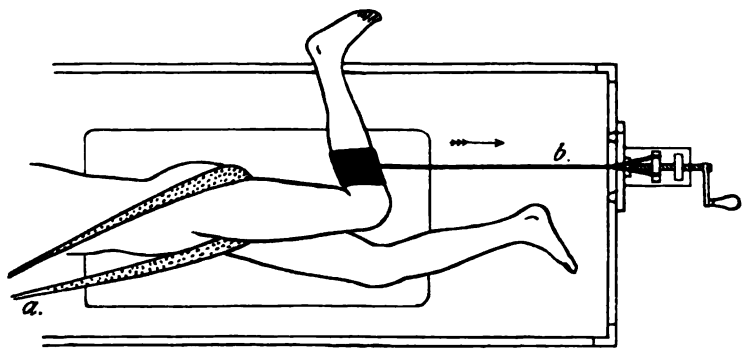

Gefässe und Nerven nicht ungefährlich ist, brauche ich nicht erst zu begründen.

Deshalb empfehle ich, von der Durchschneidung der Beugesehnen möglichst abzusehen, bei jedem Redressement von Knie-

Fig. 4.

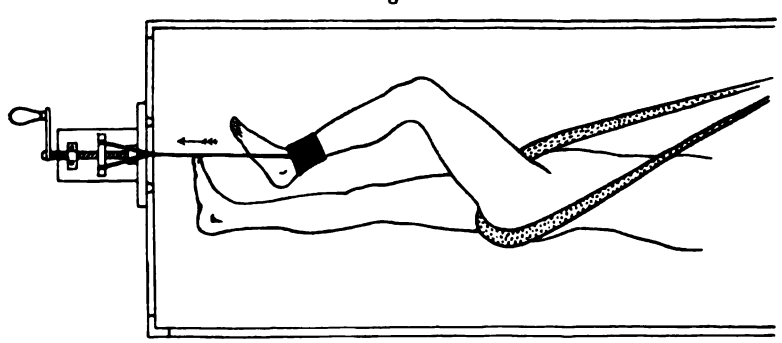

beugecontracturen aber den grössten Nachdruck auf ergiebige Verlängerung der verkürzten Beugesehnen zu legen.

Wenn ich z. B. eine schwere, spitzwinkelige Kniebeugecontractur zu redressiren habe, so lege ich zunächst den Patienten in Bauchlage hin, fixire den Körper durch einen am Tuber ischii der kranken Seite angreifenden Wollstrang (Fig. 3 *a*) und lasse auf den Unterschenkel einen Zug einwirken, welcher genau der Verlaufs-

richtung der verkürzten Muskeln entspricht und dieselben direct verlängert (Fig. 3 *b*). Wenn ich auf diese Weise die Deformität so weit corrigirt habe, dass der Unterschenkel zum Oberschenkel einen rechten oder stumpfen Winkel bildet, dann lege ich den Patienten auf die kranke Seite und lasse einen Zug an den Knöcheln angreifen, welcher ebenfalls die verkürzten Muskeln verlängert, gleichzeitig aber die Gelenkenden kräftig distrahirt und die Contractur weiter beseitigt (Fig. 4).

Wünschenswerth wäre, dass man nach dieser Methode das ganze Redressement ausführen könnte. Bei schweren Contracturen

Fig. 5.

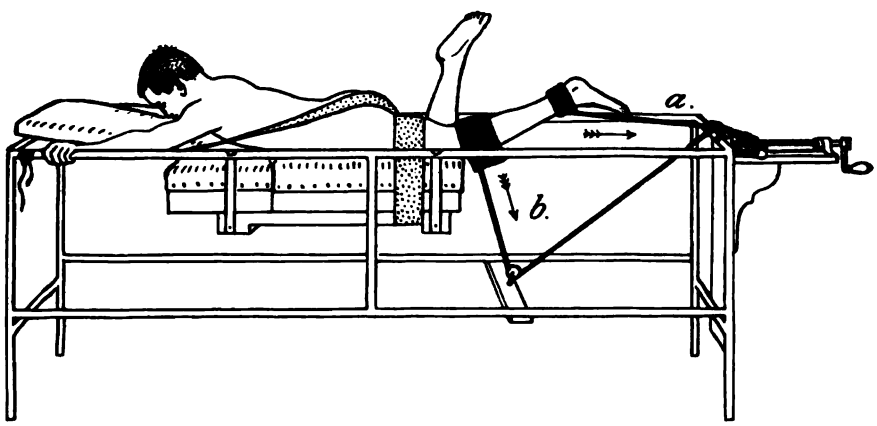

bleibt aber nach meinen Erfahrungen stets ein Rest von 30—40°, den man auf andere Weise beseitigen muss, entweder in derselben oder in einer späteren Narkose.

Der Patient kommt wieder in Bauchlage. Zunächst wird straff der distrahirende Zug (*a*) angelegt, dann kommt ein zweiter Zug (*b*) hinzu, der direct den Unterschenkel in Streckstellung überführt und gleichzeitig den Unterschenkel möglichst nach vorn verschiebt und dadurch die häufig vorhandene Subluxation nach hinten bekämpft, soweit das möglich ist (Fig. 5).

Die Vorzüge dieses Verfahrens sind wohl ohne weitere Erklärung zu erkennen.

Aehnlich gehe ich bei Hüftbeugecontracturen vor. Zunächst führe ich eine energische Distraction aus und dehne dadurch die verkürzten Beuger und Adductoren des Hüftgelenkes. Dabei wird das Bein aus der meist vorhandenen Adductionsstellung in

Abductionsstellung übergeführt, und gleichzeitig wird die Beugecontractur etwas gebessert (Fig. 6). Zur vollständigen Streckung der schweren Beugecontracturen muss nach meiner Erfahrung aber, ebenso wie bei den Kniecontracturen, schliesslich ein directer Zug, nach unten wirkend, hinzugefügt werden. Die Anordnung ist ebenso wie beim Knie (Fig. 7).

Fig. 6.

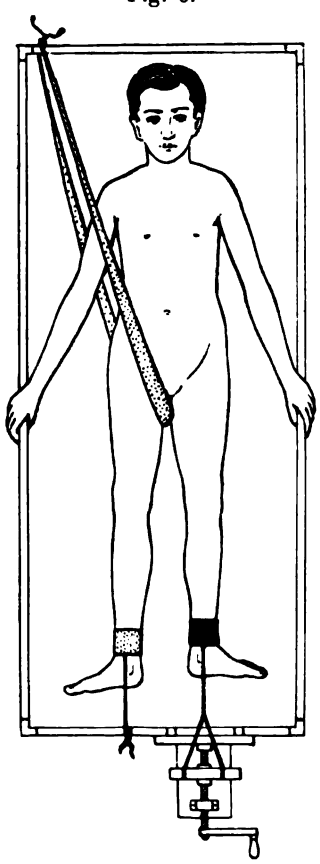

Die Fixation des Beckens wird dadurch erreicht, dass der gesunde Oberschenkel in extremer Beugestellung durch den Gurt *a* festgehalten wird.

Um diese Methoden auszuführen, bedarf man des Tisches [1]), den ich Ihnen hier zeige, und der die Arbeit von mehreren Assistenten ersetzt. Was man in der Orthopädie überhaupt unblutig durch Schraubenzug redressiren kann, ist auf diesem Tisch ausführbar.

Ich zeige Ihnen zunächst das Gestell des Tisches, der im wesentlichen aus zwei horizontal liegenden Rahmen von Gasrohren besteht, die durch vertical verlaufende Gasrohrstücke verbunden sind (Fig. 8). In dem oberen Rahmen sind zwei Holzplatten *b* und *c* einzuhängen und in der Längsrichtung beliebig zu verschieben. Auf diese Holzplatten werden zwei hartgepolsterte Kissen *d* und *e* gelegt, auf welchen der Patient während der Narkose oder zum Zweck der Untersuchung ruht (Fig. 9).

Zur Beseitigung von Fussdeformitäten dient die Fixirungsvorrichtung *f* (Fig. 10), die an jeder Stelle des oberen horizontalen Gasrohrrahmens einzuhängen ist. Der central von der Deformität gelegene Gliedabschnitt wird zwischen zwei Gummiplatten, ähnlich wie

[1]) Bezugsquelle: Ingenieur Zähringer Hannover-Linden. Preis: gegen 200 Mark.

Fig. 7.

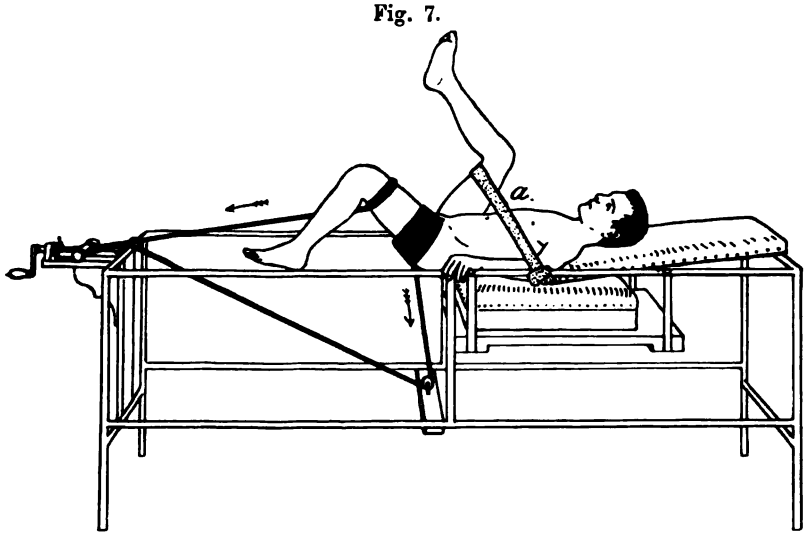

Fig. 8.

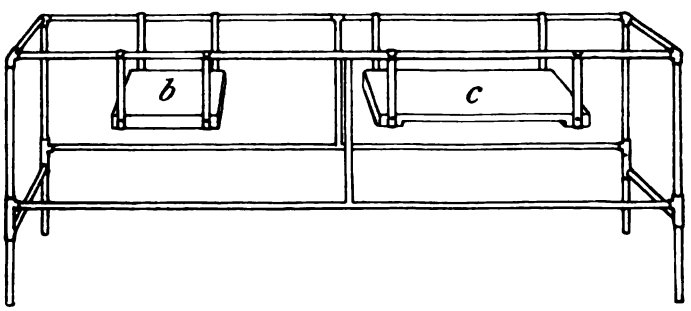

Fig. 9.

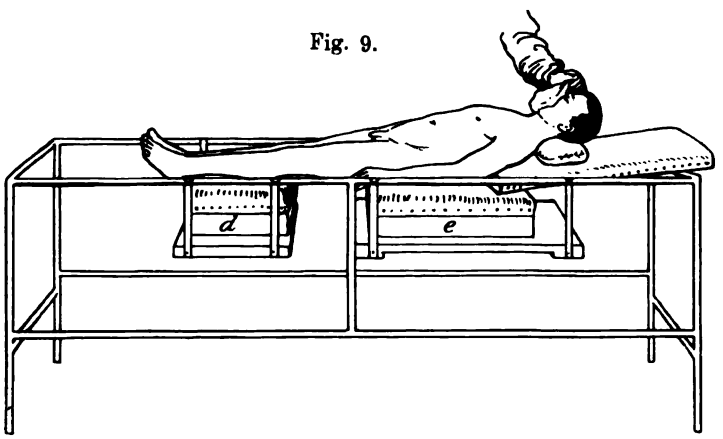

Fig. 10.

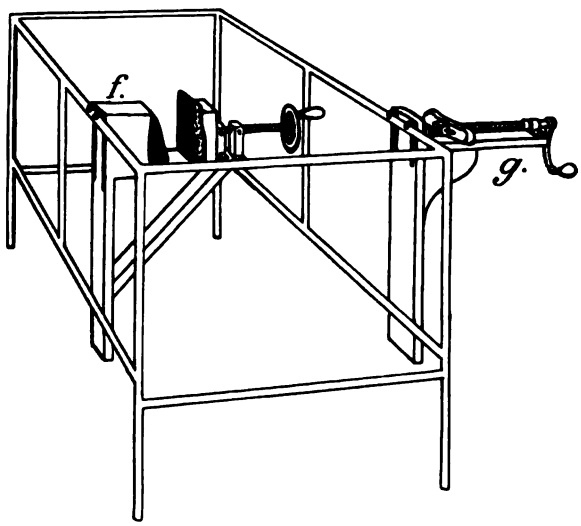

Fig. 11a.

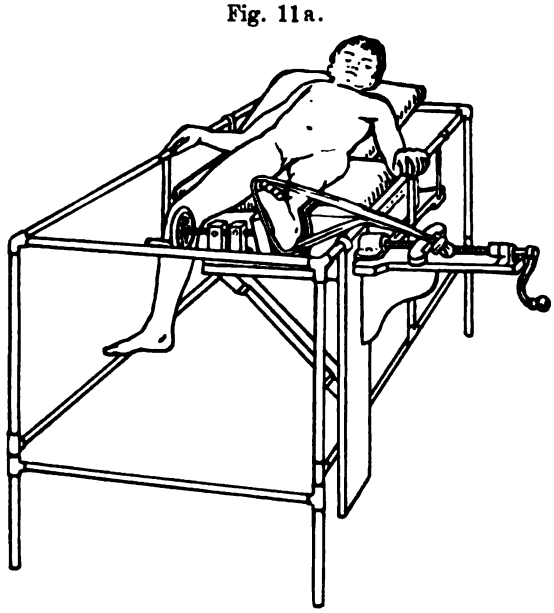

beim Lorenz'schen Apparat, fixirt. Das Redressement des peripheren Gliedabschnittes endlich besorgt die Schraube *g* (Fig. 10), welche ebenfalls an jeder beliebigen Stelle des oberen Gasrohrrahmens

Fig. 11b.

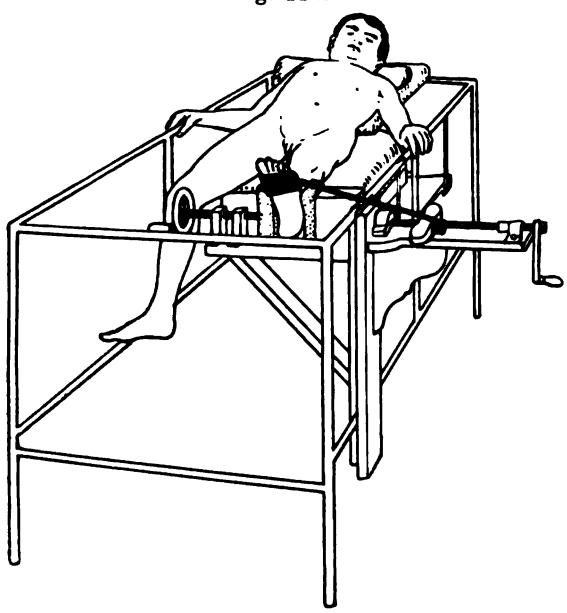

Fig. 12.

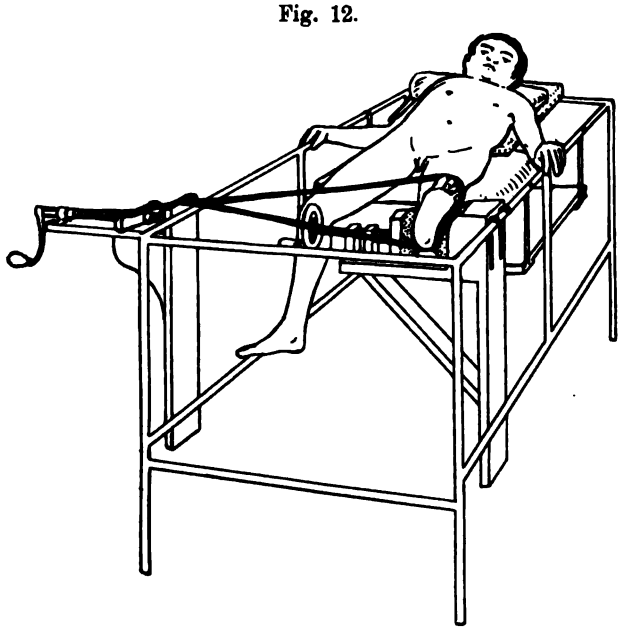

Fig. 13.

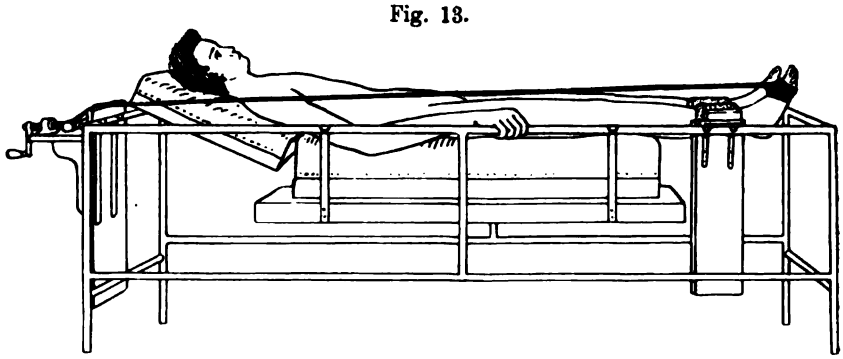

eingehängt und durch einen Stift fixirt werden kann. Als angreifenden Zug benutze ich 5 cm breite gewaschene Matratzengurte, die weich und doch fest sind. Bei schwierigen Aufgaben schalte ich endlich noch einen einfachen Federmanometer ein, um jederzeit die zur Anwendung gelangende Kraft controlliren zu können.

Fig. 14.

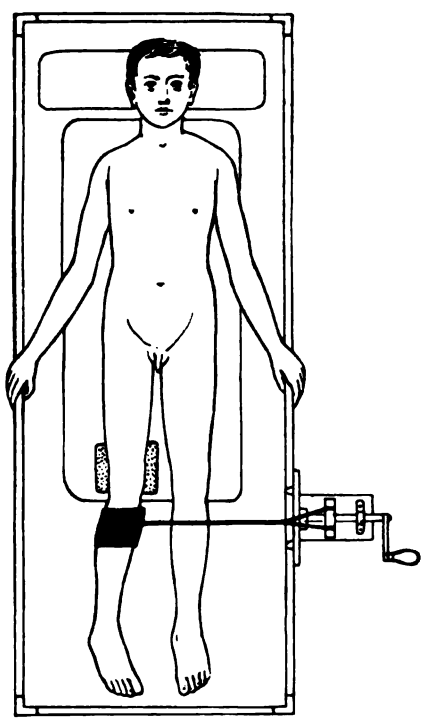

Ich zeige Ihnen in Zeichnungen das Redressement vom Klumpfuss (Fig. 11a u. b), vom Plattfuss (Fig. 12), vom Spitzfuss (Fig. 13) und vom X- und O-Bein (Fig. 14).

Die Chirurgen, die noch das gewaltsame Redressement der spondylitischen oder skoliotischen Wirbelsäule vornehmen — ich selbst thue es nicht mehr —, können diese Operationen auf diesem Tische in wirksamster und doch schonendster Weise ausführen.

Vorzügliche Dienste hat mir der Tisch bei der Reposition der angeborenen Hüftverrenkung geleistet, um den Kopf möglichst tief in die Pfanne hineinzutreiben. Die Anordnung des

fixirenden und des redressirenden Zuges veranschaulicht diese Zeichnung (Fig. 15).

Ich glaube es der Mitarbeit dieses stummen Assistenten zu verdanken, wenn ich in den letzten 2½ Jahren bei 43 in Betracht kommenden Gelenken 86,5 % volle ideale Reposition, 4,5 % excentrische Reposition und nur 9 % Reluxationen bei der Entfernung des Verbandes zu verzeichnen hatte.

Fig. 15.

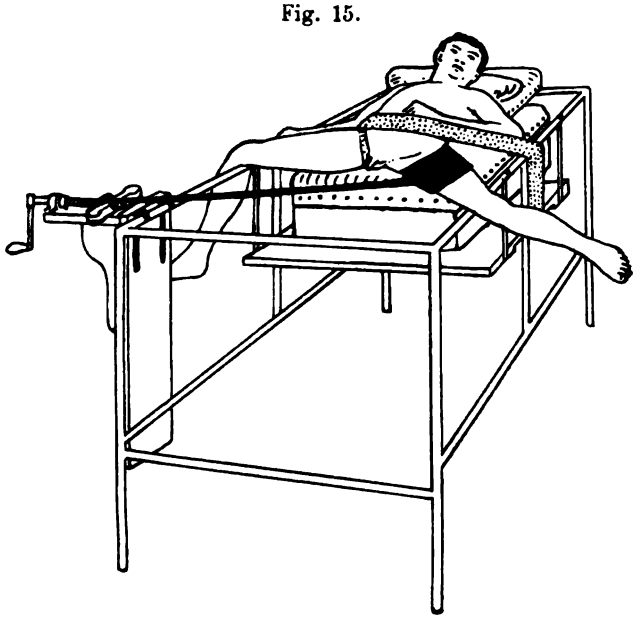

Ein weiterer Vorzug des Tisches ist, dass er gestattet, das volle Resultat des Redressements im Gipsverband ohne Mitwirkung von Assistenten festzuhalten, weil in jeder Richtung sich Bindenzügel anbringen lassen.

Und endlich ermöglicht der Tisch die Anfertigung von Gipsabgüssen bei bestredressirter Stellung des Gliedes. In der Beziehung hat sich mir der Tisch besonders bei Behandlung von Fracturen zur Anfertigung von Gehapparaten bewährt.

Ich benutze diesen Tisch seit 7 Jahren. Er hat sich mir bei über 2000 orthopädischen Eingriffen bewährt, und ich glaube ihn deshalb mit gutem Gewissen zur Benutzung empfehlen zu dürfen.

XXIII.

(Aus dem Universitäts-Ambulatorium für orthopädische Chirurgie des Prof. A. Lorenz in Wien.)

Ueber einen blutig reponirten Fall von angeborener Kniegelenksluxation[1]).

Von

Docent Dr. **Max Reiner,**
Assistent des Ambulatoriums.

Mit 4 in den Text gedruckten Abbildungen.

Von dieser relativ seltenen angeborenen Missbildung hat Drehmann im Jahre 1900 doch 122 veröffentlichte Fälle sammeln können. Seither hat sich die Zahl weiter vermehrt. Es kommen hinzu die 5 Fälle aus Drehmann's eigener Beobachtung, 1 Fall von Roberts, 2 Fälle von Bisping und 2 Fälle von Joachimsthal.

Wenn ich es trotzdem unternehme, über einen neuen Fall zu berichten, so geschieht dies mit Rücksicht auf mehrere Besonderheiten, welche derselbe bietet. Der hier zu beschreibende Fall ist zunächst darum von Interesse, weil es sich um ein älteres Kind (8 Jahre) handelt und weil er zu jener äusserst geringen Zahl von Fällen zählt, bei welchen die Luxation zu einer totalen geworden ist. Ferner konnte durch die blutige Reposition eine Autopsie in vivo gemacht werden, was vorher, meines Wissens, bloss in 2 Fällen möglich war, nämlich im Falle von J. Wolff und in jenem von Roberts. Ferner bietet der Fall durch zahlreiche begleitende Missbildungen und durch die Art, wie das Kind seine Locomotion bewerkstelligte, weitere Besonderheiten dar.

Der Knabe ist zur Zeit 8 Jahre alt, von normaler Intelligenz, für sein Alter etwas klein. Anamnese nicht erhältlich. Der Kopf

[1]) Vortrag, gehalten auf dem III. Congress der Deutschen Gesellschaft für orthopädische Chirurgie am 5. April 1904.

ist hydrocephal, Umfang 51 cm, Strabismus divergens. Pect. carinat., Eversion der unteren Brustaperturen.

Wie aus Fig. 1 und 1a ersichtlich, benützt der Knabe beim Stehen seine Waden als Fusssohlen. Die Kniegelenke sind also nahezu rechtwinkelig recurvirt.

Aufgefordert zu gehen, erfasst der Patient mit den beiden Händen die beiden Füsse und hebt so mit der gleichnamigen Hand

Fig. 1.

Fig. 1a.

das jeweilige Schwungbein vorne auf, indem er seinen Körper gleichzeitig nach der Seite des Stützbeines wirft, und dadurch das Schwungbein auch hinten, d. i. dem Kniegelenke entsprechend, vom Boden abhebt. Trotzdem auf diese Weise bloss die Pendellänge der Oberschenkel beim Gehen ausgenützt wird, hat es der Knabe doch erlernt, sich ziemlich rasch fortzubewegen.

Der Knabe weist nun folgende Deformitäten auf:

1. Obere Extremität. Habituelle Luxation des rechten Cubitus. Beugecontractur der meisten Finger im 2. Interphalangealgelenk resp. congenitale Subluxation. Andeutung von Flughautbildung an denselben Fingern.

2. Untere Extremität. Luxat. coxae congen. dext. Luxat. genu praefemoralis congen. bilateral. Pes equino-varus congen. magni gradus bilateral.

Die rechtsseitige Hüftgelenkverrenkung weist einen Trochanterhochstand von 3 cm auf. Der Kopf ist gross, gut geformt, nicht antevertirt.

Das rechte Kniegelenk ist vor mehreren Jahren an anderem Orte (nicht bekannt, wo) einer blutigen Operation unterzogen worden. An der inneren Fläche des Kniegelenkes befindet sich eine ca. 12 cm lange longitudinale Operationsnarbe. Der Erfolg der Operation ist äusserst gering; es ist nur erreicht worden, dass die totale Luxation in eine Subluxation verwandelt wurde. Die active und passive Beweglichkeit im Sinne der Beugung fehlt auch jetzt noch. Die einzige Ebene, in welcher active Beweglichkeit möglich ist, befindet sich zwischen Hyperextension und Abduction.

Das linke bisher nicht operirte Kniegelenk ist im anteroposterioren Durchmesser beträchtlich vergrössert.

Die Gegend der Kniekehle weicht von der normalen Form beträchtlich ab. Die beiden seitlichen Coulissen, welche sonst durch die vorspringenden Sehnen der Kniebeuger erzeugt werden, fehlen, die Höhlung ist durch eine starke Prominenz ersetzt, welche durch die Condylen des Femur hervorgebracht wird; zwischen den beiden Condylen kann man die Arteria poplitea deutlich durch die Haut pulsiren sehen. Die beiden Condylen sind gut tastbar, scheinen in ihrer Form nicht wesentlich verändert, aber auffallend zart. Der äussere Condylus ist einige Millimeter kürzer und in seinem queren Durchmesser etwas kleiner, als der innere. Distal vom Gelenkfortsatze des Femur lässt sich die Haut tief eindrücken, so dass die Condylen gut abgetastet werden können. An der Kuppe der Femurcondylen befinden sich Gehschwielen.

An der Vorderfläche des Kniegelenkes lässt sich die Kante der Tibiagelenkfläche in grossem Umfange deutlich palpiren. Die Tuberositas tibiae sendet nach vorne oben einen stachelartigen Fortsatz. Die äusseren Weichtheile sind hier weniger eindrückbar und daher lässt sich kein so genaues Urtheil über die Formation der Gelenkfläche gewinnen, als rückwärts.

Die klinische Messung ergibt, dass die Dislocatio ad longitudinem der proximalen Tibiagelenkfläche gegenüber der distalen Femurgelenkfläche ca. 35 mm beträgt.

Die Patella, fast von normaler Grösse, lässt sich deutlich abtasten und weist keine seitliche Luxationsstellung auf.

Passive Beweglichkeit des luxirten Kniegelenkes aus der Streckhaltung im Sinne der

Beugung	15°
Ueberstreckung	75°
Adduction (Genu var.) . .	20°
Abduction (Genu valg.) . .	35°
Rollung nahezu	0°

Bei dem Versuche, die Ueberstreckung weiter als über 75° zu treiben, stösst man auf einen harten, knöchernen Widerstand. Es macht den Eindruck, als ob man mit dem oberen stachelartigen Fortsatze der Tuberositas tibiae gegen die Vorderfläche des Os femur anstiesse. Forcirt man die Beugung über die Grenze von 15°, so werden Schmerzen ausgelöst und man stösst auf einen federnden Widerstand. Derselbe wird offenbar durch die sich spannenden Ligamenta lateralia hervorgerufen. Selbstverständlich handelt es sich bei dieser Bewegung überhaupt nicht um eine wirkliche Beugung, bei welcher die Gelenkfläche der Tibia an jener des Os femur gleiten würde, sondern um eine einfache Abhebelung des oberen Tibiaendes von seiner Unterlage.

Die active Beweglichkeit ist nur im Sinne der Ueberstreckung vorhanden und bis zu einem Winkel von ca. 30° möglich. Wenn der Patient der Aufforderung, das Knie überstreckt zu halten, nachkommt, spannt sich der sonst vollkommen erschlaffte Musc. quadriceps deutlich an, und Patella und Ligam. proprium erheben sich brückenartig aus der tiefen Nische, in welcher sie liegen. Ausser dem Musc. quadriceps wirkt aber immer der Musc. sartorius noch kräftig mit, besonders wenn der Patient, am Rücken liegend, den Oberschenkel gleichzeitig mit erhebt. Deshalb ist die Flexionsbewegung im Hüftgelenk immer auch mit leichter Aussenrotation in der Hüfte verbunden.

Im Sinne der activen Beugung ist die Beweglichkeit der Kniegelenke vollkommen Null. Hebt man, während der Patient Bauchlage einnimmt, den Unterschenkel innerhalb der geringen vorhandenen passiven Excursionsbreite nach oben, beugt also im Kniegelenke, so vermag Patient nicht, diese dem Unterschenkel ertheilte Stellung aus eigener Kraft inne zu halten. Bei dem Versuche, dies

zu thun, erfolgt zwar eine wahrnehmbare Contraction der inneren Kniebeuger, jedoch kein mechanischer Effect derselben. Der Unterschenkel fällt wieder kraftlos herunter. Eine Contraction des Musc. biceps fem. lässt sich überhaupt nicht nachweisen.

Fig. 2.

Die Sehnen der inneren Kniebeuger weichen knapp oberhalb der oberen Circumferenz des Condylus int. nach vorne ab und verlaufen über den Condylus hinweg zu ihrer Ansatzstelle an der Tibia.

Die Röntgenbilder, für deren Aufnahme ich Herrn Dr. Holzknecht zu Dank verpflichtet bin, weisen zunächst einen hohen Grad von Porosität (excentrischer Atrophie) aller Knochen der unteren Extremitäten nach.

Die knöchernen Constituentien des linken Kniegelenkes (Fig. 2)

fallen ausserdem durch ihre ausserordentliche Zartheit (concentrische Atrophie) auf. Die Knochenkerne der Epiphysen sind relativ klein. Der Tibiakopf, dessen Gelenkknorpel sich am Negativbilde sehr gut umgrenzen lässt, hat nicht die gewöhnliche flache Form, sondern ist

Fig. 3.

halbrund gestaltet, ganz ähnlich einem Humeruskopfe. Die Halbkugel sitzt aber dem Schafte nicht rechtwinkelig auf, sondern in einer nach rückwärts geneigten Ebene, welche mit der Tibiaachse einen Winkel von ca. 70 ° einschliesst.

Auch das Gelenkende des Femur ist mehr halbkugelig gestaltet und lässt die normalerweise vorhandene kräftige Ausladung der Condylen nach rückwärts vermissen. Der Femurschaft ist oberhalb

des Gelenkendes etwas abgeknickt, so dass er einen nach hinten offenen stumpfen Winkel bildet.

Der Gelenkkopf der Tibia liegt mit seinem hinteren unteren Rande der vorderen oberen Umrandung des Femurgelenkkopfes

Fig. 4.

direct auf. Die Dislocatio ad longitudinem beträgt, auch am Röntgenbilde gemessen, 35 mm. Sehr schön treten am Röntgenbilde die topographischen Verhältnisse der Patellen am Ligam. proprium hervor.

Das Röntgenbild (Fig. 3) ist bei maximaler Ueberstreckung aufgenommen.

Die vom rechten Kniegelenk stammenden Bilder ergeben die Subluxationsstellung desselben, zeigen aber, dass die Knochen

dieses vor Jahren operirten Gelenkes weniger atrophisch sind, und dass die Ossification der Epiphysen weiter vorgeschritten ist, als links.

Die Reposition des linken Kniegelenkes habe ich, nachdem etwa 1 Jahr vorher ein Versuch der unblutigen Reposition missglückt war, am 26. November 1903 ausgeführt. Querer Hautschnitt von einem Epicondylus zum anderen. Das Ligam. patellae wird in der Mitte seiner Länge quer durchtrennt. Sehr viel Fettgewebe. Bei Eröffnung der Kapsel erfolgt der Lufteintritt ins Gelenk unter pfeifendem Geräusch. Die Kapsel wird in ganzer Ausdehnung des Hautschnittes quer gespalten. Der Knorpelüberzug sämmtlicher Gelenke zeigt fast durchaus normale Beschaffenheit. Der mediale Meniscus fehlt vollständig, vom lateralen ist nur ein schmaler, sehr verdünnter halbmondförmiger Saum vorhanden. Die Ligam. cruciata zu dünnen Strängen ausgezogen. Die vielfach beschriebene Facettirung der Femurgelenkfläche ist nicht constatirbar. Die normalerweise vorhandenen Gelenkfacetten der Tibia sind ganz flach, kaum durch eine Vertiefung angedeutet. Nach Einkerbung der beiden Seitenbänder lässt sich die Reposition durch Extension, sowie durch Druck am unteren Femurende nach vorne und am oberen Tibiaende nach hinten leicht bewerkstelligen.

Die Reposition ist aber ganz labil. Daher werden jetzt die Gelenkfacetten der Tibia in ihrem vorderen Antheile mittelst des Hohlmessers vertieft und die gegenüber liegenden Condylenflächen gleichfalls zurecht gestutzt. Ueberdies wird durch eine Seidensutur, welche durch die Vorderkante beider Gelenkflächen hindurchgeht, die Stabilität der Reposition gesichert. Nun wird die Kapsel, dann das Ligam. patellae proprium, endlich die Haut vernäht und ein Gipsverband in Streckstellung angelegt. Es sei hier bemerkt, dass nicht der mindeste Zug angebracht werden musste, um die beiden Schnittflächen der Ligam. patellae proprium einander zu nähern. Es ist also keinerlei Verkürzung des Musc. quadriceps vorhanden gewesen.

Nach 8 Tagen werden die Hautnähte entfernt; prima intentio.

Gipsverband in leichter Beugestellung.

Nach 2 Monaten wird der Gipsverband behufs Anfertigung eines Modelles für einen Schienenhülsenapparat abgenommen. Es zeigt sich, dass die Reposition unverändert besteht und dass leichte Be-

weglichkeit im Sinne der Beugung vorhanden ist. Die beiden Kniegelenksenden weisen aber noch beträchtliche Verschiebbarkeit auf.

Ende Juni, also ca. 7 Monate post operationem ist die pathologische Beweglichkeit der Gelenksenden bereits äusserst gering, ebenso die Hyperextensionsfähigkeit des Gelenkes. Active Beugung bis zum Winkel von 60—70°.

XXIV.

(Aus dem Universitäts-Ambulatorium für orthopädische Chirurgie des Prof. A. Lorenz in Wien.)

Einiges über Functionsstörung nach Extensorlähmung und über Indication zur Transplantation an der unteren Extremität[1]).

Von

Docent Dr. **Max Reiner,**
Assistent des Ambulatoriums.

Mit 2 in den Text gedruckten Abbildungen.

Bekanntlich war Volkmann der erste, welcher der Frage näher trat, auf welche Weise ein Bein, dessen Kniestreckmusculatur gelähmt ist, seine Gehfunction auszuführen vermag. Er gelangte hierbei zur Ansicht, dass in der überwiegend grossen Mehrzahl der Fälle von Parese oder vollständiger Paralyse des Quadriceps ein Genu recurvatum sich einstellen müsse, unabhängig davon, ob die Flexoren des Kniegelenkes theilweise functionsfähig geblieben sind oder nicht. Zur Erklärung des Mechanismus dieser nach der Seite des gelähmten Muskels hin erfolgenden Deviation zog Volkmann das seither viel citirte Beispiel vom Taschenmesser heran.

So treffend nun dieser Hinweis Volkmann's auf bekannte einfache mechanische Verhältnisse ist, mussten doch betreffs der Allgemeingültigkeit der thatsächlichen Angabe Volkmann's Vorbehalte gemacht werden. Es ist nämlich nicht richtig, dass die Mehrzahl der Patienten mit gelähmtem Quadriceps im Laufe der Zeit durch die Gehfunction ein Genu recurvatum acquirirt. Dies trifft in der Regel nur dann zu, wenn die Beuger des Kniegelenkes in erheb-

[1]) Vortrag, gehalten auf dem III. Congress der Deutschen Gesellschaft für orthopädische Chirurgie am 5. April 1904.

licher Weise an der Paralyse participiren. Sind sie dagegen von der Lähmung verschont geblieben oder nur in geringem Grade betroffen, so stellt sich meist eine Contractur nach der Seite der weniger gelähmten Muskeln ein, und die Kranken acquiriren ein Genu flexum. Sie gehen aber trotz des Genu flexum ohne Stütze und werden hierbei gerade von jenem mechanischen Moment unterstützt, welches Volkmann zuerst richtig erkannt, und aus welchem er die Nothwendigkeit einer Recurvation ableiten zu können geglaubt hat. Die Kranken müssen bekanntlich, um im Kniegelenke nicht in dem Momente einzuknicken, in dem das entsprechende Bein in die Stützphase übergeht, ihren Oberkörper stark nach vorne werfen, um dadurch die Schwerlinie des Rumpfes vor die Kniegelenksachse zu bringen und das Gewicht des Körpers im Sinne der Streckung des Kniegelenkes wirken zu lassen. Solche Kranke müssen also bei jedem Schritt eine tiefe Verbeugung nach vorne machen, welche immer in die Stützphase des gelähmten resp. contracten Beines fällt. Diese Bewegung ist äusserst unschön und so auffällig, dass man à distance die Diagnose Quadricepslähmung stellen kann [1]).

Ist die Contractur des paralytischen Kniegelenkes eine hochgradige, dann reicht das Vornüberwerfen des Körpers nicht mehr aus; dann pflegen die Patienten, besonders Kinder und Halberwachsene, durch Vermittelung der auf das Knie aufgestützten gleichnamigen Hand das Körpergewicht direct auf dasselbe zu übertragen und hierdurch das Einknicken zu verhindern.

Sowohl bei Genu recurvatum als auch bei Genu flexum beobachten wir ausserdem sehr oft eine Aussenrollung des contracten Beines. Dieselbe ist manchmal eine Contracturstellung, wenn Muskeln mit einwärts rollender Componente gelähmt sind, dürfte aber zum Theil auch auf eine instinctive Neigung der Patienten zurückzuführen sein, die Bewegungsrichtung des Kniegelenkes senkrecht zur Richtung der Schwerpunktsbeschleunigung beim Gange zu stellen und auch hierdurch der Einknickungsgefahr zu begegnen.

Im ganzen und grossen kennt man also zwei Arten des Ganges bei Quadricepslähmung, u. z.: die eine mit dem Vorschleudern des gelähmten Beines und der Ueberstreckung im Kniegelenke, die andere

[1]) Allerdings ist man bei solchen à-distance Diagnosen auch Irrthümern ausgesetzt. So muss beispielsweise bei arthrogener Beugecontractur in der Hüfte, wenn die Beugung so hochgradig ist, dass sie durch Lendenlordose nicht mehr compensirt werden kann, ein ganz ähnlicher Mechanismus eintreten (s. u.).

mit dem Vorbeugen des Körpers und der Beugecontractur des Gelenkes. Die erstere Gangart machen sich vorzugsweise Erwachsene, die eine Lähmung acquiriren, zu eigen.

Ich habe aber wiederholt Kinder und Halberwachsene gesehen, welche mit totaler Quadricepsparalyse behaftet waren, aber keine dieser beiden Gangarten aufwiesen. Sie gingen mit gebeugtem Kniegelenke, aber ohne das oben beschriebene Vorbeugen des Körpers bei jedem Schritt, nur mit einer ganz leichten, kaum merkbaren Vorbeugehaltung. Sie gingen so schön, dass ihre Gangart sich nur wenig von jener normaler Menschen unterschied.

In weiterer Verfolgung dieser auffallenden Thatsache liess sich constatiren, dass diese schöne Gangart trotz Quadricepslähmung nur bei jenen Patienten zu beobachten ist, welche nebst ihrer Kniebeugecontractur auch einen gewissen Grad von Pes equinus besitzen.

Es wird also die bei Quadricepsparalyse sich ergebende Gangart wesentlich modificirt durch den Contracturzustand der übrigen Gelenke des Beines.

Um dem Verständniss der einschlägigen Fragen näher zu kommen, habe ich zunächst getrachtet, bei Fällen mit möglichst incomplicirter Lähmung des Quadriceps den Functionsausfall zu prüfen. Ein recht willkommenes Object bot mir hier ein sehr intelligenter 11jähriger Knabe, welcher nach Poliomyelitis eine nahezu isolirte Lähmung des Quadriceps auf beiden Seiten acquirirt hatte.

Die Attaque war 3 Jahre vorher eingetreten und hatte zu schwerer Schädigung der unteren Extremitäten und der Rumpfmusculatur geführt. Infolge der Lähmung der Rückenmuskeln und halbseitiger Lähmung der Bauchdeckenmuskeln war auch eine paralytische Skoliose aufgetreten. Wenngleich die Skoliose zum grössten Theil geblieben ist, haben sich doch die Rücken- und Bauchdeckenmuskeln zu nahezu normaler Kraft wiederum erholt. An den unteren Extremitäten sind die Adductoren, sowie die Extensoren des Kniegelenkes auf beiden Seiten vollkommen gelähmt. Der Knabe ist absolut nicht im Stande, die Unterschenkel aus der horizontalen Rückenlage dem Zuge der Schwere entgegen zu heben. Das Bestehen eines minimalen Restes von Function der Extensoren des Kniegelenkes lässt sich aber daraus erschliessen, dass bei der Intention, den Unterschenkel zu heben, die seitliche Beweglichkeit der Patella geringer wird. Ferner kann der Knabe, wenn die beiden Unterschenkel herunterhängen, dieselben um etwa 15° aus der Gleich-

gewichtslage heben, doch ist der Rest der Muskelkraft so gering, dass der Knabe diese minimale Bewegung nicht ausführen kann, wenn er sitzt. Wie er selbst herausgefunden hat, muss er sich zuerst auf den Rücken legen, um mit dem herabhängenden Unterschenkel diese Streckbewegung ausführen zu können. Der Zweck dieses Sichzurücklegens ist klar. Die Verkürzungsfähigkeit des Rectus (denn offenbar handelt es sich um diesen Kopf des Quadriceps) ist so gering, dass sie erst nach Verlängerung des Muskels durch Entfernung der beiden Ansatzpunkte von einander zur Geltung kommen kann. Im übrigen sind alle Muskeln der unteren Extremitäten vollkommen intact. Da der Ausfall der Adductorenwirkung sich nur bei wenigen Versuchen zum Zweck der Functionsprüfung geltend gemacht hat, konnte man denselben meistens vernachlässigen und den Fall als reine Lähmung beider Kniestrecker auffassen.

Dieser Knabe weist nun keine Kniebeugecontractur auf, es sei denn, dass man die eben wahrnehmbare Verringerung der Streckfähigkeit des Kniegelenkes um etwa 3—4 ° als Kniebeugecontractur gelten lassen will.

Wenn der Knabe steht, so merkt man von der Lähmung der Kniestrecker nichts.

Bekanntlich ist auch normalerweise der Quadriceps bei der sogen. bequemen Stehhaltung vollkommen schlaff und unthätig. Es rührt dies daher, dass die Schwerlinie des Körpers vor der Achse des gestreckten Kniegelenkes vorübergeht, so dass nur die Muskelkraft der Beuger des Kniegelenkes in Anspruch genommen wird, u. z. um der Schwerkraft das Gleichgewicht zu halten, resp. die Ueberstreckung des Kniegelenkes zu verhindern.

Auch die vielen Arten des asymmetrischen Stehens beanspruchen nur selten eine Quadricepsfunction.

Mit Ausnahme jener Stehhaltung, welche fast die gesammte Musculatur des Körpers in Anspruch nimmt, das ist also die militärische Grundstellung, fällt dem Quadriceps beim Stehen nur selten und auch dann nur eine äusserst leichte Aufgabe zu.

Beim Gange dagegen hat der Quadriceps in einer bestimmten Phase des Schrittes Spannung zu entwickeln. In dem Moment nämlich, wo das dem Boden aufgesetzte Bein die Rolle des Stützbeines übernimmt, ist es im Kniegelenke noch leicht flectirt, oder es ist aus der vollen Streckstellung, die es kurz vor der Beendigung des Vorschwunges angenommen hatte, wieder in Beugestellung über-

gegangen, gerade bevor die Ferse den Boden berührt hat. Die Schwerlinie geht in diesem Moment hinter der Achse des Kniegelenkes vorbei, wirkt also im Sinne der Vermehrung der Beugung. Dieser Beugungstendenz nun hat normalerweise die Spannung des Quadriceps entgegenzuarbeiten.

Wie deckt nun unser Patient den Ausfall?

Einfach durch eine vermehrte Beschleunigung, welche er dem Schwerpunkt des Körpers durch das jeweilige Stemmbein ertheilt. Es muss daran erinnert werden, dass auch normalerweise die Gefahr, in der genannten Phase des Schrittes nach hinten umzukippen, ausser durch die Spannung des Quadriceps noch durch ein zweites und zwar dynamisches Moment beseitigt wird. In jenem Zeitpunkte nämlich, wo das hintere Bein den Boden verlässt, ist der Schwerpunkt des Körpers noch gar nicht so weit nach vorn verlagert, dass die Schwerlinie in die neue Unterstützungsfläche fallen könnte; sie geht in diesem Stadium nicht nur hinter der Kniegelenksachse, sondern auch hinter der Ferse des eben nach vorne aufgesetzten Beines vorüber. Als statisches Problem aufgefasst, ist diese Stellung demnach auch normalerweise undenkbar. Beim Gehen jedoch wird der Schwerpunkt durch die Beschleunigung, welche das Hinterbein, knapp bevor es vom Boden gehoben wurde, dem Körper durch die kräftige Plantarflexion ertheilt, über diesen todten Punkt hinübergeschwungen.

Unser Patient gestaltet nun das Abstossen des jeweiligen Stemmbeines vom Boden etwas kräftiger und bewirkt dadurch eine stärkere Beschleunigung des Schwerpunktes, welche, da sie nach vorne wirkt, die Function des Quadriceps entbehrlich macht. Indem er aber dadurch eine bestimmte Phase des Schrittes (zeitlich) verkürzt, verliert der Gang ein wenig an Gleichmässigkeit; ausserdem ist verständlich, dass der Patient, da er eine starke Schwerpunktsbeschleunigung von Seiten des Stemmbeines nothwendig hat, auch im allgemeinen besser geht, wenn er rasch ausschreiten kann, als wenn er ein langsames Tempo einzuhalten hat.

Noch in einer zweiten Phase des Schrittes kommt normalerweise die Quadricepsfunction zur Geltung. Wenn das vorne aufgesetzte Stützbein eine starre Strebe wäre, so müsste der Schwerpunkt unter dem Einflusse der ihn vorwärts treibenden lebendigen Kraft über dem unterstützenden Fusse einen Kreisbogen beschreiben, dessen Halbmesser durch die Länge des Beines bestimmt ist. Die

Höhe dieses Bogens wird nun normalerweise dadurch beträchtlich verringert, dass das Stützbein fast um 15° (R. du Bois-Reymond) im Knie gebeugt wird, um dann erst, wenn der Schwerpunkt senkrecht über dem Fusse steht, in Streckung überzugehen.

Unserem Patienten gestattet nun zwar seine kräftige Schwerpunktsbeschleunigung auch eine leichte Kniebeuge, jedoch nicht in normalem Ausmaasse. Die Folge davon ist, dass er, wie aus den obigen Ausführungen verständlich wird, dem Schwerpunkte seines Körpers höhere Elongationen in verticaler Richtung ertheilen muss, als es de norma der Fall ist. Von der Richtigkeit dieser Thatsache konnte man sich durch Beobachtung seines Scheitels beim Gange überzeugen.

Im Ganzen und Grossen unterscheidet sich also sein Gang von dem normalen durch eine vermehrte horizontale Schwerpunktsbeschleunigung und eine vermehrte verticale Schwerpunktselongation. Diese Differenzen sind aber bei dem Gange auf ebenem Boden des Zimmers so gering, dass sie einer oberflächlichen Beobachtung fast entgehen. Bei dem Gang auf dem unebenen Boden der Strasse wird der Unterschied auffälliger, wobei allerdings auch noch der Ausfall der Adductorenwirkung bei der Erhaltung des Aequilibriums in Betracht kommen dürfte.

Viel wichtiger als die Function beim Gehen und Stehen ist jene Function, welche der Quadriceps als synergistischer Agonist beim Aufstehen und Treppaufsteigen zu erfüllen hat.

Das Aufstehen beruht auf dem Zusammenarbeiten der Strecker des Unterschenkels, des Knies, des Beckens und des Rumpfes. Durch die plötzlich frei werdende grosse Spannung in den genannten Extensorgruppen wird dem Schwerpunkt des Körpers die nothwendige Beschleunigung nach vorne oben ertheilt. Es hängt ganz von der Geschwindigkeit, mit welcher die Bewegung ausgeführt wird, ab, in welcher Lage die Schwerlinie des Körpers und die durch die Fusssohle repräsentirte Stützfläche sich zu einander befinden müssen. Befindet sich der Schwerpunkt ziemlich weit hinter der Unterstützungsfläche, so kann das Sicherheben vom Sitze nur in raschem Tempo erfolgen. Durch die dem Schwerpunkte ertheilte lebendige Kraft gelangt er sehr bald über die Stützfläche. Soll das Aufstehen langsam erfolgen, dann muss schon vorher die Schwerlinie über die Unterstützungsfläche gebracht werden, entweder durch Anziehen

des Fusses unter den Sitz oder durch starke Vorneigung des Rumpfes.

Ist nun der Synergismus der Bewegung, wie in unserem Fall, durch das Fehlen der Quadricepswirkung gestört, so ist das Aufstehen in den geschilderten Abarten überhaupt nicht mehr möglich. Die Art und Weise, wie der Patient die Aufgabe des Sicherhebens durchführt, hängt nun ganz davon ab, wie hoch sich die Sitzfläche, die der Patient einnimmt, über dem Fussboden befindet. Ist der Sitz für ihn relativ hoch, wie es die gewöhnlichen Subsellien für den 11jährigen Knaben naturgemäss sind, so gelingt ihm das Aufstehen vom Stuhle am leichtesten. Er beugt seinen Oberkörper ein wenig nach vorne und streckt die Oberschenkel gegen das Becken, so dass die Hinterflächen der Oberschenkel eine schiefe Ebene darstellen, an welcher er entlang der Vorderkante der Sitzfläche herunterrutscht. Dadurch, dass er sich nicht auf die volle Sohle, sondern auf die Fussspitze fallen lässt, wirkt eine Componente der Tricepsspannung im Sinne der Beugung des proximalen Tibiaendes nach hinten, d. h. im Siune der Streckung des Kniegelenkes.

Unter weiterer Vorbeugung des Körpers sowie unter weiterer Anspannung der Glutaei und der Wadenmuskeln schiebt er seinen Schwerpunkt weit genug nach vorne, um rasch die vollständige Aufrichtung des Körpers durchführen zu können. Im ganzen bringt er das Aufstehen von einem relativ hohen Sitz rasch fertig.

Muss sich Patient von einer Sitzfläche erheben, die niedriger ist als die vorher in Betracht gezogene, die sich also in Kniehöhe oder noch etwas tiefer befindet, so stützt er seine beiden Hände an der Vorderkante der Sitzfläche, aussen neben beiden Oberschenkeln auf, und hebt seinen Körper zunächst mit Hülfe der Oberarmkraft, bis der Grad der Kniebeugung so weit vermindert ist, dass er mittelst der Spannung der Glutaei und der Tricipites, sowie mittelst der Verneverlagerung des Schwerpunktes seines Körpers den Rest der Streckung vollführen kann.

Von einem niederen Schemel kann er sich in derselben Weise nur erheben, wenn er neben demselben höher gelegene Stützpunkte für seine Hände findet. Sind solche dagegen nicht vorhanden, so dreht er sich auf dem Schemel um, so dass er auf demselben kniet, und erhebt sich nun, indem er sich an seinem eigenen Körper ebenso hinaufrankt, wie wir es etwa bei Kindern mit progressiver Muskelatrophie zu sehen gewohnt sind. Ebenso muss er es anstellen, wenn

er sich direct von dem Erdboden erheben will. Selbstverständlich ist es dem Patienten ganz unmöglich, eine Kniehocke auszuführen.

Als antagonistische Synergisten haben die Kniestrecker beim Niedersetzen und Treppabsteigen zu fungiren. Der Oberschenkel beugt sich beim Niedersetzen successive gegen den Unterschenkel. Da die Schwerkraft im Sinne der Vermehrung dieser Beugung wirkt, muss der Quadriceps Spannung entwickeln, um der Schwerkraft entgegen zu wirken und die Bewegung zu einer dosirten, gleichmässigen zu gestalten.

Unser Patient deckt den Ausfall des Quadriceps beim Niedersetzen, ähnlich wie wir es früher beim Aufstehen gesehen haben, am leichtesten, wenn er einen Sitz einnehmen soll, der für ihn relativ zu hoch ist. Auf einen der gewöhnlichen Stühle setzt er sich, indem er sich zunächst hart vor denselben hinstellt, seine hinteren Oberschenkelflächen an die vordere Kante der Sitzfläche anlehnt, und diese Stellung zugleich durch Vorbeugen des Körpers sichert. Dann lässt er sich, indem er das Rumpfgewicht zurückwirft, auf die Sitzfläche niedersinken, wobei die Bewegung dadurch moderirt wird, dass die Oberschenkel an der Kante der Sitzfläche eine Stütze finden. Ist das Subsellium niedriger, so muss er sich, wenn er keine Gelegenheit hat, sich mit den Händen an einer höher gelegenen Handhabe zu stützen, auf dasselbe fallen lassen. Die normalerweise beim Niedersetzen eintretende Bewegung des proximalen Tibiaendes nach vorn bleibt hierbei aus und der Oberschenkel knickt im Knie einfach nach rückwärts um.

Sehr interessant ist die Art und Weise, wie der Patient die fehlende Quadricepswirkung beim Treppabsteigen ersetzt. Hierbei hat bekanntlich der Quadriceps des (hinteren) Stützbeines Spannung zu entwickeln, um durch die Beugung im Kniegelenke die Verkürzung des Beines um die Höhe der Stufe zu bewirken.

Unser Patient weiss nun in der Art ohne diese Verkürzung auszukommen, dass er die dem jeweiligen Schwungbeine entsprechende Beckenhälfte nach vorne dreht, so dass das Schwungbein jetzt oberhalb der unteren Stufen schwebt, und nun lässt er sich einfach auf dieses vordere Schwungbein resp. auf die untere Stufe niederfallen. Er lässt sich aber nicht auf die Sohle des Schwungbeines nieder, sondern bloss auf die Fussspitze und gewinnt dadurch nach zweierlei Richtung. Erstens verringert er die Fallhöhe um die durch die Equinusstellung gewonnene Verlängerung des Beines, und zweitens

sichert er durch den Zug des gespannten Triceps seinem oberen Tibiaende und dadurch auch dem Kniegelenke eine nach rückwärts wirkende Componente, so dass er sich auf das Schwungbein fallen lassen kann, ohne die Gefahr des Zusammenknickens im Kniegelenke im Momente des Auffallens fürchten zu müssen.

Resumirend wollen wir also constatiren, dass die Lähmung der Extensoren des Kniegelenkes, wenn der Eintritt schwerer Contracturen verhütet wurde, nur im geringen Grade beim Gehen und Stehen störend empfunden wird, dass sie aber beim Niedersetzen und Aufstehen sowie beim Treppensteigen, selbst wenn keine Contractur vorhanden ist, eine schwere Störung verursacht.

Die beim Gehen und Stehen öfters nothwendig werdende Function dieser Muskelgruppe kann zwar (abgesehen von der Wirkung der Schwerkraft) noch in anderer Weise zum Theil ersetzt werden. Es ist nämlich verständlich, dass eine (Rückwärts-)Streckung des Oberschenkels im Hüftgelenke, verbunden mit gleichzeitiger Rückwärtsdrehung des Unterschenkels im Talocruralgelenke, eine rein passive Streckung des Kniegelenkes bewirken kann (R. du Bois-Reymond). Von diesen Hilfsmitteln macht unser Patient, wie wir gesehen haben, ausgiebigen Gebrauch; er benützt also die Glutaei und die Tricipites zur Extension im Kniegelenke. Bei jenen Bewegungen jedoch, welche, wie das Hinsetzen und Aufstehen, das Treppauf- und Treppabsteigen, auf dem kräftigen Synergismus aller drei grossen Extensorgruppen beruhen, fällt der Ausfall einer Gruppe natürlich schwer ins Gewicht.

Welche Aussichten bieten sich nun, wenn man versucht, die verloren gegangene Quadricepsfunction durch Transplantation gesunder Muskeln zu ersetzen? Man braucht bloss das gross angelegte und modernste Buch über diesen Gegenstand, jenes von Vulpius, zur Hand zu nehmen und das Resumé über das Kapitel: „Die Sehnenverpflanzung am spinalgelähmten Oberschenkel“ S. 187 aufzuschlagen, um sofort die Beantwortung der Frage zu erhalten. Sie lautet: „Der functionelle Erfolg ist gerade hier so überraschend, dass er auch hartnäckige Zweifler überzeugen muss“, und weiter: „Selbst wenn die active Streckung nicht oder nicht in erheblichem Grade erzielt wird, zeigt sich doch oft eine wesentliche functionelle

Besserung, indem das Gehen ermöglicht wird, das vorher wohl hauptsächlich durch die Action der Beuger gestört wurde."

Von diesen beiden Sätzen scheint mir der zweite den Geltungsbereich des ersten doch wesentlich einzuschränken. Ich bin sogar durchaus geneigt, jeden Fall von Sehnentransplantation zum Ersatze des Quadriceps, infolge deren sich nur die vorher fehlende Gehfähigkeit wieder hergestellt hat, während die active Streckfähigkeit ganz oder zum grossen Theil ausgeblieben ist, als einen vollständigen Misserfolg des Transplantationsversuches zu bezeichnen. Die Wiederherstellung der Gehfunction ist auch vor der Transplantationsära bei einseitiger und oft selbst bei doppelseitiger Quadricepslähmung, bloss durch das modellirende Redressement der Kniecontractur möglich gewesen, und so kommt auch jetzt dieser Gewinn sehr oft lediglich auf das Conto des implicite vorgenommenen Redressements, nicht auf jenes der Transplantation. Aber auch dann, wenn das Erheben des Beines aus der Rückenlage bei völliger Streckhaltung des Kniegelenkes möglich ist, ist damit noch nicht ein grosser Erfolg bewiesen, weil diese Bewegung, die im gewöhnlichen Leben ausser zum Zwecke der ärztlichen Untersuchung kaum jemals zur Anwendung kommt, nur einen geringen Kraftaufwand erfordert, während jene Bewegungen, bei welchen die Quadricepswirkung unerlässlich ist, eine sehr hohe Kraftentfaltung des Muskels beanspruchen. Die Mittheilungen über erfolgreiche Versuche zum Ersatze des Quadriceps müssten, glaube ich, gerade darüber ausführlicher berichten, wie der Patient sich beim Aufstehen und Niedersetzen, beim Treppensteigen, bei der Kniehocke etc. verhält. Hierbei darf allerdings nicht übersehen werden, dass bei einseitiger Affection die Function des intacten Beines zum Zustandekommen der genannten Bewegungen vielfach allein ausreicht.

Ueberhaupt liegen die Bedingungen für erfolgreichen Ersatz des Quadriceps durch Muskeltransplantation nicht so günstig, als im allgemeinen angenommen zu werden scheint. Um sich hierüber eine klare Vorstellung verschaffen zu können, erscheint es nothwendig, die Kraft, welche die Extensoren des Kniegelenkes normalerweise aufbringen, mit jener Kraft zu vergleichen, welche die Beuger des Kniegelenkes, die ja in erster Linie bei jedem Transplantationsplane in Betracht kommen, normalerweise zur Verfügung haben. Für normale Verhältnisse sind diese Kräfte durch Herz und Bum vermittelst des von Herz construirten Gewicht-Hebel-Dynamo-

meters gemessen worden. Sie lassen sich aber nicht durch eine einzige Zahl ausdrücken, wie aus Folgendem hervorgeht. Beispielsweise ist eine Muskelgruppe A ohne weiteres im Stande, eine Last von einem bestimmten Gewicht zu heben, während eine Muskelgruppe B dieselbe Last nicht bewältigt. Aber die scheinbar schwächere Muskelgruppe B kann vielleicht ein wenn auch kleineres Gewicht um so viel höher heben als die Gruppe A, dass sie damit eine grössere Gesammtarbeit leistet als die stärkere, aber eine geringere Hubhöhe erzielende Gruppe A.

Diese beiden verschiedenen Aeusserungen der Muskelkraft werden als „mittlere Zugkraft" und als „specifische Energie" des betreffenden Gelenkmuskelapparates bezeichnet. Herz und Bum haben dieselben an allen in Betracht kommenden Bewegungen des menschlichen Körpers gemessen und, auf relative Werthe reducirt, tabellarisch zusammengestellt. Diese Tabelle gibt uns ein Mittel an die Hand, wenigstens annähernd die Zugkraft zu bestimmen, welche jeder einzelnen Muskelgruppe zukommt, wenn wir bei einem Individuum auch nur die Zugkraft einer einzigen Muskelgruppe kennen. Zum Zwecke des Vergleichs der gewonnenen Resultate wäre es gewiss von Vortheil, wenn die Autoren, die über glücklich transplantirte Fälle berichten, in Zukunft dieselben auch durch Zahlen präcisirten. Diese Zahlen wären mittelst des Gelenkdynamometers am transplantirten Gelenke, sowie zum Vergleiche auch an anderen vollkräftigen Gelenken desselben Individuums zu gewinnen.

Um aber wieder zur Kniegelenksbewegung zurückzukommen, wollen wir das gegenseitige Kräfteverhältniss der Beuger- und der Streckergruppe kennen lernen. Um relative Vergleichszahlen zu erhalten, mussten Herz und Bum die mittlere Zugkraft und die specifische Energie der Bewegung eines bestimmten Gelenkes als Vergleichsgrösse aufstellen. Sie wählten hierzu das Kniegelenk und setzten die mittlere Zugkraft der Kniestreckung = 100, ebenso die specifische Energie derselben Bewegung = 100 Arbeitseinheiten.

Für die Kniebeugung lauten nun die resp. Zahlen der mittleren Zugkraft und der specifischen Energie 82 und 115. Das heisst, die Kniebeuger vermögen, wenn ihre Hubhöhe voll ausgenützt werden kann, im ganzen mehr Arbeit zu leisten als die Strecker. Wenn von ihnen aber nur jene kleinere Hubhöhe in Anspruch genommen wird, welche der Streckbewegung normalerweise eigen

ist und den auf die Streckseite transplantirten Beugern gleichfalls zu eigen wird, dann können alle Beuger zusammengenommen noch nicht die Leistung aufbringen, welche jener der Strecker adäquat wäre.

Weiters muss betont werden, dass es durchaus unstatthaft wäre, etwa die gesammten Beugemuskeln zu transplantiren, um eine kräftige Streckwirkung zu gewinnen. Der Ausfall der Beuger würde, wie immer von neuem bestätigte Erfahrung lehrt, unfehlbar zu einer Recurvation des Kniegelenkes führen. Ist doch die Auffassung, dass die Ueberstreckung des Kniegelenkes beim Gehen, Stehen etc. durch den intraarticulären Hemmungsapparat des Gelenkes verhindert wird, längst als irrthümlich erkannt worden. Die Beugemuskeln des Kniegelenkes sind es, welchen die wichtige Aufgabe zufällt, die Ueberstreckung des Kniegelenkes jeweilig durch rechtzeitige Contraction zu verhindern. Der vollständige Wegfall der Beugemusculatur hat also Genu recurvata schwersten Grades zur Folge, welche sich unter dem Einflusse des Körpergewichtes und der Zugwirkung der neu gewonnenen Strecker entwickeln. Ein solcher Patient ist aber viel ärger daran, als ein mit einer ganz leichten Kniebeugecontractur behafteter. Denn während bei Lähmung des Quadriceps, wenn nur die Beuger intact sind, die durch das Redressement erreichte Streckstellung durch entsprechende Pflege des Gelenkes, tägliche Belastung im Sinne der Streckung mittelst eines Schrotsackes etc., also überhaupt durch gymnastische Einwirkungen dauernd erhalten werden kann, ist der Gymnast dem Genu recurvatum gegenüber vollkommen machtlos. Der Patient muss jetzt zur Verhinderung weiterer Ueberstreckung einen Apparat tragen, den er sonst hätte entbehren können. Es wäre gewiss von grossem Interesse, wenn die Autoren ihre Fälle darauf hin nachprüfen und feststellen wollten, in wie vielen ihrer Fälle sich diese unerwünschte Folgeerscheinung eingestellt hat.

Es ist also durchaus unrichtig, wenn gesagt wird, „dass es sich empfiehlt, möglichst viele Muskeln heranzuholen".

Es ist auch die Angabe fehlerhaft, dass, „was die Einbusse an activer Beugungsfähigkeit anlangt, die natürlich durch die Verlagerung der drei Flexoren entstehen muss, dieselbe unbedeutend sei im Vergleiche zum Gewinn".

Endlich ist auch die tröstliche Versicherung irrthümlich, dass „der Gastrocnemius eine immerhin noch bemerkenswerthe Beugefähigkeit behalte"; denn bei der gewöhnlichen Beanspruchung, wo der Fuss am Boden festgestellt und der Körper der bewegte Theil

ist, wirkt der Gastrocnemius als Strecker, nicht als Beuger des Kniegelenkes.

Ich glaube also, dass man es sich zur Regel machen müsse, nur in solchen Fällen die verloren gegangene Function des Quadriceps durch Transplantation zu ersetzen, wo auch genügend wirksame Antagonisten in Form von Kniebeugern reservirt werden können.

Auch der von Vulpius vor Jahresfrist ausgesprochene Satz, dass nicht der Befund einer Quadricepslähmung an sich, sondern nur der Nachweis erheblicher Functionsstörung die Indication zur Transplantation abgeben dürfe, bedarf demnach einer gewissen Correctur, weil bei dieser Indicationsstellung nur die Gehfunction in Betracht gezogen wurde und auch die oben geschilderten Verhältnisse unberücksichtigt geblieben sind.

Ausser den Beugern kommen der topographischen Lage nach allerdings noch der M. sartorius, die Adductoren und der M. gracilis in Betracht, von welchen der letztere als „Kraftspender" wohl nicht schwer in die Wagschale fällt, während die Adductoren sich zur Transplantation wohl nicht besonders eignen. Zur Verhütung des Eintrittes eines Genu recurvatum müssen Beuger stehen bleiben, und da überdies weder ein Genu valgum noch ein Genu varum producirt werden soll, so muss je ein Beuger an der lateralen und an der medialen Seite des Kniegelenkes verbleiben. Da man überdies den Biceps kaum wird spalten können, so ergibt sich von selbst die Regel, nur dann zu transplantiren, wenn alle vier oder oder fünf genannten Muskeln intact geblieben sind, und als Kraftspender nur zwei von ihnen zu verwenden, und zwar den M. sartorius einerseits und den M. semitendinosus oder den M. semimembranosus andererseits.

Es ist schon einleitend hervorgehoben worden, dass die Function des Beines bei Quadricepslähmung wesentlich vom Contracturzustande der übrigen grossen Gelenke desselben Beines beeinflusst wird. Es bestünde beispielsweise eine Beugecontractur im Hüftgelenke. Ist dieselbe gering, so kann sie der Patient durch Lordose im Lumbalsegmente vollständig compensiren, und die Function des Beines wird kaum leiden. Denn durch die Lordose wird der Schwerpunkt des Rumpfes nach vorne verlagert, die Schwerlinie fällt vor

dem Kniegelenke herunter, wirkt also im Sinne der Streckung auf dasselbe. Ist die Beugecontractur grösser, so wird sie nicht mehr vollständig compensirt werden können und ein Theil derselben bleibt auch im Gehen manifest; jetzt wird in dem Momente, wo das vordere Bein aus der Schwungphase in die Stützphase tritt, die Unterstützungsfläche vor die Schwerlinie zu stehen kommen, die Schwerkraft wirkt jetzt im Sinne der Beugung des Kniegelenkes, und die Erhaltung des Körpergleichgewichtes wird erschwert oder ganz unmöglich gemacht.

In ähnlicher Weise ist es mit dem Sprunggelenke und den übrigen Gelenken des Fusses bestellt. Fassen wir zunächst den kräftigsten Muskel des Fusses, den Wadenmuskel, ins Auge, so hat dieser zunächst die statische Aufgabe zu erfüllen, den Unterschenkel auf dem Fusse beim Stehen im Gleichgewicht zu halten; da die Tibia normalerweise etwas nach vorne übergeneigt ist, fällt die Schwerlinie des Körpers vor dem Sprunggelenke herunter. Die Schwerkraft würde also die Neigung der Tibia nach vorne noch vermehren, wenn ihr die Spannung der Wadenmusculatur nicht das Gleichgewicht halten würde.

Die beistehende Fig. 1 illustrirt die einschlägigen Verhältnisse. Der Fuss *d e* ist auf dem Boden aufgesetzt. Die Schwerlinie *a b* fällt vor dem Drehpunkte des Systems in *c*, das ist vor der Sprunggelenksachse, herunter, sucht also den Winkel *a c d* zu verkleinern. Die in der Richtung *a e* wirkende Kraft des M. gastrocnemius würde für sich allein den Winkel *a c d* vergrössern, wirkt also genau im entgegengesetzten Sinne als die Schwerkraft und kann ihr das Gleichgewicht halten.

Fig. 1.

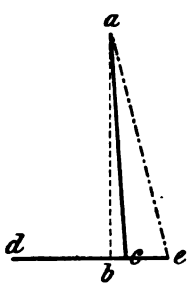

Nun denken wir uns den Muskel *a e* verkürzt (Fig. 2), wobei es für die Betrachtung vorläufig gleichgiltig ist, ob die Verkürzung die Folge einer willkürlichen Contraction oder einer pathologischen Contractur ist. Die Verkürzung des Muskels involvirt eine Annäherung der beiden Insertionspunkte desselben. Wird diese Annäherung von dem Punkte *a* allein besorgt, so bedeutet dies eine Streckbewegung im Kniegelenke, welche so lange währen kann, als es der Hemmungsapparat des Gelenkes gestattet. Die weitere Annäherung muss vom Punkte *c* geleistet werden. Damit wird *e* gehoben, *d* gesenkt und es resul-

tirt Spitzfussstellung. In dem Momente aber, als das Auftreten in Spitzfussstellung erfolgt, ändern sich die mechanischen Verhältnisse am Fusse wesentlich. Denn jetzt ist ein neuer Drehpunkt geschaffen, der durch die Capitula metatarsium repräsentirt wird und vor der in *b* auftreffenden Schwerlinie sich befindet. Fassen wir also nun zunächst den Fuss und Unterschenkel als starres System auf, bei welchem ein Drehpunkt im Sprunggelenke nicht existirt, so wirkt jetzt die Körperlast nicht mehr im Sinne der Vorwärtsdrehung des oberen Tibiaendes, sondern im Sinne der Rückwärtsneigung desselben, und diese Tendenz bleibt so lange gewahrt, als sich die Schwerlinie des Körpers noch hinter dem neuen Drehpunkte befindet. Ein Patient mit einem spastischen Pes equinus infolge Contractur des Triceps surae gewinnt also durch die Rumpflast eine kräftige Componente zur Streckung des Kniegelenkes.

Fig. 2.

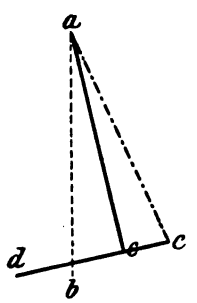

Bevor wir diesen Fall weiter verfolgen, müssen wir gleich dem etwaigen Einwande begegnen, warum unser 11jähriger Knabe mit Quadricepslähmung nicht willkürlich auf den Fussspitzen einherschreitet, wenn diese Fussstellung bei vielen Formen der Beanspruchung in dem Sinne nützlich ist, die sonst dem Quadriceps zukommende Function der Kniestreckung zu übernehmen? Er thut dies beim Gehen deshalb nicht, weil ein schwacher Grad von Spitzfuss eine enorme Beanspruchung der Zugkraft des M. triceps nothwendig hat, welche für die Dauer nicht aufgebracht werden kann. Für kurzdauernde Beanspruchungen, z. B. beim Treppabsteigen, macht er, wie wir gesehen haben, von diesem mechanischen Moment Gebrauch. Wir wissen von Coxitikern mit geringgradiger Verkürzung des Beines, dass dieselben ihren geringen Grad von Verkürzung niemals durch leichten Spitzfuss ausgleichen. Viel lieber übercorrigiren sie die Verkürzung durch hochgradigen Spitzfuss, weil sie mit einer um so geringeren Innervation des M. triceps auskommen, je mehr sie die Capitula metatarsium unter das Sprunggelenk zu bringen im Stande sind. Dass durch diese Uebercorrectur die Adductionsneigung der kranken Hüfte wieder gefördert wird, ist freilich eine unerwünschte Zugabe.

Besteht nun aber bei einem quadricepslahmen Patienten ein leichter Grad dauernder Contractur des Triceps surae, so hat der

Muskel naturgemäss keine active Arbeit zu leisten, um die Spitzfussstellung einzuhalten. Die Schwerkraft trachtet, das ganze System *d e a* um *d* als Drehpunkt nach hinten zu drehen, und deshalb trifft auch der in Fig. 2 supponirte Fall zu, dass *c* als Drehpunkt nicht existirt. Die durch die Spitzfussstellung veränderte Mechanik des Fusses kommt dem Kniegelenke zu gute, so dass dasselbe bei Quadricepslähmung jetzt auch dann noch gestreckt erhalten bleibt, wenn die Schwerlinie nicht mehr vor der Achse desselben vorbeizieht.

Dies alles gilt aber nur insolange, als der Projectionspunkt der Schwerlinie *b* hinter dem Unterstützungs- oder Drehpunkte *d* sich befindet. In dem Momente, als die Schwerlinie über diesen Punkt nach vorne wandert, tritt wieder der umgekehrte Fall ein, die Schwerkraft wirkt wieder im Sinne der Vorwärtsneigung des proximalen Tibiaendes, also wieder im Sinne der Beugung des Kniegelenkes.

Deshalb geht auch der Vortheil der Spitzfussstellung bei Quadricepsparalyse wieder verloren, wenn es sich um höhere Grade handelt. Denn erstens wird bei Steilstand der Linie *d e* die Projection derselben auf die Horizontale verkleinert und damit die Gefahr vergrössert, dass die Schwerlinie vor den Unterstützungspunkt gelangt; zweitens erfordert jeder höhere Grad von Spitzfussstellung eine stärkere Vorneigung der Tibia, so dass auch darum wieder das Kniegelenk und die Schwerlinie des Körpers vor den Unterstützungspunkt gelangen würde.

Wenn wir also aus dem bisher Vorgebrachten den Schluss ziehen, dass für einen mit Quadricepsparalyse behafteten Patienten ein leichter Grad von spastischem Spitzfuss von grossem Nutzen sei, so haben wir damit den Fall im Auge gehabt, dass der Spitzfüssige wirklich mit der Fussspitze auftritt, was aber nicht immer der Fall ist. Sehr viele Spitzfüssige treten mit der vollen Sohle auf, haben aber dafür ein Genu recurvatum.

Wir kommen damit zur Beurtheilung eines weiteren Factors zur Contracturbildung im Kniegelenke bei Quadricepsparalyse. Von zwei Patienten, welche ganz gleiche Lähmungszustände am Oberschenkel aufweisen, wobei aber die Beuger noch über die Strecker des Kniegelenkes etwas überwiegen können, wird derjenige mit normalem Triceps in der Regel ein Genu flexum acquirirt haben. Beim zweiten aber, der nebenbei mit spastischem Pes equinus behaftet ist, wird sich sicherlich ein Genu recurvatum eingestellt haben.

Es gibt ausserdem Patienten in grosser Zahl, bei welchen die Lähmung so vertheilt ist, dass sie eine vollständige Paralyse des Quadriceps, keine oder eine nur geringe Parese der Beuger und nebenbei noch einen leichten Grad von Spitzfuss aufweisen. Diese Patienten sind beim Gehen sehr gut daran. Denn so oft dieses Bein in der Phase des Stützbeines sich befindet, wird in dem durch den M. triceps und den Fuss repräsentirten elastischen Systeme Kraft aufgespeichert, welche in dem Momente als lebendige Kraft frei wird, als es als Stützbein functionirt. Diese Patienten gewinnen also auch aus ihrem gelähmten Stemmbeine einen gewissen Grad von Schwerpunktsbeschleunigung.

Im Gegensatze hierzu weist derjenige Patient, der nebst seiner Quadricepslähmung und seiner Spitzfussstellung noch ein Genu recurvatum acquirirt hat, eine viel schwerere Gangstörung auf. Dieser kann wegen der Rückwärtsneigung seiner Tibia den Fuss nicht vom Boden abwickeln, er muss ihn senkrecht vom Boden abheben. Um dies thun zu können, muss er immer erst sein gesundes Bein neben das gelähmte hingestellt haben. Er gewinnt daher nicht nur keine Schwerpunktsbeschleunigung, wenn sein gelähmtes Bein aus der Stützphase in die Schwungphase übergeht, sondern muss im Gegentheil den Rest der lebendigen Kraft, welchen er von der Wirkung seines gesunden Beines noch besass, in diesem Momente aufzehren.

Für die Praxis ergibt sich daraus die Regel, bei Lähmung der Extensorgruppen des Kniegelenkes einen gleichzeitig bestehenden Pes equinus vollständig zu corrigiren, wenn ein Genu recurvatum vorhanden ist, einen leichten Grad von Spitzfuss jedoch nicht zu corrigiren, wenn ein leichter Grad von Genu flexum vorhanden ist. Ein schwerer Grad von Spitzfuss soll in diesem Falle durch plastische Sehnenverlängerung zu einem leichten Grade umgestaltet werden. Ist der Triceps auch an der Lähmung betheiligt, und ein Pes calcaneus aufgetreten, so schaffe man den bei Genu flexum erwünschten leichten Spitzfussgrad künstlich durch das modellirende Redressement mit darauffolgender Tenodese der Achillessehne.

Es braucht wohl nicht besonders betont zu werden, dass es Ursache mit Wirkung verwechseln hiesse, wenn man in dem letzterwähnten Falle versuchen wollte, den erwünschten Grad von Spitzfussstellung durch einen höheren Absatz im Schuhe herzustellen.

Wir haben jetzt nur noch den Fall in Betracht zu ziehen, dass die Lähmung des Triceps surae für sich allein, also ohne wesentliche Alteration der Oberschenkelmuskeln bestünde. Welche Muskeln wollen wir zum Ersatze des Triceps heranziehen? Darauf ist meines Erachtens nur die eine Antwort möglich: „Gar keinen."

Bezüglich der mächtigen Gruppe der Glutäalmuskeln ist man auch früher auf diesem Standpunkte gestanden, einfach aus dem Grunde, weil eine Transplantation aus topographisch-anatomischen Gründen unmöglich ist. Beim Triceps ist topographisch-anatomisch die Möglichkeit zur Transplantation gegeben, und deshalb ist auch transplantirt worden, ohne dass man sich darüber genügend Rechenschaft gegeben hätte, ob durch die Transplantation auch ein einigermassen brauchbarer Ersatz geschaffen werden kann.

Es ist bekannt, dass die Tricepsgruppe eine grössere Fleischmasse besitzt als alle anderen Muskeln des Unterschenkels zusammengenommen. Nach Herz sind die Zahlen für die specifische Energie und die mittlere Zugkraft der Tricepsgruppe 60 und 130. Der Triceps ist daher im Stande, grosse Gewichte zu heben, verfügt aber nur über eine geringe Hubhöhe. Die bezüglichen Zahlen für die Dorsalflexion lauten 47 und 101. (Supination und Pronation sind nicht angeführt.)

Wenn schon deshalb die Chancen, brauchbaren Ersatz für den Triceps zu schaffen, äusserst gering sind, so werden dieselben noch weiter verringert durch einen Umstand, welchen schon Lange gelegentlich der Besprechung seiner Transplantationserfolge bei paralytischem Klumpfusse hervorhebt. Der eine Theil der Patienten ging stets sicher und schön, der andere Theil konnte zwar im Zimmer am ebenen Boden ebenfalls gut gehen, sobald er aber im Freien sich bewegte und auf unebener Strasse gehen musste, wurde der Gang unschön, unsicher und hinkend. Wie die genauere Untersuchung lehrt, war hier die Möglichkeit der activen Supination und Pronation des Fusses ausschlaggebend; der sichere Gang war nur in jenen Fällen möglich, bei welchen der Fuss sich in seiner Stellung jeder Unebenheit des Bodens anpassen konnte.

Es dürfte sich also auch hier als zweckmässig herausstellen, die vorhandenen Muskelkräfte als Pronatoren, Supinatoren und Dorsalflexoren nutzbringend zu verwerthen resp. zu vertheilen, für die Plantarflexion aber keine active Muskelkraft zu vergeuden. Wir haben schon oben gesehen, wie gut die elastische Kraft des durch das

Körpergewicht gespannten M. triceps (sowie des Fusses) ausgenützt werden kann, auch wenn die active Contraction unmöglich ist. Der Triceps gehört eben zu jenen Muskeln, bei welchen die Hubhöhe ausserordentlich gering ist im Verhältniss zur mittleren Zugkraft. Je geringer nun im allgemeinen die erstere im Verhältniss zur letzteren wird, desto öfter kommt der betreffende Muskel in die Lage, lediglich durch eine dauernde und sich gleichbleibende Contraction und die dadurch hervorgerufene Feststellung des Systems zu wirken, als durch den stetigen Wechsel von Anspannung und Erschlaffung. Solche Muskeln werden daher gelegentlich auf ihre Elasticität mehr beansprucht als auf ihre active Verkürzungsfähigkeit.

Ist der Triceps gelähmt, so besteht demnach die therapeutische Aufgabe lediglich darin, einen dauernden Contracturzustand desselben herbeizuführen, und diese Aufgabe ist durch die Tenodese der Achillessehne (an die hintere Fläche von Tibia und Fibula) zu lösen. Die Tenodese ist in diesem Falle auch der Arthrodese vorzuziehen, weil sie die Bewegung nicht vollständig ausschliesst.

Aus dem oben Erörterten ergeben sich die folgenden therapeutischen Gesichtspunkte. 1. Bei Lähmung des Quadriceps ist nur dann zu transplantiren, wenn von den vier, resp. fünf, topographisch-anatomisch hauptsächlich in Betracht kommenden Kraftspendern keiner in seiner Leistungsfähigkeit wesentlich alterirt ist. Zwei Muskeln sind auf die Streckseite zu bringen, die anderen, symmetrisch vertheilt, auf der Beugeseite zu belassen.

2. Ist die Unterschenkelmusculatur und insbesondere der Triceps surae normal, so kann eine vorhandene Kniebeugecontractur mit Vortheil bis zu einer leichten Uebercorrectur (Genu recurvatum) corrigirt werden, vorausgesetzt, dass das Kniegelenk durch genügend kräftige Beuger vor weiterer Recurvation geschützt ist.

3. Besteht gleichzeitig ein leichter Grad von Spitzfuss, so wird eine indifferente Streckstellung des Kniegelenkes oder eine leichte Beugecontractur mit grossem Vortheile belassen. Abweichungen der Fussform im Sinne der Varus- oder Valgusstellung sind selbstverständlich zu corrigiren.

4. Ein schwerer Grad von Spitzfuss ist in solchen Fällen durch Sehnenverlängerung bis zu leichtem Spitzfussgrade zu corrigiren, ein Pes calcaneus durch Tenodese zu einem leichten Equinus umzugestalten.

5. Besteht Spitzfuss bei gleichzeitigem Genu recurvatum, so ist die Equinusstellung vollständig zu corrigiren.

6. Vorhandene Kraftspender am Unterschenkel sind nicht zum Ersatze des Triceps, sondern für die Pronation, Supination und Dorsalflexion zu verwenden. Die Achillessehne wird durch Tenodese mit Tibia und Fibula vereinigt.

XXV.

(Aus der orthopädischen Abtheilung der Königl. chirurgischen Klinik zu Breslau.)

Zur Pathogenese und Therapie der Kniegelenkcontracturen[1]).

Von

Dr. K. Ludloff,

Privatdocenten der Chirurgie in Breslau.

Mit 44 in den Text gedruckten Abbildungen.

Indem ich mich auf den eben gehaltenen Vortrag meines Chefs, des Herrn Geheimraths von Mikulicz-Radecki beziehe, durch den unter anderem ausführlich dargethan ist, weshalb wir uns auf die Kniegelenkcontracturen allein in unserer Arbeit beschränken, möchte ich zum Ausgangspunkt meines Vortrages die schematischen Strichpausen unserer Röntgenbilder machen.

Die Anordnung dieser verschiedenen Serien der neurogenen und arthrogenen Contracturen ist so getroffen, dass in der oberen a-Reihe immer das gesunde, in der unteren b-Reihe immer das kranke Knie in derselben Stellung steht, die Patella nach links gerichtet.

Die contracten Kniee sind in ihrer ohne Gewalteinwirkung möglichen Streckstellung, die gesunden in einer dieser möglichst gleichen Stellung wiedergegeben.

Betrachten wir zunächst die Gruppe der neurogenen Contracturen (I—IV), so haben wir 3 bei spinaler Kinderlähmung mit Quadricepsparalyse (2 vor Verknöcherung der Epiphysenfuge, 1 im 25. Lebensjahre) und 1 mit spastischer Contractur nach Poliencephalitis bei einer 70jährigen Frau.

---

[1]) Vortrag, gehalten auf dem III. Congress der Deutschen Gesellschaft für orthopädische Chirurgie am 5. April 1904.

Fig. 1.

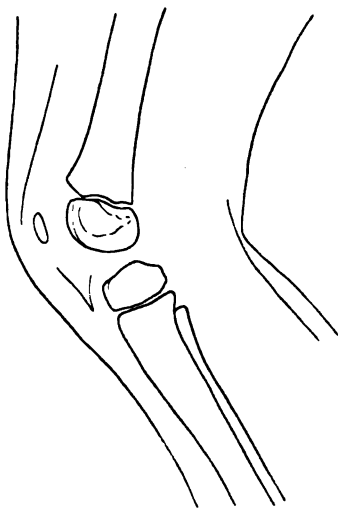

Ia.

Fig. 3.

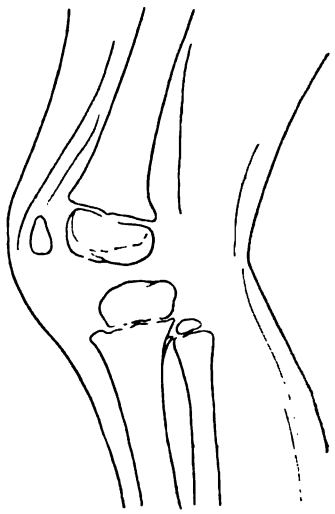

IIa.

Fig. 2.

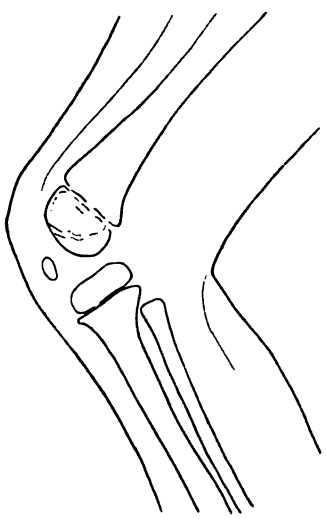

Ib.

Fig. 4.

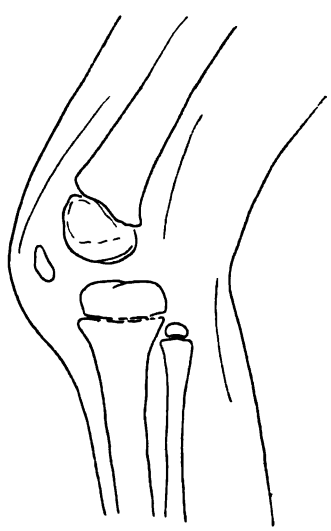

IIb.

Fig. 5.

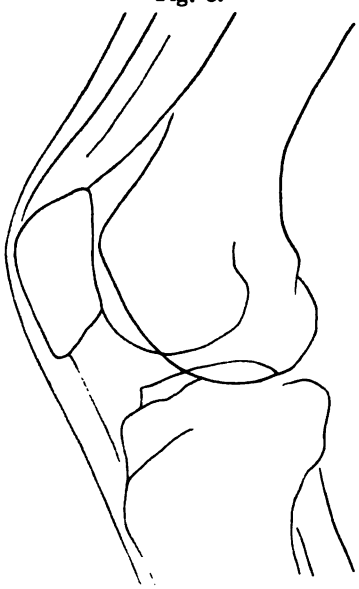

IIIa.

Fig. 7.

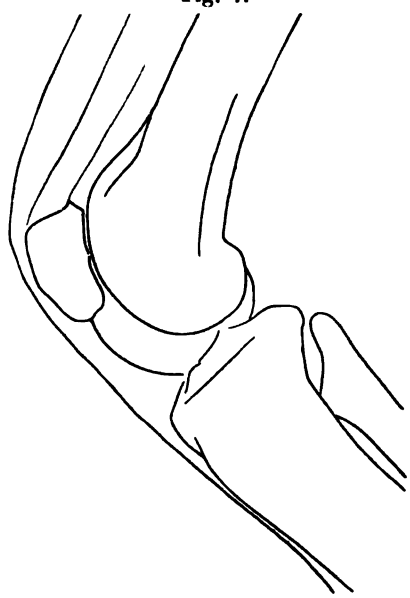

IVa.

Fig. 6.

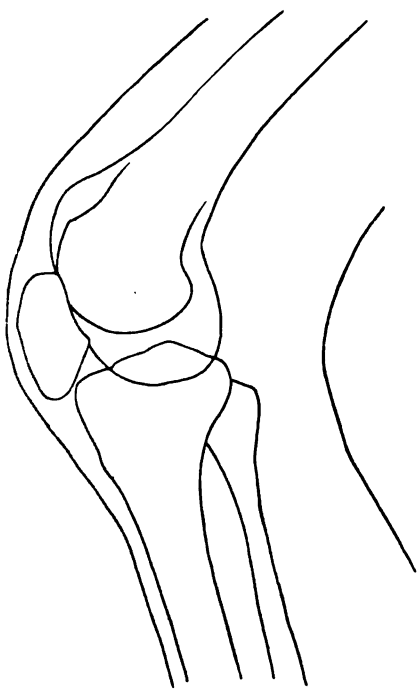

IIIb.

Fig. 8.

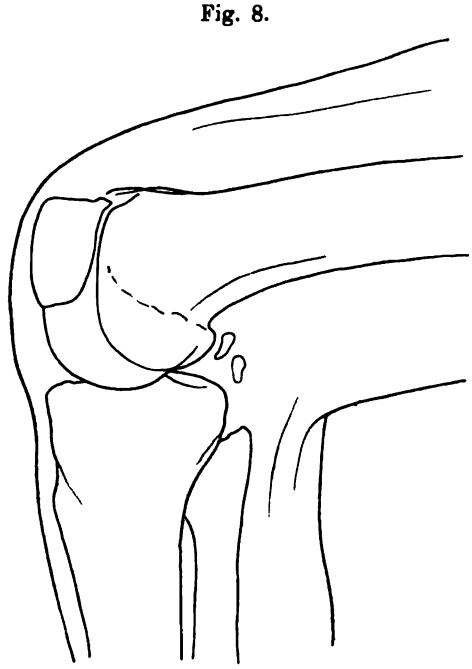

IVb.

Bei den 3 fällt zunächst die Schmächtigkeit der Diaphysen des Oberschenkels und Unterschenkels auf, besonders bei I, während die Epiphysen verhältnissmässig wenig verändert sind; nur bei III nimmt auch die Epiphyse an der allgemeinen Knochenatrophie Theil.

Dagegen ist bei allen 3 ein Tiefstand der Patella auf der kranken Seite auffallend; dieselbe liegt hier direct vor dem Kniegelenksspalt, während sie auf der gesunden Seite vor der Femurepiphyse liegt. Bei IIIb ist dieselbe wesentlich kleiner. Eine Subluxationsstellung ist auf dem Röntgenbild allenfalls bei II angedeutet.

Bei IV (der spastischen Contractur) sind die Knochen auf beiden Seiten fast ganz gleich stark, dagegen ist die Femurepiphyse auf der kranken Seite etwas mehr rechtwinkelig abgebogen als auf der gesunden Seite, eine Subluxation besteht nicht.

Der Winkel beträgt bei den 3 ersten ca. 35—70°, bei IV ca. 90°.

Die 3 ersten können ad maximum gebeugt, aber nicht ad maximum gestreckt werden. Während man bei den 3 ersten keine Muskelaction sieht oder fühlt, wenn man sanft untersucht, sieht man bei IV die Ansätze der Beuger coulissenartig vorspringen und fortwährend Spasmen in der Musculatur sich abspielen.

Wir kommen nun zur Gruppe der arthrogenen Contracturen und haben da

1. tuberculöse (V—XIV),
2. eine postosteomyelitische (XV),
3. gonorrhoische (XVI—XVIII).

Bei den tuberculösen betrachten wir zunächst die 7 Paare, bei denen die Epiphysenfugen noch persistiren, dann die 3 Paare der Erwachsenen.

Soweit die Weichtheile angedeutet sind, ragen diese in der b-Reihe (den kranken Knieen) alle in der Gegend der Patella und unterhalb derselben halbkreisförmig viel weiter heraus als bei den gesunden. Besonders hervorzuheben ist in dieser Beziehung noch IX. Während auf der gesunden Seite IXa der „rautenförmige Fleck" zwischen dem unteren Patellarrand, Condylenvorderfläche und Tibiakopf deutlich und klar hervortritt, ist dieser bei IXb undeutlich und von Granulationen erfüllt, die stärkeren Weichtheilschatten werfen. Es ist dies die Stelle der Plicae alares, deren pathologische Veränderung auch auf dem Röntgenbild klar zu erkennen ist; hier auf den Strichpausen konnten die auf den Platten sehr deutlichen Veränderungen nur

schematisch angedeutet werden. Die wichtige Rolle, die diese fungösen Wucherungen in der Gegend der Plicae alares bei der Entstehung der Contractur spielen, wird nachher ausführlicher erörtert werden.

Fig. 9.

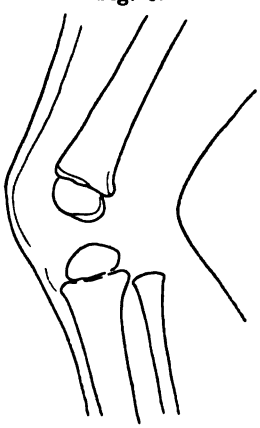

Va.

Fig. 11.

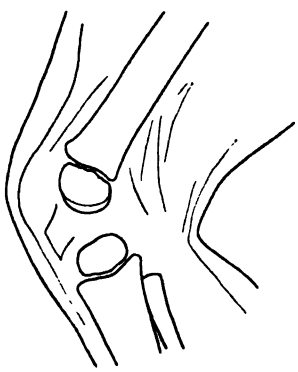

VIa.

Fig. 10.

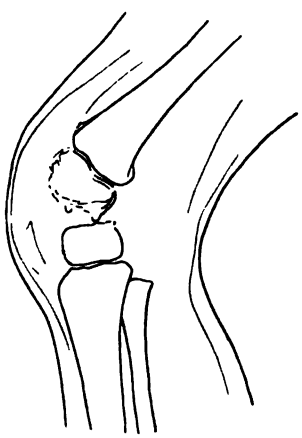

Vb.

Fig. 12.

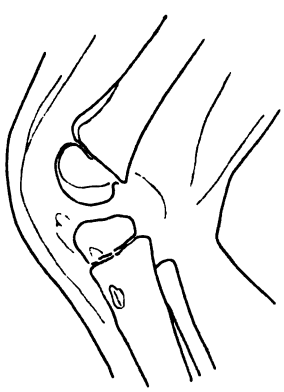

VIb.

Die Knochen der einzelnen Paare weisen folgende Unterschiede auf.

1. Die Diaphysen des Oberschenkels erscheinen auf der kranken Seite überall mehr oder weniger schmächtig, besonders bei VIII b.

2. Die Femurepiphysen nehmen an dieser Verschmächtigung nicht Theil, sondern sie sind alle mehr oder weniger vergrössert,

Fig. 13.

VIIa.

Fig. 15.

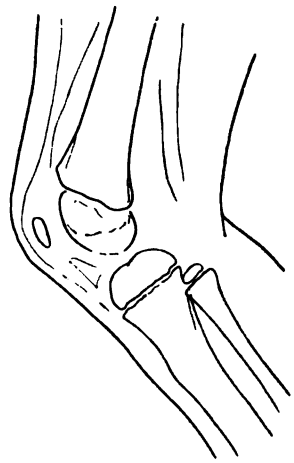

VIIIa.

Fig. 14.

VIIb.

Fig. 16.

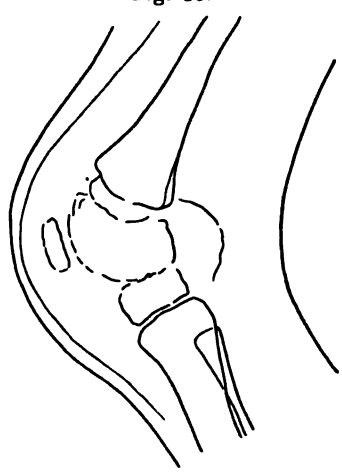

VIIIb.

am auffallendsten bei Vb, VIIb, VIIIb und Xb. Diese Epiphysen sind nicht nur in toto vergrössert, sondern sie haben auch unregelmässige Formen erhalten, besonders die Condylen; und wenn wir ihre Stellung zur Femurachse genauer ins Auge fassen, so finden

Fig. 16a.

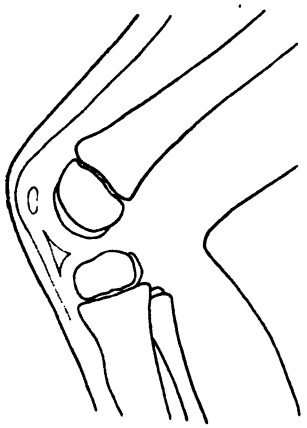

*VIII a.

Fig. 17.

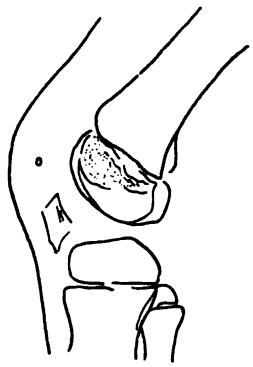

IX a.

Fig. 19.

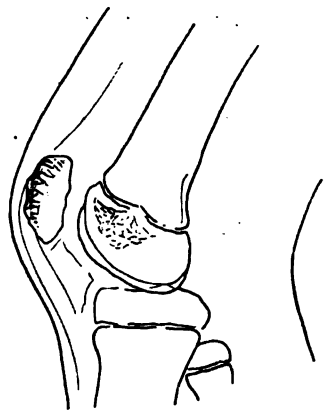

X a.

Fig. 16b.

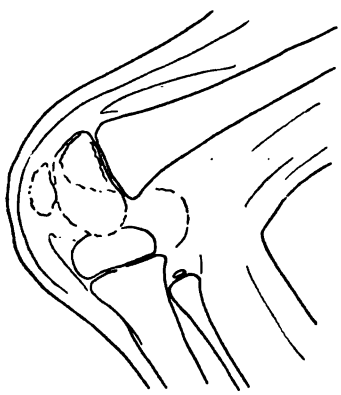

*VIII b.

Fig. 18.

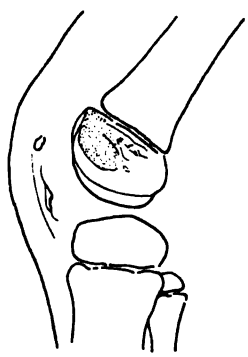

IX b.

Fig. 20.

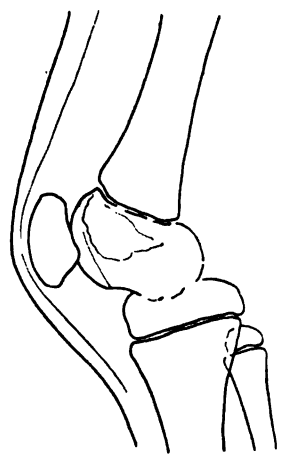

X b.

wir, dass die Epiphysen der kranken Seite mehr nach vorn ausgebogen sind.

3. Die Patellen sind auf der kranken Seite vergrössert [1]).

[1]) Cf. Ludloff, Zur Diagnostik der Kniegelenkstuberculose. Langenbeck's Archiv Bd. 71 S. 613.

4. Eine Subluxationsstellung finden wir bei Xb und XIb.

Bei diesem Paar aber erscheint auch auf der gesunden Seite der Unterschenkel etwas nach hinten verschoben.

Fig. 21.

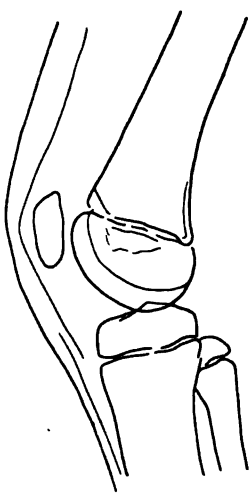

XI a.

Fig. 22 a.

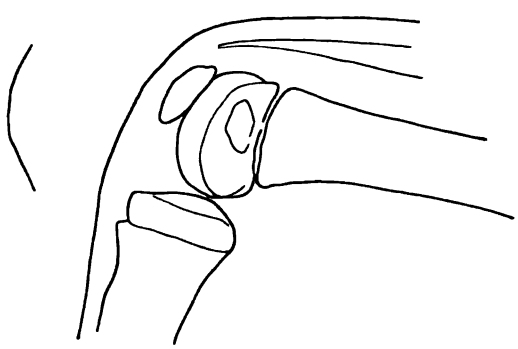

*XI a.

Fig. 22.

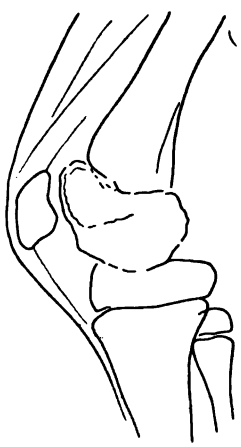

XI b.

Fig. 22 b.

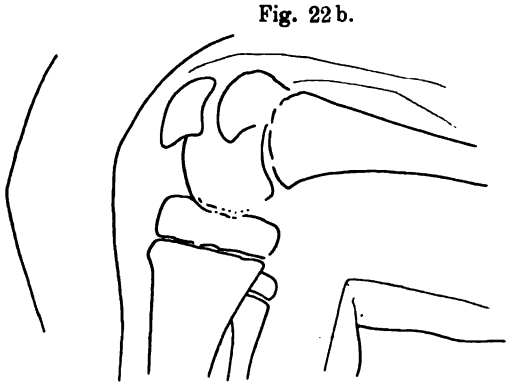

*XI b.

Bei VIIIb zeigt der Unterschenkel unterhalb der Epiphysenfuge eine leichte Biegung, nach vorn concav.

*VIIIb und *XIb zeigen uns die beiden oben genannten Kniee nochmals in flectirter Stellung, wobei keine Spur von Subluxation wahrzunehmen ist.

Alle haben einen ausgesprochenen Fungus mit Ausnahme von XI. Grösserer Flüssigkeitserguss im Gelenk, Eiter war nicht nachzuweisen. Alle Gelenke stehen in einem Winkel von ca. 40—60°, active Beweglichkeit fehlt, nur bei XI kann der Unterschenkel bis 90° gebeugt werden. In Seitenansicht bieten alle mehr oder weniger das Bild der Subluxation, in Vorderansicht Vergrösserung des Condylus internus und Abweichung im Sinne des Genu valgum oder bei XI des Genu varum.

Hervorspringende Muskelwülste, auffallendes Hervorragen der Sehnenansätze, Contractionszustände der Beugemusculatur konnten nicht constatirt werden.

Bei der nächsten Gruppe, den tuberculösen Kniecontracturen der Erwachsenen, erscheinen weder bei XII noch bei XIII oder XIV die Condylen vergrössert; im Gegentheil, ausser dem Fungus ist bei XIIb eine grössere Zerstörung des Condylus externus und bei XIIIb eine partielle Zerstörung des Tibiakopfes zu finden. Subluxation besteht nicht.

Trotz der Fungusmassen bei XIIIb, der Fungus- und Eiteransammlung bei XIIb und des grossen Ergusses bei XIVb ist die Contractur eine verhältnissmässig geringe. Active Beweglichkeit ist bei XII und XIII ganz aufgehoben, bei XIV herabgesetzt, bei XIIb ist Neigung zur Ueberstreckung vorhanden.

Bei der osteomyelitischen Contractur XV zeigt sich eine unregelmässige Knochenwucherung des Tibiakopfes als Ursache der Contractur, der Unterschenkel ist nach vorn etwas concav verbogen. Eine Vergrösserung der Femurcondylen besteht nicht, eine Subluxation ebenfalls nicht; dagegen sind die Condylen auf der kranken Seite etwas mehr rechtwinkelig abgebogen als auf der gesunden Seite. Der oberflächliche Anblick zeigt scheinbar Subluxation, bei genauerem Zusehen findet man aber, dass die Subluxation bloss vorgetäuscht wird durch eine Verbiegung in der Tibiadiaphyse (concav nach vorn). Das Gelenk lässt sich etwas beugen und strecken. In diesem bescheidenen Umfang ist die Beweglichkeit vollständig frei. Die Bewegung wird vorn und hinten durch knöchernen Widerstand gehemmt.

Bei XVI, XVII, XVIII, Contractur nach Gonorrhöe, ist ebenfalls keine Vergrösserung der Condylen, keine Subluxation, aber geringe

Fig. 23.

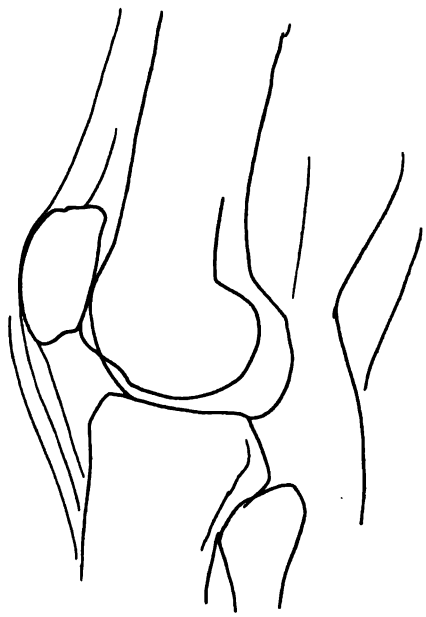

XII a.

Fig. 24.

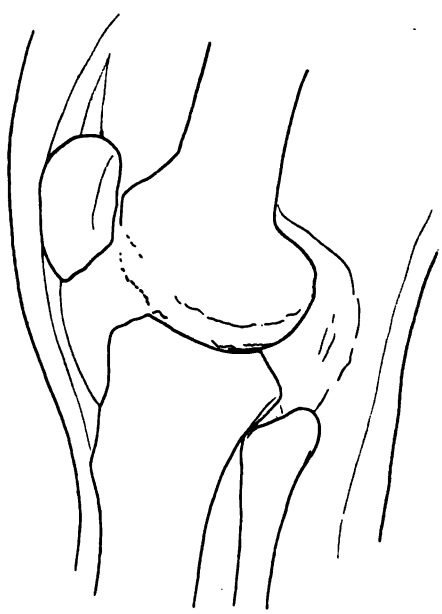

XII b.

Fig. 25.

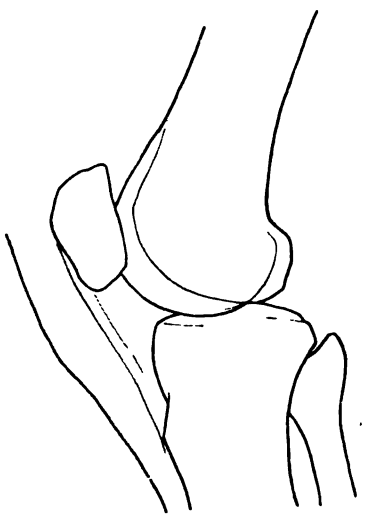

XIII a.

Fig. 27.

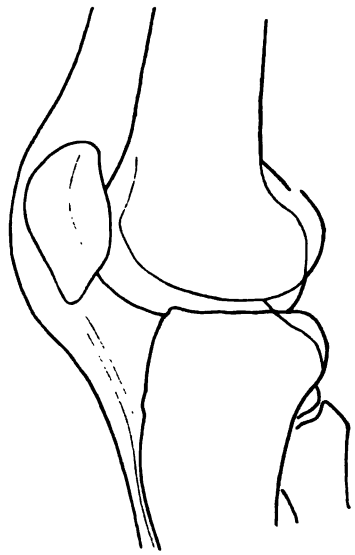

XIV a.

Fig. 26.

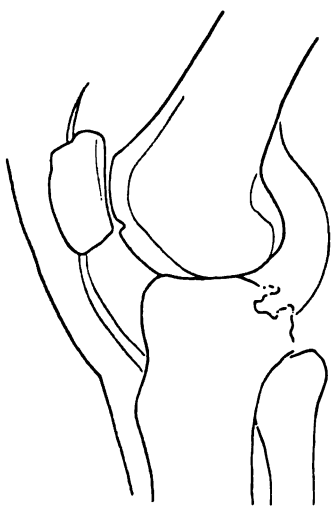

XIII b.

Fig. 28.

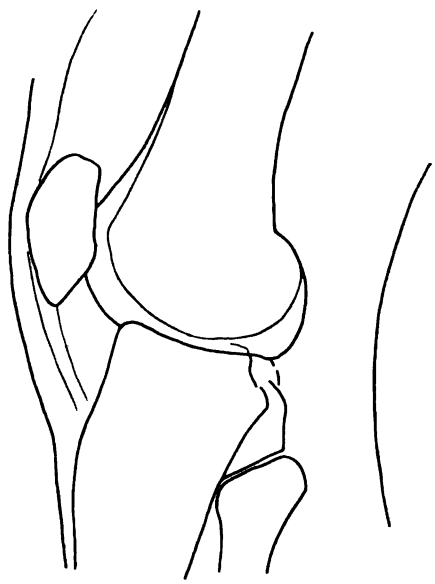

XIV b.

Zerstörung und Knochenneubildung der Knochenknorpelgrenze der Femurepiphyse vorhanden. Die übrigen Theile der Condylen und des Tibiakopfes erscheinen im Röntgenbild vollständig normal und weisen keine Knochenerweichung auf. Diese kleinen auf dem Röntgenbild sichtbaren Knochenusuren bei sonst nicht atrophischen Knochen sehe ich für Gonorrhöe als pathognomonisch und für die Differentialdiagnose dieser Erkrankung durch das Röntgenbild für sehr wichtig an.

Fig. 29.

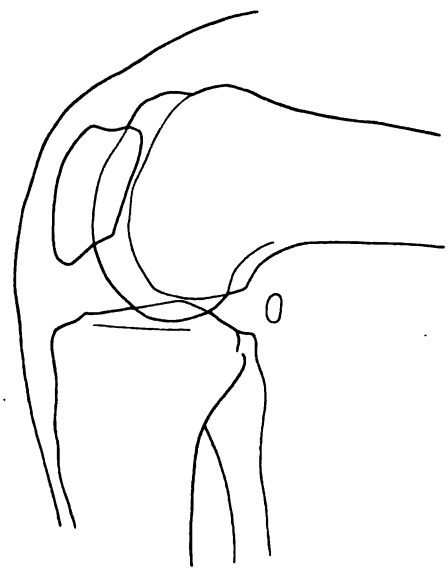

XVa.

Fassen wir das zusammen, was wir Thatsächliches aus dieser Zusammenstellung gefunden haben, so bieten uns

die paralytischen Contracturen: Tiefstand der Patella, Verschmächtigung der Diaphysen, normale jedesfalls nicht wesentlich verkleinerte Epiphysen, geringe Achsenverschiebung der Gelenkcomponenten, mässige Contractur, vollständige Beuge-, aber eingeschränkte Streckfähigkeit,

die spastische Contractur: rechtwinklige Contractur, stärkere Entwickelung der Musculatur, besonders der Beuger und ihrer Ansätze, weder ausgiebige Beuge- noch Streckfähigkeit,

die tuberculösen Contracturen: a) bei Kindern Vergrösserung der Epiphysen mit unregelmässiger Knochenneubildung, Ver-

grösserung der Patella, mässige Achsenverschiebung, aber deutliches Vorspringen der Oberschenkelepiphyse des Gelenkes, fast aufgehobene Beweglichkeit, mässige Contracturen ohne Muskelspasmen, b) bei Erwachsenen geringe Contracturen, partielle Knochenzerstörung ohne jede Knochenvergrösserung oder Neubildung, keine Subluxationsstellung, höchstens etwas Genu recurvatum, geringe passive Beweglichkeit, ohne Muskelspasmen,

Fig. 30.

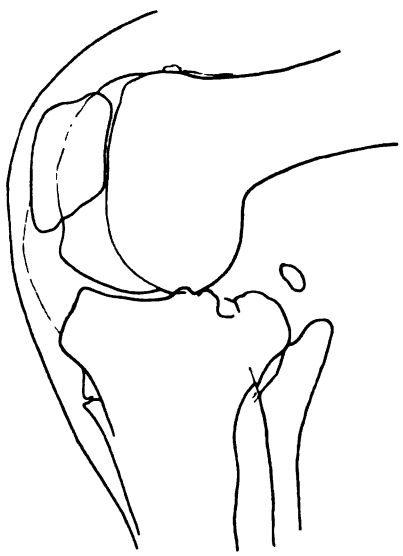

XVb.

die gonorrhoischen Contracturen: mässige Contractur, partielle Knochenzerstörung an der Knorpelknochengrenze mit kleinen Knochenauflagerungen, keine Knochenerweichung,

die osteomyelitische Contractur: rechtwinklige Beugung, circumscripte Knochenvergrösserung, im kleinen Umfang freie Beweglichkeit.

Wie können wir nun diese Befunde für die Entstehung der Contracturen verwerthen? Ehe wir das beurtheilen können, müssen wir uns erst wieder kurz die normale Anatomie und Physiologie des Kniegelenkes in die Vorstellung zurückrufen.

Die Vorderwand des Knies wird durch die fibröse Kapsel mit dem synovialen faltenreichen Ueberzug, das Lig. patellae, das

Fig. 31.

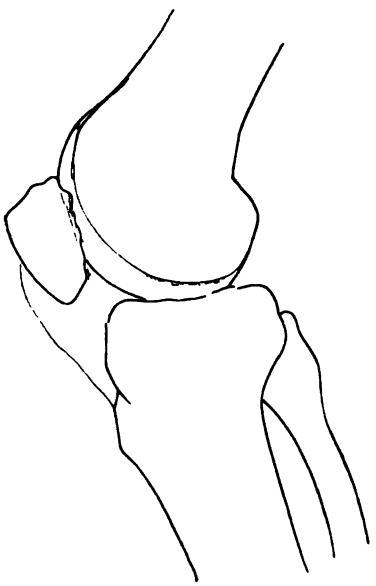

XVI.

Fig. 32.

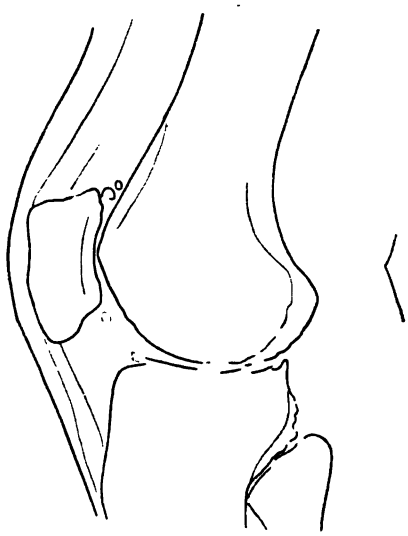

XVII.

Fig. 33.

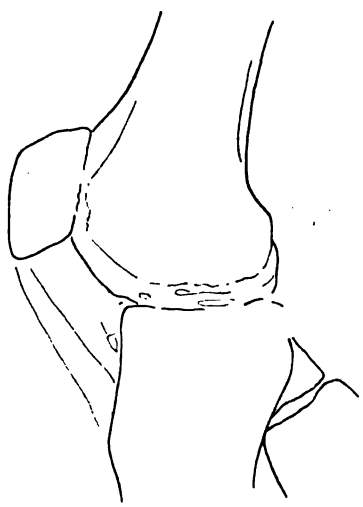

XVIII.

Retinaculum patellae und Patella gebildet. Die so gebildete Vorderwand inserirt nur an einer Seite unten am Knochen, oben aber ist sie an die Muskeln angeheftet.

Die Hinterwand wird durch die fibröse Kapsel, das Lig. arcuatum, Lig. popliteum obliquum gebildet. Mit dieser hinteren Kapselwand ist mehr oder weniger lose das Lig. Roberti und das Lig. cruciatum posterius verbunden. Alle diese hinteren Bänder ziehen vom Knochen zum Knochen ohne Einschaltung von Muskeln.

An der lat. Seite liegt das runde Lig. collaterale fibulare, an der medialen Seite das breite Lig. collaterale tibiale. Beide ziehen vom Knochen zum Knochen.

Das vordere Kreuzband setzt sich hinten an der inneren Seite des Condylus lateralis an, das hintere Kreuzband vorn an der inneren Seite des Condylus medialis.

An der vorderen Kapselwand zu beiden Seiten der Patella und nach unten liegen die Plicae alares, die sich in den vorderen Gelenkspalt hineinlegen (cf. Fig. 34).

Fig. 34.

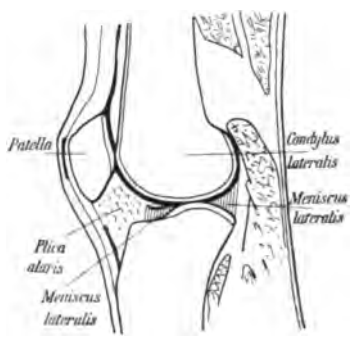

Vom unteren Ende der Patella zieht die Plica synovialis patellae quer durchs Gelenk zum vorderen Kreuzbandansatz.

Ich möchte noch besonders auf die grosse Rolle, die die Lig. cruciata in der Mechanik des Kniegelenks spielen, hinweisen, die selbst bei weitestgehenden Zerstörungen noch intact befunden werden, und auf die Wirkung der Plicae alares zu beiden Seiten der Patella, die bei der Tuberculose des Kniegelenks sehr bald ergriffen und verändert werden.

Die Wirkung der Kreuzbänder sieht man am deutlichsten, wenn man alle übrigen Bänder durchschneidet. Dann kann man

trotzdem das Knie nicht überstrecken, der Ueberstreckung widersetzen sich die beiden über einander gedrehten Bänder. Dagegen kann man bequem den Unterschenkel nach aussen rotiren. Sobald die Drehung so weit getrieben ist, dass die Tuberositas tibiae unter dem Epicondylus lateralis steht, laufen die beiden Kreuzbänder parallel mit einander und der Gelenkspalt erweitert sich. Sobald aber der Unterschenkel wieder zurückgedreht wird, kreuzen sich die Kreuzbänder wieder und verkürzen sich wie ein gedrehter Strick, Tibiakopf und die Condylen werden auf einander gepresst und lassen sich nicht überstrecken.

Diese Ueberstreckung wird ferner noch weiter gehindert durch die Ligamente der hinteren Kapselwand. Die Aussenrotation bei gestrecktem Knie wird verhindert durch das Lig. collaterale tibiale, das breiter angelegt ist, als das fibulare. Die beiden Seitenbänder werden gespannt bei der Streckstellung, wobei bekanntlich unter normalen Verhältnissen die Rotation des Unterschenkels unmöglich ist.

Sobald die Streckung durch Muskelzug aufhört, erschlaffen die Seiten- und Kreuzbänder etwas durch geringe Zurückdrehung nach aussen und das Knie flectirt sich; dabei gleitet der Tibiakopf auf den hinteren Theil des Condylus.

Die Extension ist mit einem Gleiten des Tibiakopfes nach vorn, die Flexion mit Gleiten des Tibiakopfes nach hinten verbunden.

Die Extension, die Geradestellung des Kniegelenkes ist ein rein activer, mit Contraction des Quadriceps verbundener Vorgang, wenn nicht die Schwere bei Rückenlage, oder die Verlagerung des Schwerpunktes nach vorn beim Stehen die Streckung bewirkt.

Die Mittelstellung des Gelenkes ist die, in der sämmtliche Bänder ohne Muskelaction gleichmässig gespannt oder entspannt sind. Wir erhalten sie im warmen Vollbad oder durch Injection ins Gelenk nach Bonnet, sie beträgt ungefähr 50°.

Die Anspannung der Hemmungsbänder gegen die Ueberstreckung tritt bei Neugeborenen und im 1. Jahr schon viel früher auf, als bei Erwachsenen.

Normale Gelenkconfigurationen, besonders der Knorpel, werden hauptsächlich im Lebensabschnitt des grösseren Wachsthums nur durch ihre fortwährende Function erhalten.

Die Kreuzbänder reichen mit ihrer Länge bei ihrer Ueber-

drehung gerade so weit, dass bei normal gestalteten und nicht vergrösserten und verbildeten Condylen die Ober- und Unterschenkelachse eine Gerade bilden.

In gestreckter Stellung des Knies werden die Gelenkenden durch die Wirkung der Kreuzbänder und Seitenbänder fest auf einander gepresst.

Die Flexionshemmung ist eine rein musculäre. Die Extensionshemmung kann schon allein nur durch die hinteren Verstärkungsbänder bewirkt werden.

Vorn liegt das Kniegelenk ganz ohne Muskelbedeckung vor und hinten ziehen auch nur die Köpfe oder die Endsehnen der Muskeln am Gelenk mehr weniger seitwärts vorbei. Jedenfalls liegt hier, im Gegensatz zum Hüftgelenk, kein Muskelbauch dem Gelenk selbst auf.

In welcher Weise verändert sich nun das tuberculös erkrankte Knie und wie wirken diese Veränderungen auf die Mechanik ein?

Diese Veränderungen des Gelenkes sind ja seit König genug bekannt, so dass wir des Weiteren darauf nicht einzugehen brauchen.

Sobald die Erkrankung, sei es nun, dass die Synovialis vorher allein oder der Knochen allein oder beide zugleich afficirt sind, eine gewisse Ausdehnung im Gelenk erreicht hat, muss zunächst die Streckfähigkeit leiden; denn bei der Streckung durch den Quadriceps werden die Plicae alares, die Plica synovialis patellae mit der Patella nach oben gezogen, gezerrt und gedrückt, ebenso werden die Kreuzbänder und die hintere Kapselwand gespannt, der Unterschenkelkopf gleitet auf den Condylen nach vorn und wird nun mit Hilfe der oben erwähnten Bänder fest auf die Condylen gepresst und die hintere Synovialwand gegen den hinteren Theil der Condylen gedrückt.

Sobald nun diese Synovialisfalten (Plicae alares) mit Tuberkeln übersät sind, werden durch diese Zerrung und Pressung natürlich heftige Schmerzen ausgelöst. Infolge dessen wird die Quadricepsanspannung unterlassen. Wenn diese aufhört, geht das Gelenk infolge des Zurückfederns der Kreuzbänder in die Mittelstellung zurück, mehr oder weniger, je nachdem der Patient Rücken- oder Seitenlage einnimmt. In Rückenlage wird übrigens die Entspannung nicht etwa durch die Beuger, sondern durch Flexion und dadurch Erhebung des Oberschenkels in der Hüfte vorgenommen.

Jede einzelne Extension durch Quadricepscontraction verursacht von neuem einen Schmerzanfall, besonders bei Stellungs-

veränderung. Dasselbe gilt ebenso bei der Synovitis gonorrhoica und rheumatica. Je weiter nun diese Synovitis fortschreitet, je grösser die fungösen Massen werden, desto lieber wird das Gelenk in Mittelstellung gelassen, wobei ebensowohl die Synovialfalten der vorderen Kapsel wie die der hinteren nicht entfaltet werden.

Ungefähr zu gleicher Zeit entwickelt sich aber auch, wie wir seit König wissen, der Pannus an den typischen Stellen und auch die Meniskusränder werden von Fungus überwuchert. Dadurch wird zunächst die Gleitfähigkeit des Knorpels beeinträchtigt, und durch diese fungösen Meniskusauflagerungen wird ein Missverhältniss der Gelenkcomponenten zur Länge der Kreuzbänder geschaffen, die, wie gesagt, selbst bei hochgradigen Erkrankungen intact bleiben.

Jetzt wird die Mittelstellung nicht allein mehr wegen der Schmerzen eingehalten, sondern sie kann überhaupt auch bei Streckversuchen nicht mehr aufgegeben werden, da die Knorpel durch die Pannusentwickelung nicht mehr normal gleiten können.

Diese Mittelstellung ist eine rein passive, durch keine zur Kniefunction gehörige Muskelaction bedingte, weder der Strecker noch der Beuger.

Während der Zeit können sich aber auch Knochenheerde entwickeln, sei es nun secundär vom Pannus aus oder primär an der Knochenknorpelgrenze. Wir haben gesehen, dass diese Knochenheerde mit Vorliebe an der vorderen Knorpelknochengrenze des Condylus medialis sitzen.

Bei Kindern ist mit dieser Infection eine Knochenneubildung und Vergrösserung neben der Zerstörung verbunden, bei Erwachsenen überwiegt aber bei weitem die Knochenzerstörung.

Dieses Knochenwachsthum bei Kindern vergrössert das vorhin angeführte Missverhältniss der Condylen zu der Länge der Kreuzbänder und der hinteren Kapselwand oder führt es unter Umständen allein herbei.

Diese Stellung wird ferner durch fungöse oder bindegewebige Verwachsungen fixirt.

Nun ist es aber ein grosser Unterschied in dem weiteren Schicksal der Contractur, ob ein Kind oder ein Erwachsener von der Tuberculose befallen wurde.

Beim Erwachsenen tritt, entsprechend dem mehr destructiven Charakter der Tuberculose, in diesem Alter eher eine Verkleinerung der Condylen resp. eines der Gelenkenden ein, beim Kinde aber

wachsen die Gelenkenden in der Richtung des verminderten Widerstandes weiter und ganz besonders noch durch den Entzündungsreiz an den Condylen. Die Flexionscontractur muss also noch vergrössert werden und ausserdem kommt es auch zur Valgusstellung, da, wie gesagt, besonders der Condylus medialis betroffen ist. Dieses kindliche Epiphysenwachsthum ist aber auch mit die Ursache für die als Subluxation bezeichnete Achsenverschiebung der beiden Gelenkenden. So entstehen die Stellungen, die in den schematischen Zeichnungen wiedergegeben sind.

Bisher hatten wir die Contractur bis zur Flexionsstellung wenig über die Mittelstellung hinaus verfolgt und gesehen, dass die fungös entarteten Plicae alares eine grosse Rolle dabei spielen (cf. IXb und Fig. 34). Aber wir finden viele Contracturen, die eine weit grössere Flexion aufweisen.

Im weiteren Verlauf des Processes gibt es zwei Möglichkeiten. Entweder der Process heilt aus oder er geht in Eiterung über.

In den Fällen, die ohne nennenswerthe Eiterung ausheilen, kommt es zu Schrumpfungen der erkrankt gewesenen Synovialis. Hierdurch treten die Conturen der vergrösserten Condylen etc. noch stärker und deutlicher hervor. Die einmal eingenommene Flexionsstellung wird mindestens festgehalten, indem auch die hintere Synovialwand schrumpft. Entsprechend aber der fortschreitenden Heilung und abklingenden Schmerzhaftigkeit fängt nun das Kind an, das Bein wieder mehr zum Stehen und Gehen zu benutzen. Von diesem Augenblick der wiedererlangten Function wirken zwei neue Momente auf die Contractur ein:

I. die Belastung,

II. die functionelle Muskelthätigkeit.

Die Belastung muss natürlich die bestehende Flexion noch vergrössern. Beim Stehen wirken die Beuger Semimembranosus etc. und auch die Wadenmusculatur. Letztere in diesem Fall ganz besonders, da das Individuum zum Ausgleich der Contractur Spitzfussstellung einnehmen muss.

Die Wirkung dieser beiden Muskelgruppen an der Beugeseite, die sich hinter dem Knie kreuzen, muss abermals zur Vergrösserung der Flexion beitragen, besonders da der einzige Antagonist, der Quadriceps, in der Wirkung durch die Fixation der Patella geschwächt ist. Das ausheilende Knie wird also erst recht im Sinne der Flexion beeinflusst.

Bei den Knieen, die nach Eiterung mit allen den Complicationen ausheilen, ist die noch hochgradigere und unregelmässige Contracturstellung aus den ausgedehnteren Knochenzerstörungen und infiltrirenden Weichtheilsprocessen mit allen ihren Folgen noch leichter einzusehen.

Bisher hatten wir angenommen, der Kniegelenksprocess wäre sich selbst überlassen geblieben, resp. exspectativ behandelt worden.

Der grösste Theil der Fälle wird aber wohl auf diese oder jene Weise behandelt werden.

Die Zeichnungen VIIIb, Xb, XIb (Fig. 16, 20, 22) und die ganze Serie von XIX—XXIV (Fig. 35—40) stammen von solchen Fällen.

Die ersteren drei sind mit nicht forcirten orthopädischen Massnahmen behandelt worden. Sie haben alle die Achsenverschiebung des Ober- und Unterschenkels gemeinsam. Aber bei VIIIb ist sie entstanden durch Verkrümmung des Unterschenkels concav nach vorn, während die Epiphysen ihre flectirte Stellung behalten haben, bei Xb und XIb ragt die Tibiaepiphyse weiter nach hinten hinaus.

Letztere bezeichnen wir als die sogen. Subluxation.

Wie kommt diese zu Stande? Man hat angenommen, durch Hinuntersinken des Unterschenkels bei Bettruhe in Rückenlage.

Das Hinuntersinken ist unmöglich wegen der bestehenden Adhäsionen und der Wirkung der Kreuzbänder.

Wir glauben, die Erklärung für alle 3 Fälle im folgenden zu finden.

Bei allen 3 Fällen ist die Gleitfähigkeit der Epiphysen auf einander aufgehoben und zwar durch Vergrösserung der Epiphysen und ausserdem durch Adhäsionen. Was geschieht nun bei mässigen Streckversuchen?

Der Tibiakopf wird an seinem normalen Gleiten nach vorn bei der Streckung gehemmt; wenn nun die hintere Kapselwand von Fungus und Schwartenmassen belegt ist, wenn die Epiphysenvergrösserung so weit gegangen ist, dass schon bei Flexion die Lig. cruciata ziemlich gespannt sind, so kann also im Gelenk keine Streckstellung mehr stattfinden und es kommt zu einer Verbiegung in den pararticulären Segmenten. Bei VIIIb ist in der That eine ganz enorme Vergrösserung der Condylen vorhanden, mehr als bei Xb und XIb. In letzteren Fällen kann die hintere Kapsel und das hintere Kreuzband noch nachgeben, und so kommt es zu einem Klaffen des hinteren Gelenkspaltes.

Das Charakteristische für diese sog. Subluxation ist das Missverhältniss zwischen dem Grade der Extensionsstellung des Unterschenkels zum Grade der Extensionsstellung der Tibiagelenkfläche zu den Condylen.

So sehen wir ein, weshalb die Contractur bei tuberculöser Kniegelenkentzündung sich bei jugendlichen Individuen anders gestalten muss, als bei Erwachsenen.

Die Hochgradigkeit bei ersteren, sowohl in Bezug auf Flexion, Valgusstellung und Achsenverschiebung wird hauptsächlich bedingt durch das Wachsthum, sowohl das normale wie pathologische infolge des Entzündungsreizes an der Knochenknorpelgrenze.

Zum Ausgangspunkt hatten wir die Mittelstellung des Gelenkes gemacht, bei der wir alle Muskeleinflüsse für ausgeschaltet gehalten haben.

Finden wir hochgradige Contracturen mit Subluxation bei Erwachsenen, so ist immer erst zu eruiren, ob der Process nicht schon aus der Kindheit mit ins spätere Lebensalter hinüber geschleppt ist.

Bei acuten Gonitiden Erwachsener werden meistens die Contracturen kaum über die Mittelstellung hinausgehen, ja sogar oft in gestreckter Stellung bleiben, weil hier fast von Anfang an Bettruhe und Rückenlage festgehalten werden. Pathognomonisch für Gonorrhöe scheinen mir, wie oben gesagt, die auf dem Röntgenbild sehr deutlich sichtbaren Knorpelusuren und Knochenauflagerungen bei nicht atrophischem Knochen, wodurch bald eine feste Fixation erzeugt wird.

Auch die Erklärung der Contractur bei Osteomyelitis bietet keine Schwierigkeiten, wenn man auch hier die Mittelstellung zum Ausgang nimmt und aus dieser sich das Gelenk umformen lässt, mit den eventuell durch die Jugend bedingten Modificationen. Pathognomonisch für diese Contracturen scheint die freie Beweglichkeit in bescheidenem Umfang zu sein.

Sind nun diese für die arthrogenen Contracturen angenommenen Entstehungsmomente auch für die neurogenen gültig?

Von vornherein ist man geneigt, anzunehmen, dass bei Quadricepslähmung die Contractur dadurch entsteht, dass sich nun die Beuger anspannen und den Unterschenkel flectiren. Dem steht aber entgegen, dass die Contractur auch dann anfangs dieselbe Form hat, wenn auch alle Muskeln gelähmt sind. Es geht daraus hervor,

dass auch in diesem Falle anfangs das Kniegelenk die Mittelstellung ohne jede Muskelthätigkeit einnimmt. Besonders da ja in der ersten Zeit nach dem Ausbruch der Krankheit fast immer die ganze Extremität gelähmt ist und erst allmählich wieder in einzelnen Muskeln die Contractionsfähigkeit erwacht. Dass später die Contractur sich anders gestaltet, je nachdem alle Muskeln oder nur wenige betroffen sind, ist klar.

Modificirt wird die Stellung dann durch das Stehen und Gehen der Kinder, durch Belastung und einseitige Muskelfunction und durch das Wachsthum in der Richtung des geringsten Widerstandes; wodurch es bald zur Incongruenz der Gelenktheile kommt. Kein Wunder, dass man dann auch nicht nach der Tenotomie derartige Kniee ganz strecken kann.

Der Tiefstand der Patella ist wohl nur als der Ausdruck der Insufficienz des Quadriceps aufzufassen und zeigt deutlich die Abhängigkeit der Ausgestaltung der vorderen Kniegelenkswand von der Quadricepsthätigkeit.

Wenn wir bei der Little'schen Krankheit abnormen Hochstand der Patella, beim Neugeborenen Tiefstand beobachten, so geht daraus hervor, dass die Patella erst durch die Quadricepsfunction in die gewöhnliche Stellung gebracht wird.

Die Contractur bei der spastischen cerebralen Lähmung zu erklären, ist nicht schwer, hier kommt sie von Anfang an durch Muskelaction zu Stande und zeigt deutlich das Ueberwiegen der Beuger über die Strecker. Sie unterscheidet sich aber auch wesentlich von den übrigen durch

1. rechtwinklige Stellung des Unterschenkels zum Oberschenkel, wobei die Beuger die grösste Angriffsmöglichkeit haben,

2. deutliches Hervortreten der einzelnen Muskelgruppen und ihrer Sehnen und ihrer Contractionen,

3. Fehlen der Subluxation.

Wie verhalten sich nun unsere Ansichten zu denen anderer?

Die Bonnet'sche Auffassung, die Contracturstellung der Gelenke daraus zu erklären, dass in dieser Stellung die Raumentfaltung des Gelenkes am grössten ist, erklärt weniger die Contractur im einzelnen Fall, sondern hat uns einwandfrei die Mittelstellung der Gelenke gezeigt. Durch die Bonnet'schen Versuche wird vor allem dargethan, welche Stellung die Gelenkenden zu einander haben,

wenn jede Muskelaction ausgeschaltet ist, und die einzelnen Kapseltheile und Bänder im Gleichgewicht stehen.

Für die Erklärung der Entstehung der Contracturen sie schlechthin zu verwenden, geht wohl nicht an, denn:

1. Bei welchen pathologischen Zuständen kommt denn ein solch enormer Secretionsdruck vor, wie er zur Erzeugung dieser Stellung durch Injection nothwendig ist?

2. Es giebt viele Fälle mit grossem Flüssigkeitserguss, bei denen keine Contractur eintritt.

3. Bei einer grossen Zahl von ausgesprochenen Contracturen haben wir auch im Anfang sehr geringen oder gar keinen Erguss.

Dann hat man diese Contracturen als Reflexcontracturen aufgefasst.

Durch Reizung der Synovialis sollen Muskelspasmen erzeugt werden. Es ist uns aber in keinem dieser Fälle ausser bei IV gelungen, Spasmen nachzuweisen. Hier ist aber der Spasmus cerebralen Ursprungs, und die Form der Contractur eine ganz andere.

Wenn man beim Hüftgelenk annimmt, dass durch Muskelspasmen ein Theil der Contracturen mit bedingt ist, ist das nicht zu verneinen, denn hier ziehen wirklich Muskelbäuche dicht über die Gelenkkapsel; es ist also nicht unmöglich, dass sich der Entzündungsreiz direct auf die Muskelsubstanz fortpflanzt und in ihr Spasmen erregt. Dazu bietet aber das tuberculöse Kniegelenk weniger Gelegenheit, da die Muskeln mehr vorbeiziehen und nur ihre Sehnen oder Köpfe in Betracht kommen. Anders ist es bei der Osteomyelitis der Oberschenkeldiaphyse, hier kann wirklich eine Reizung der Beuger durch den Process bedingt sein und die Ursache für eine rein myogene Contractur werden. Aber auch bei der tuberculösen Hüftcontractur scheint mir der Einfluss des Ligamentum teres auf die pathognomische Stellung noch nicht genügend gewürdigt zu sein. Dieses Ligament und die die Incisura acetabuli ausfüllenden Fett- und Synovialfalten scheinen eine ähnliche Rolle bei tuberculöser Erkrankung der Hüftgelenkssynovialis zu spielen wie die Plicae alares bei der Gonitis.

Wenn man freilich einen Fall brüsk untersucht, darf man sich nicht wundern, wenn das betreffende Individuum seine Beuger contrahirt; diese Contractionen verhalten sich aber ähnlich, wie die Contractionen anderer Muskelgruppen, die zu Abwehrbewegungen gebraucht werden.

Dass ein Theil der Contractur anfangs in Narkose zurückgeht, kann uns nicht wundern. Die Narkose schaltet eben das durch die rohere Untersuchungsmethode gegebene Hinderniss der Streckung aus. Anfangs lässt sich dann beim betäubten Individuum natürlich die Synovialis comprimiren resp. sie weicht nach vorn aus, wenn der Quadriceps nicht auch gleichzeitig angespannt ist. Wie oft sind wir aber enttäuscht gewesen, wenn weder durch Narkose noch durch Tenotomie der Beuger die Kniecontractur nur wenig beeinflusst werden konnte.

Wir nehmen also als reflectorisch nur das Unterlassen schmerzhafter Muskelactionen an, sowohl Streckung wie Beugung aus der Mittelstellung, gerade so wie jemand nicht auf seine blossliegende Pulpa beisst.

Ich glaube auch nicht, dass der Wille bei der Einnahme der Stellung eine active Rolle spielt, sicher nicht bei ganz kleinen Kindern und höchstens insofern, als mit Willen alle Stellungen weggelassen werden, die Schmerzen machen; also die Veränderung aus der Mittelstellung.

Das Individuum macht das Bein nicht krumm, um dadurch die Schmerzen abzuhalten, sondern das Bein hat sich nach anderen Gesetzen gekrümmt, und der Kranke wacht nun ängstlich darüber, dass diese Krümmung erhalten bleibt.

Nun wird man aber einwerfen, wenn wirklich intraarticuläre Verhältnisse die Ursache für die Contractur sind, woher kommen dann die postoperativen hochgradigen Contracturen? Hier sind ja die erkrankte Kapsel und Knochentheile ausgeschaltet. Wenn das pathologisch gereizte Knochenwachsthum die Contractur mit bedingt, sollte man doch annehmen, dass nach Eliminirung keine hochgradige Contractur mehr auftreten könnte.

Diese Contracturen, die Hofmeister in klarer Weise beleuchtet hat, entsprechen unseren Contracturen im secundären Stadium (cf. S. 257), die sich aus der primären Mittelstellungscontractur durch einseitige Muskelfunction und Belastung beim Gehen und Stehen entwickelt haben.

Wir kommen damit zur Frage der Behandlung.

An der Spitze der ganzen Contracturbehandlung steht der Satz:

Jede Kniecontractur, auch die geringfügigste, muss gestreckt werden. Die Gründe brauchen wir nicht aus einander zu setzen. Bei jeder Contractur ist das leicht im Anfang, mag sie neurogen oder

arthrogen sein, es ist aber schwer und wird unter Umständen ganz unmöglich, wenn sie sich erst einmal ganz entwickelt hat.

Deshalb müssen wir, wenn wir es in der Hand haben, der Prophylaxe unsere grösste Aufmerksamkeit schenken und um so mehr, je jünger das betreffende Individuum ist, denn hier spielt das in falsche Bahnen gedrängte Wachsthum der knöchernen Componenten eine höchst verderbliche Rolle.

Das ist nicht allein der Fall bei den arthrogenen entzündlichen, sondern auch bei den neurogenen.

Wie bewerkstelligen wir nun diese Prophylaxe zweckmässig?

Bei schlaffen Lähmungen der spinalen Kinderlähmung muss womöglich vom Tage der Erkennung der Lähmung an ein Verband angelegt werden, der jede active oder passive Krümmung des Knies verhindert, selbstverständlich leicht und abnehmbar, um auch Gelegenheit für andere Massnahmen, Massage, Elektricität, Bäder, passive Bewegungen zu lassen, denn nur durch diese letzteren wird eine Verbildung der Gelenkenden verhindert, worauf Hoffa schon früher hingewiesen hat. Wenn so verfahren wird, können wir dann ruhig abwarten, bis sich die wirklich stationär bleibende Lähmung bestimmter Muskelgruppen offenbart hat. Dann können wir uns in Ruhe entscheiden, ob wir die Apparatbehandlung fortsetzen oder Arthrodese oder Sehnentransplantation vornehmen wollen. Wenn nur wenige Muskeln gelähmt sind, die sich durch gleichartig wirkende Muskeln ergänzen lassen, wird natürlich die Sehnentransplantation die Operation der Wahl sein. Ob wirklich die Verwendung der Beuger als Strecker am Kniegelenk wenigstens sehr grosse Vorzüge vor der Arthrodese hat, davon haben wir uns noch nicht so ganz durch wirklich „ideale" Resultate überzeugen können. Aber nach dem Programm des Chirurgencongresses werden wir vielleicht auch für das Knie überzeugt werden. Das Hauptkriterium bleibt die gute Function beim Treppensteigen, nicht das Hochhalten des gestreckten Beines. Die functionellen Resultate der Arthrodese sind gute, wenn wir auch hier bei Kindern doch wohl die Befürchtungen wegen postoperativer Contracturen ebenso wie bei der Resection nicht von der Hand weisen können.

Bei spastischen Lähmungen beginnt die Prophylaxe mit der Tenotomie und ebenfalls mit dem portativen Apparat in gestreckter Stellung. Dann ist dem Patient für alle Fälle die Möglichkeit selbstständiger Fortbewegung wenigstens gewährleistet.

Das tuberculöse Knie gehört unter allen Umständen in den Verband in gestreckter Stellung, sei es nun in einen portativen oder mit Gewichtsextension, denn hier ist besonders bei Kindern die Contractur am drohendsten. Wer hier nicht schnell handelt, kommt meistens zu spät. Wenn erst eine Incongruenz der Gelenktheile da ist, ist eine unblutige Ausgleichung mit Apparaten unmöglich, und durch den blutigen Eingriff wird das Gelenk natürlich meistens für immer zerstört.

Ob Gewichtsextension oder portativer Apparat, darüber kann man streiten. Jede Methode hat ihre Vortheile, jede ihre Nachtheile[1]), die sociale Indication fordert meistens gebieterisch den billigen, einfachen portativen Apparat. Jedesfalls muss dieser aber so eingerichtet sein, dass er nicht nur streckt, sondern auch fixirt und entlastet. Wenn es auch wünschenswerth ist, noch zu gleicher Zeit dem tuberculösen Process durch Jodoforminjectionen oder Stauung etc. beizukommen, so würde man doch nach der ersten Injection für die nächste Zeit lieber auf die Abnehmbarkeit verzichten, wenn nur die Fixirung eine gute ist. Schon diese allein hat einen enorm heilenden Einfluss. Der amobile Gipsverband wird im Anfang am besten vor der Contractur schützen. Während wir bei den Lähmungen Rücksicht auf wenigstens passive Beweglichkeit nehmen mussten, fällt dies bei der Tuberculose vollständig fort.

Bei acuten arthrogenen Gelenkprocessen wird die Volkmann'sche Blechschiene immer am zweckmässigsten sein, weil sie uns jeder Zeit Zugang zum Gelenk zu allen möglichen Massnahmen lässt.

Leider kommen wir aber häufig erst zu solchen Fällen, wo von Prophylaxe keine Rede mehr ist.

Hier zeigt sich nun deutlich sehr häufig unser Unvermögen, wenigstens bei Kindern, eine schon entwickelte Contractur wirklich noch zu strecken.

Es muss einerseits die Flexion, andererseits aber auch die Achsenverschiebung bekämpft werden. Letzteres ist deshalb so schwierig, weil erstens die beiden Gelenkflächen durch feste Adhäsionen an einander fixirt sind und nicht mehr gleiten, ferner die Gelenkenden durch Vergrösserung incongruent geworden sind.

Infolge dessen kommt es bei der Apparatbehandlung oder bei

---

[1]) Cf. Ludloff, Die Behandlung der tuberculösen Coxitis. Langenbeck's Archiv Bd. 63 S. 728.

Extensionsbehandlung entweder zu pararticulären Verbiegungen, oder die erweichten Knochen werden in einander getrieben, wie die Zeichnungen XIX—XXIV zeigen.

Fig. 35.

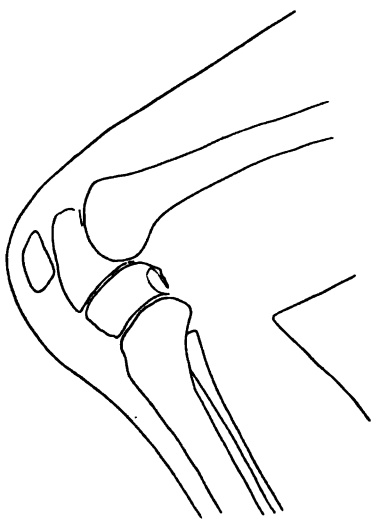

XIX.

Fig. 36.

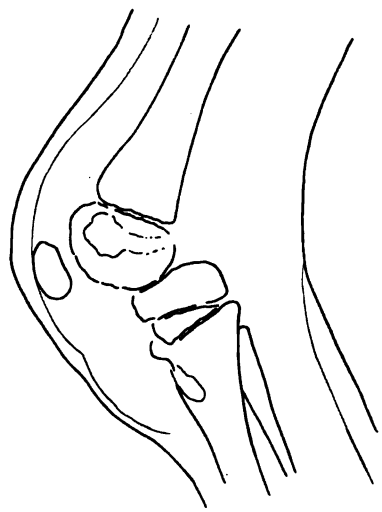

XX.

Fig. 37.

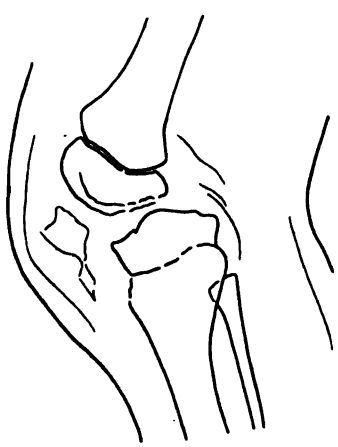

XXI.

Fig. 38.

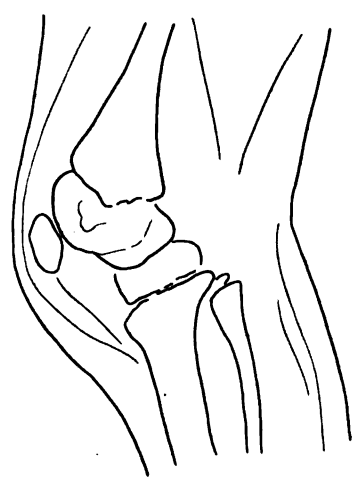

XXII.

Das tuberculöse Knie gehört unter allen Ur
Verband in gestreckter Stellung, sei es nun in ei
mit Gewichtsextension, denn hier ist besonders
tractur am drohendsten. Wer hier nicht sc
meistens zu spät. Wenn erst eine Incongr
ist, ist eine unblutige Ausgleichung mit
durch den blutigen Eingriff wird das C
immer zerstört.

XXIV.

Ob Gewichtsextension oder pc
man streiten. Jede Methode hat ih
die sociale Indication fordert me
fachen portativen Apparat.
richtet sein, dass er nicht r
lastet. Wenn es auch wü
tuberculösen Process d
beizukommen, so wür
nächste Zeit lieber
Fixirung eine gut
Einfluss. Der
der Contractur nur unser Unvermögen der idealen Streckung setzt
auf wenigst ein Ziel (meistens geschieht das nur in den par-
der Tube Segmenten), sondern auch die Gefahren der Wieder-
Br der Tuberculose und die mehrfach beobachtete Fettembolie.
sche F Ueber die Wirkungen der verschiedenen Apparate werden wir
Zeit berufenem Munde hören.

Ich möchte nur noch einige Worte zur Resection sagen:

Es ist kein Zweifel, dass man derartige Contracturen, die sonst unstreckbar, durch Resection vollständig beseitigen kann. Ausserdem beseitigt am Knie die Resection den Krankheitsprocess vollständig.

Da nun erwiesen ist, dass die Gelenkfunction an solchen schwererkrankten Knieen unter allen Umständen vernichtet ist, und das Haupterforderniss immer die tragende und stützende Function bleibt, so muss man sich nur wundern, dass nicht mehr resecirt wird.

Es werden hauptsächlich zwei Einwände gemacht.

1. Jugendliche Individuen bekommen nach der Resection wieder Contracturen.

2. Durch Resection entstehen hochgradige Verkürzungen.

Darauf erwidern wir:

tracturen bekommen beide, die resecirten und nicht re-
nicht längere Zeit Apparate getragen werden.
e Verkürzungen entstehen nur durch Eliminirung

- aber verhüten:
der Resection unter allen Umständen die
d die einzelnen Heerde auskratzen, die
e durchbrechend finden;
h reseciren, ehe die Heerde, die
r Knochenknorpelgrenze sitzen, sich
t haben.
n derartiger Gelenke wird aber immer mehr
werden, wenn wir die Factoren ausschalten, die
ister die eigentliche Ursache der postoperativen Con-
ind, nämlich die Oberschenkelbeuger: zunächst durch Teno-
oder durch Einpflanzung auf die Streckseite.

Die schlechtesten Resultate geben jedenfalls die Contracturen ad vitam et valetudinem, die zu spät resecirt werden.

Den Zeitpunkt für die Resection richtig abzuwägen, wird nicht leicht sein, aber auch hier ist „zu früh" besser als „zu spät".

Selbstverständlich wird man immer in den Anfängen erst mit weniger eingreifenden Massregeln auszukommen suchen. Vielleicht verspricht die Auslöffelung des kranken Heerdes am kranken Condylus einen günstigen Einfluss auf den Process und mit ihm auf die Contractur in den Fällen, in denen das Röntgenbild einen primären Knochenheerd mit Sicherheit erkennen lässt.

Die tuberculöse Contractur bei Erwachsenen macht viel weniger Schwierigkeiten, bei ihr treten bei leichterer Erkrankung die portativen Apparate in ihre eigentliche Wirksamkeit, weil hier die Subluxation selten, wenn sie nicht aus früher Jugend mit herübergenommen ist. Ueber die Nothwendigkeit und Nützlichkeit der Resection bebestehen hier keinerlei Zweifel.

Bei der Contractur nach Gonorrhöe und Rheumatismus wird die Resection selten in Frage kommen, da die Knochen selbst nie so erkrankt sind, dass sie eliminirt werden müssten, wenn auch die Knochenknorpelgrenze meistens usurirt ist, und es hier zu Verwachsungen gekommen ist.

Während bei der Tuberculose die Patienten, froh, ihrer Schmerzen und ihres Krankenlagers ledig zu sein, sich bald mit ihrem steifen

Fig. 39.

[illegible]ucht nach einem beweg-[illegible]ngen hat uns in 3 Fällen [illegible] Mobilisirungen zu machen, [illegible] Nothwendigkeit wird meistens [illegible] in gestreckter Stellung versteift [illegible] gelungen, eine Beweglichkeit von [illegible] die Patienten jetzt ohne Schmerzen viel [illegible]

Den Erfolg rechnen wir der lange ausgiebig fortgesetzten Heissluftbehandlung nach Bier an, durch die entschieden die Folgen des Redressements in Narkose, Schwellungen und Schmerzen im Gelenk, schnell zurückgingen. Massage und Medicomechanik sind natürlich die Hauptfactoren bei der Behandlung. Nach 3 Monaten haben wir so den Quadriceps derartig gekräftigt, dass er der anderen geraden Seite mindestens gleichwerthig ist. Wir sind hier mit Massage und Medicomechanik zur Muskelkräftigung ausgekommen und hoffen das auch fürderhin in solchen Fällen; sollte nach längerer Zeit wirklich der Quadriceps nicht wieder gekräftigt werden können, dann bleibt uns in der Transplantation der Beuger auf die Strecker nach Heusner immer noch ein vorzüglicheres Mittel, ein Contracturrecidiv zu verhindern, als zur Resection seine Zuflucht nehmen zu müssen.

Nun bleibt uns aber noch die Behandlung solcher Gelenke übrig, die in contracter Stellung z. B. von ca. 90° nach Osteomyelitis eine beschränkte aber freie Beweglichkeit aufweisen. In dieser Stellung nützt dem Patienten der Rest von Bewegung gar nichts, und doch sträubt man sich, ein auch nur gering bewegliches Gelenk zu reseciren. Vielleicht ist in solchen Fällen die Osteotomie oberhalb und unterhalb des Kniegelenks zweckmässig. Patient erhält dann allerdings ein Kniegelenk, welches vollständig vor der Achse des Beines liegt. Er wird es aber trotzdem wohl gut als Stütze gebrauchen können und kann nun den Rest der Beweglichkeit ausnützen. Die Natur hat bei ihm in der Verbiegung des Unterschenkels concav nach vorn etwas ähnliches aber unvollkommen angebahnt.

Zum Schluss möchte ich nun unsere Ansicht so zusammenfassen:

Wir haben in dieser Untersuchung hauptsächlich mit Hilfe des Vergleichs von Röntgenbildern der Kniee nachzuweisen gesucht,

1. dass die Kniegelenkscontractur rein mechanisch aus der passiven Mittelstellung ihren Anfang nimmt und später erst durch

Belastung und Muskelaction bei der Function des Beines im Sinne er Flexionscontractur modificirt wird;

2. dass für alle Contracturen des Knies das Lebensalter, in dem die Contractur erworben wird, von einschneidender Bedeutung ist;

3. dass wir deshalb vor allem prophylaktisch die Contracturen bekämpfen müssen, da eine Ausgleichung mehr entwickelter Contracturen ohne bedeutendere blutige Eingriffe nicht mehr möglich ist.

XXVI.

Die Behandlung des statischen Plattfusses mittelst des Redressement forcé und der Sehnenplastik[1]).

Von

Dr. med. **Ferd. Schultze**-Duisburg,
chirurgischer Oberarzt am St. Vincenz-Hospital.

Mit 26 in den Text gedruckten Abbildungen.

Die therapeutischen Massnahmen, welche im Laufe der Jahre im allgemeinen zur Heilung des Plattfusses in Vorschlag gebracht worden sind, lassen sich in drei Gruppen zusammenfassen. Als erste bezeichne ich die gymnastische Methode, welche darauf hinzielt, durch methodische Uebungen die normale Gestalt wiederherzustellen. Die zweite Gruppe betrifft orthopädische Einrichtungen, Einlagen, bestimmte Fussbekleidung, portative Apparate, welche das Fussgewölbe erhalten sollen. Die dritte Gruppe endlich umfasst die operativen Eingriffe, dazu bestimmt, das eingesunkene Gewölbe zu reconstruiren. Diese blutigen Operationen beziehen sich nun vorwiegend auf das Skelet, neuerdings sind Operationen des Muskelapparates vorgeschlagen worden. Bei der Behandlung des statischen Plattfusses kommt die letzte Gruppe allein in Betracht, wir müssen daher kurz auf die einzelnen Methoden zurückgreifen.

Trendelenburg und Hahn empfahlen zur Behandlung des acquirirten traumatischen Plattfusses die Osteotomia cruris supra malleolaris. Das Kahnbein wurde von Golding-Bird exstirpirt; Ogston entfernte einen Keil aus dem inneren Fussrand, entsprechend dem Gelenk zwischen Talus und Naviculare; Storkes resecirte ein Stück vom Kopf und Hals des Talus, Weinlechner ebenso, Morestin entfernte den ganzen Talus. Phelps suchte im umgekehrter Weise seine Klumpfussmethode auf den Plattfuss zu über-

[1]) Vortrag, gehalten auf dem III. Congress der Deutschen Gesellschaft für orthopädische Chirurgie am 5. April 1904.

tragen, indem er die Weichtheile bis auf den Knochen durchschnitt, durch Excision verkürzte und so dem Fussgewölbe mehr Halt zu geben versuchte. Gleich brachte die Durchsägung des Calcaneus mit Verschiebung dieses Stückes nach vorn in Vorschlag. Operationen von Hoffa und Franke beziehen sich auf den Muskelapparat. Beide empfehlen eine Verkürzung des Musc. tibial. posticus bei Knickfuss.

Neben diesen blutigen Eingriffen sind dann noch von Schultze Vorschläge zur Correctur des statischen Plattfusses gemacht worden und jüngst von Nicoladoni. Die Methoden dieser Autoren haben den Vorzug, dass dieselben zunächst die Bedingungen, welche man an die Correctur des Plattfusses stellt, erfüllen und ferner den blutigen Eingriff am Knochen vermeiden. Schultze's Methode der Correctur des statischen Plattfusses bezog sich auf das Redressement forcé, verbunden mit Tenotomie der Achillessehne. Das Redressement war jedoch abweichend von dem bisher üblichen. Zunächst wurde die Achillessehne tenotomirt und der Fuss in Hackenfussstellung (Supination und Adduction) eingegipst. Dies war darauf berechnet, den durch den starken Zug des Triceps nach oben gezogenen Calcaneus herunter zu holen. In einer zweiten Sitzung wurde das wesentlichste Redressement ausgeführt durch Knickung des Vorderfusses zum Hinterfuss, so dass das Dorsum pedis annähernd in der Ebene der Patella lag. Die Adduction und Supination wurde stets dabei wahrgenommen und der Fuss in dieser Pes paralyticus-Stellung eingegipst. Im Laufe der Zeit hat diese Methode verschiedene Modificationen erfahren, auf die ich unten zurückkomme.

Es ist nun in einer kurzen sehr instructiven Arbeit von Nicoladoni ein Vorschlag zur Behandlung des schweren statischen Plattfusses gemacht worden. Derselbe geht dahin, die Correctur durch Redressement mit nachfolgender Sehnenplastik auszuführen. Nicoladoni geht von der Ansicht aus, dass der Triceps surae einen gewaltigen Zug auf den Calcaneus ausübe und diesen nach aufwärts ziehe. Ferner soll eine Herabsetzung der Function des Musc. tibial. posticus die Folge sein, indem dieser Muskel verlängert und somit sein Gleichgewicht verliert. Von diesem Gedankengang ausgehend, ist Nicoladoni zu dem Vorschlag gekommen, den Triceps surae zu vermindern und den Musc. tibial. posticus zu verstärken. Somit spaltet er den Triceps und überträgt die Hälfte auf den Posticus. Kurz nach der Publication dieser Operationsmethode

erschien dann ein zweiter Aufsatz, in dem er das eben erwähnte Verfahren als nicht richtig verwarf. Nicoladoni präcisirte in dieser letzten Arbeit seinen Standpunkt dahin, dass die Sohlenmusculatur die wesentlichste Stütze für das Fussgewölbe abgebe. Als Beweismaterial führt er die entsprechenden essentiellen Paralysen an. Er sagt, wir haben bei Lähmung des Triceps surae und Tibialis posticus einen ausgesprochenen Hohlfuss; wir haben auf der anderen Seite bei Lähmung der Sohlenmusculatur und Erhaltung des Triceps surae und Tibialis posticus einen Plattfuss. Auf Grund dieser Beobachtungen spricht sich Nicoladoni nun für die temporäre Ausschaltung der Achillessehne aus, er verwirft seinen kurz zuvor gemachten Vorschlag, den Triceps zu schwächen, den Posticus zu stärken.

Hoffa macht in der neuesten Auflage seines Lehrbuches darauf aufmerksam, dass die Tenotomie der Achillessehne einen wichtigen Factor bei der Behandlung des Plattfusses bilde. „Ein Punkt, der bisher noch fast gar nicht von den Collegen gewürdigt worden ist, ist das Verhalten der Achillessehne beim Plattfuss. Bei jedem stärkeren Plattfuss finden wir fast ausnahmslos eine starke Spannung und Verkürzung der Achillessehne, indem sich die Wadenmuskeln der plantarflectirten Stellung des Talus und Calcaneus anpassen. In Deutschland hat schon vor Jahren Kraus auf diese Thatsache aufmerksam gemacht, in Amerika neuerdings Schaffer. Die Tenotomie der Achillessehne ist nun ein ausgezeichnetes Hilfsmittel, um die forcirte Redression beim Plattfuss zu erleichtern. Ich möchte dringend empfehlen, bei schweren Plattfüssen zu diesem Hilfsmittel zu greifen. Man wird dann erstaunt sein, zu sehen, welch mächtiges Hinderniss die gespannte Achillessehne der Redression dargeboten hat.“ Hoffa macht weiter den Vorschlag, schon nach 3 Wochen den Verband zu entfernen, den Patienten mit geschmiedeten Einlagen gehen zu lassen, und weiter mit Massage, Gymnastik und Redression zu behandeln.

Heusner steht der Plattfusstherapie noch sehr skeptisch gegenüber, er vertritt jedoch in seiner letzten Arbeit den Standpunkt, dass die Correction des fehlerhaften Fussgewölbes die Hauptsache ist. Heusner plaidirt für kurze Fixirung des corrigirten Fusses und frühzeitige Nachbehandlung.

Die im Vorstehenden erwähnten Methoden für die Behandlung des statischen Plattfusses sind in zwei Hauptgruppen unterzubringen. Die erste umfasst alle blutigen Operationen, welche das Skelet an-

greifen, sei es durch Resection oder Exstirpation des Fusswurzelknochen. Die zweite bezieht sich auf eine unblutige Correctur des Skelets und damit einhergehender Correctur des Muskelapparates. Es steht fest, dass die operativen Eingriffe am Skelet mit wenigen Ausnahmen eine directe Verstümmelung repräsentiren, ebenso wie dies bei den analogen Vorschlägen zur Klumpfussoperation zutrifft. Wir sehen dabei ganz ab von der Gefahr, welche doch mit jeder schweren Knochengelenkoperation — zumal hier durch die Eröffnung gesunder Gelenke — verbunden zu sein pflegt. Infolge dessen haben die blutigen Knochenoperationen keinen festen Fuss fassen können, zumal die Resultate nach den Mittheilungen verschiedener Autoren keineswegs den Erwartungen entsprachen (Morestin, Vincent).

In voller Würdigung dieser Methoden habe ich dem orthopädisch-chirurgischen Eingriff den Vorzug gegeben, bestehend in dem Redressement forcé und Tenotomie des Achillessehne. Im Laufe von 12 Jahren hat nun diese Methode verschiedene Wandlungen erfahren. Kurz muss ich im Interesse der Sache zurückgreifen.

Vor ca. 10 Jahren publicirte ich eine Methode zur Behandlung des Plattfusses, welche wesentlich dem letzten Vorschlag Nicoladoni's entsprach. Die Correctur des Plattfusses habe ich nun seit Jahren geübt und relativ günstige Erfolge zu verzeichnen. Im Laufe der Zeit haben sich gewissermassen drei Typen des Verfahrens herausgebildet.

1. Ursprüngliche Methode. Zunächst wurde nur die Tenotomie der Achillessehne vorgenommen, um den um seine Querachse nach oben gezogenen Calcaneus wieder herunter zu bringen. Es folgte dann die Eingipsung des Fusses in Hackenfussstellung unter Adduction und Supination. In dieser Stellung verblieb der Fuss ca. 8 Tage und wurde dann in einer zweiten Sitzung die Knickung des Vorderzum Hinterfuss vorgenommen, so dass das Dorsum pedis mit der Patella in derselben Ebene lag. Gehverband.

2. Modification. In extremer Hackenfussstellung wird der Fuss in dem Lorenz'schen Osteoklasten eingespannt, und alsdann der Vorderfuss im Sinne der Hyperplantarflexion mobilisirt und eingegipst. Gehverband. Nach ca. 6 Wochen Tenotomie und Gipsverband in rechtwinkeliger corrigirter Stellung.

3. Modification durch primäre Verlängerung der Achillessehne nach Baier, wodurch die Hackenfussstellung erreicht wurde, dann Correctur im Osteoklasten wie oben.

Stets habe ich die in dieser Weise behandelten Patienten in Spitzfussstellung umhergehen lassen, nachdem durch Ausfüllung der Hackenpartie eine genügend grosse Gehfläche geschaffen war.

Vergegenwärtigen wir uns den zweiten Vorschlag Nicoladoni's, Redressement mit nachfolgender temporärer Ausschaltung der Achillessehne, so werden wir gestehen müssen, dass beide Methoden nicht von einander verschieden sind.

Nach diesem Verfahren behandelte Patienten (Fig. 1) befinden sich in guter und schlechter Verfassung. Gerade das Letztere kann bei der Schwere des Leidens nicht Wunder nehmen. Im grossen ganzen kann man jedoch mit den Erfolgen zufrieden sein. Es unterliegt keinem Zweifel, dass auf diese Weise ein günstiger, wenn auch nicht normal anatomischer, so doch beschwerdefreier Zustand herbeigeführt werden kann. Jenseits der Wachsthumszone werden die Resultate schlechter. Für diese Fälle ist jedoch die erzielte Besserung der Beschwerden nicht zu unterschätzen, wenn auch das kosmetische Resultat viel zu wünschen übrig lässt. Deshalb habe ich mich auch in diesem Alter, sowie im 3. und 4. Decennium nicht zurückhalten lassen, eine Correctur vorzunehmen, trotz der wirklich unangenehmen Ueberraschungen, schon nach kurzer Zeit, nach 3 bis 4 Monaten und schon früher, statt eines kunstvoll aufgebauten Gewölbes, eines Hohlfusses, wieder ein total eingesunkenes Fussgewölbe mit beginnender Abduction vor sich sehen. Eine Besserung des Zustandes jedoch erreichen wir meistens, und dadurch erweisen wir dem Patienten schon den grössten Dienst. Eine grössere Stabilität des Fussgewölbes glaube ich erreicht zu haben, nachdem ich die Knochencorrectur mit grösster Kraftanstrengung ausführe, und aus dem Sinus tarsi eine Convexität mache.

Die nach dem erwähnten Verfahren operirten Fälle betreffen 47 Patienten in einem Zeitraum von 12 Jahren. Davon befanden sich 6 im 1., 29 im 2. und 12 im 3. Decennium. Von 11 Recidiven betrafen 8 das 3. und 3 das 2. Decennium. Einen Fall will ich hier besonders erwähnen, da der Patient nach ½jähriger Dienstzeit beim Militär sein Recidiv acquirirte. Vor 6 Jahren war die Correctur gemacht worden (Fig. 2).

Im Verfolg meiner Fälle habe ich mich häufig des Eindruckes nicht erwehren können, dass bei normal-anatomischem Aufbau des Fusses die Lockerung im Fussgelenk abnorm war. Gerade diese unbequeme Erscheinung gab die Veranlassung, den Nicoladoni-

schen Vorschlag der Sehnenplastik aufzunehmen. Ich will zugeben, dass unter dem Einfluss einer veränderten Fussstellung, also in diesem Falle Pes equino varus-Stellung, der Musc. tibial. posticus sich zusammenzieht und sein Antagonist der Musc. peronaeus sich verlängert. Ich bin jedoch der Ansicht, dass dieses Verhältniss auch bis zu einem bestimmten Grade bestehen bleiben muss. Die grösste Garantie hierfür wird durch die Verstärkung des Musc. tibial. posticus durch den Musc. triceps surae gegeben.

In weiterer Erwägung der pathologischen Verhältnisse des Plattfusses habe ich mich der Ansicht nicht verschliessen können,

Fig. 1.

Correctur.

Fig. 2.

Derselbe. Recidiv nach 6 Jahren.

dass die sämmtlichen bisher in Anwendung gekommenen Methoden einseitiger Natur sind. Wir haben es aber bei dem Plattfuss nicht mit einem einseitigen Leiden zu thun, nicht allein einem veränderten Skelet, sondern auch dem an diesem Skelet fixirten, nicht mehr normal wirkenden Muskelapparat ist vollste Beachtung zu schenken und in geeigneter Weise Rechnung zu tragen. Deshalb kann für die Correctur des Plattfusses nur die Methode wirksam sein, welche beide Theile beeinflusst, das Skelet sowie die betheiligten Muskeln. Letzteres geschieht schon zum Theil durch das von mir vorgeschlagene Redressement. Jedoch ist dies nicht immer genügend und dürfte es nothwendig sein, jeden Muskel in den normalen Rahmen seiner Thätigkeit zurückzuführen, Verlängerungen oder Verkürzungen folgen zu lassen. Die Gleichgewichtsstörung der Muskeln hält gleichen Schritt mit der der Knochen. Hier das Gleichgewicht allein wieder

herzustellen, würde nicht richtig sein. Es muss vielmehr unser Bestreben sein, die eine Klumpfussstellung begünstigenden Muskel-

Fig. 3.

Correctur im Osteoklasten.

gruppen zu stärken und denselben ein dauerndes Uebergewicht zu verschaffen. Andererseits darf es nicht unterlassen werden, eine gründliche Correctur der Knochen vorzunehmen (Fig. 3, 4, 5 u. 6).

Fig. 4.

Im Osteoklasten vollendete Correctur.

Was zunächst das Knochengerüst beim statischen Plattfuss angeht, so ist dasselbe in seinen sämtlichen Gelenkverbindungen verändert, worauf Hoffmann in seiner Arbeit aus der Nicoladoni'schen

Klinik hingewiesen hat. Die Stellung der Fusswurzelknochen zu einander ist verschoben worden, dementsprechend hat sich eine Veränderung der Gelenkflächen ausgebildet, ebenfalls eine solche der Kapsel und des Bandapparates. Auf die Verschiebung der einzelnen Gelenke wollen wir hier nicht näher eingehen und nur betonen, dass der Talushals und das Kahnbein durch ihre starken Verschiebungen dem statischen Plattfuss den Typus geben.

Dass Reizzustände wie bei jeder chronischen Gelenkentzündung sich in den Fusswurzelgelenken etabliren, ist von Kirmisson und Bize nachgewiesen worden. Genannte Autoren haben bei einem 15jährigen doppelseitigen schweren Plattfuss Ogston's Operation vorgenommen und das Knochenmaterial makro- und mikroskopisch untersucht. Es wurde constatirt, dass ein Theil der Gelenkfläche, der Taluskopf, welche mit der entsprechenden Gelenkfläche des Kahnbeins articulirte, verändert war; er erschien makroskopisch verfärbt durch Injection des darunter liegenden Knochens und zwar von dem gesunden Abschnitt durch zarte Furchen und Leisten getrennt. Mikroskopisch wurde eine Vermehrung der Plattenzellen der oberflächlichen Knorpelschicht constatirt, schichtweise Anordnung und stärkere Abplattung derselben. Die Zwischensubstanz war gleichfalls geschichtet und von abnormer fibrillärer Beschaffenheit. Die Knorpeloberfläche scheint von einer feingestreiften fibrillären Membran überzogen zu sein. In der Schicht der runden Zellen scheinen die Zellen vermehrt, die Intercellularsubstanz vermindert. Die Dicke des Knorpels ist im allgemeinen vermindert und scheint in der Tiefe der Furche auf jenes feine fibrilläre Häutchen reducirt zu sein. An den schwer erkrankten Stellen ist der Knochen stark rareficirt, das Mark injicirt.

Fig. 5.

Corrigirter Plattfuss im Gipsverband.

Gleichmässig mit der Veränderung der Knochen hat sich eine solche der einzelnen Muskelgruppen herausgebildet. Beim Plattfuss ist die Sohlenmusculatur in abnormer Verfassung, ferner besteht eine Veränderung der übrigen am Fuss thätigen Muskelgruppen. Die Sohlenmusculatur ist vollständig überspannt, dieselbe kann infolge

dessen nicht mehr arbeiten, sie verfällt naturgemäss der fettigen Degeneration. Der Triceps surae hat sich contrahirt, da seine Insertion durch die Drehung des Calcaneus um seine Querachse ver-

Fig. 6.

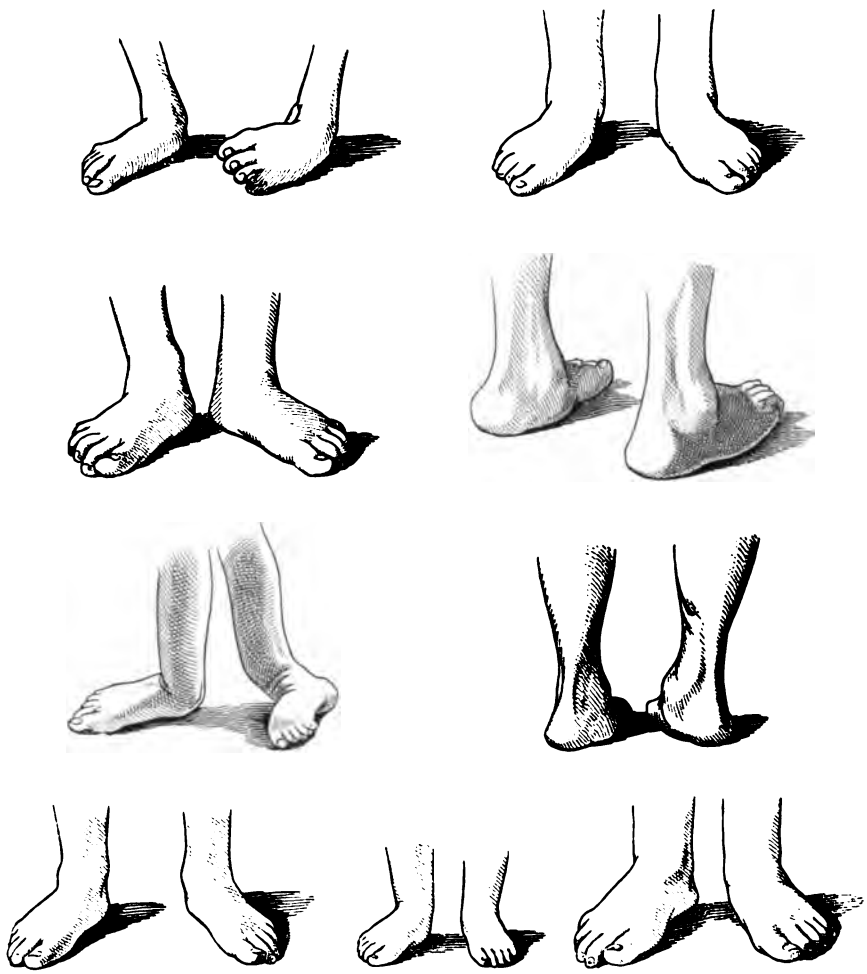

Plattfusstypen, welche corrigirt wurden.

lagert wurde. Die Peronäen haben sich ebenfalls contrahirt, sowie sämmtliche Extensoren; die Flexoren hingegen sind gedehnt. Der Muskelapparat hat also auf der einen Seite eine Verkürzung, auf der anderen eine Verlängerung erfahren.

Nicoladoni stellt die Bedeutung des Musc. tibial. posticus als Gewölbespanner in Abrede und will deswegen eine Aenderung des Operationsplanes für juvenile Plattfüsse. Ganz kann man nicht dieser Ansicht beipflichten. Durch Verstärkung des Posticus und Schwächung des Triceps tritt eine wesentliche Verlagerung der Muskelkraft ein, welche darin besteht, dass

1. die Neigung, den Calcaneus anzuspannen, herabgesetzt wird;
2. das Bestreben des Fusses, in der Richtung des Tib. posticus zu wirken, erhöht wird.

Hierdurch wird indirect die Sohlenmusculatur entlastet und kann sich zusammenziehen.

Hoffmann hat durch seine Untersuchungen bewiesen, dass die Sehne des Musc. tibial. posticus durch Insertion am Os cuneiforme III und Metatarsus III eine Aneinanderpressung der Mittelfussknochen vermittelt. Dadurch wird ein Einsinken der Fusswölbung in transversaler Richtung verhindert. Sind diese Voraussetzungen richtig, und diesen möchte ich in vollem Umfange beipflichten, so dürfte doch dem Musc. tibial. posticus eine wichtige Aufgabe bei der Correctur des Plattfusses zufallen. Nicoladoni's Standpunkt würde nicht ganz zu theilen sein. Ich bekenne mich vielmehr jetzt zu der Ansicht, dass eine vermehrte Leistungskraft des Tibial. posticus — und dies geschieht durch die Verstärkung mittelst des halben Triceps — auch einen grösseren Nutzungswerth zur Folge haben wird, d. h. es wird die Spannung des Fussgewölbes in transversaler Richtung in höherem Maasse garantirt. Die Untersuchungen von Hoffmann haben ferner ergeben, dass eine Muskeldegeneration der Sohlenmusculatur in bestimmten Fällen resultirt. Die wichtige Thatsache muss bestimmend sein für die Therapie. Die Sohlenmusculatur ist von grösster Wichtigkeit für die Erhaltung des Fussgewölbes.

Unter Berücksichtigung der vorliegenden pathologisch-anatomischen Verhältnisse ist uns der Weg, welcher zur Correctur des statischen Plattfusses führen soll, vorgezeichnet. In erster Linie ist der Aufbau des Knochengerüstes, des Fussgewölbes, nothwendig. Dies erreichen wir durch das Redressement forcé. Die Fixirung des Fusses in Adduction (Roser) genügt nicht, die Knickung des Vorderfusses zum Hinterfuss muss noch angeschlossen werden. Es ist vortheilhaft, auch hier den bei allen orthopädischen Massnahmen bewährten Grundsatz der Uebercorrectur zu wahren. In zweiter Linie hat die Regulirung des Muskelapparates zu erfolgen. Das Gleich-

gewicht der Musculatur muss wieder hergestellt werden; auch hier ist durch Uebercorrectur das Ziel zu erstreben. Die Muskeln werden in folgender Weise wieder hergestellt. Nach dem Vorschlag Nicoladoni's ist der Triceps surae zu mindern, damit der Zug am Calcaneus herabgesetzt wird; der Musc. tibial. posticus ist zu verstärken, damit eine Spannung des Gewölbes in transversaler Richtung gewährleistet wird, ein Factor, der für die Aufrechterhaltung des Fussgewölbes von wesentlicher Bedeutung ist, wie dies Hoffmann nachgewiesen hat. Der Posticus producirt die Kletterstellung des Fusses (Hirtl). Diese Stellung in übertriebener Form kommt der Plattfusscorrectur gut zu statten. Mit Rücksicht auf diesen letzten Gesichtspunkt allein möchte ich mich schon für den ersten und gegen den zweiten Vorschlag Nicoladoni's aussprechen. Vom Standpunkt der Statik betrachtet ist sehr bald einzusehen, dass die erwähnte Muskelverstärkung sehr werthvoll ist. Oben ist bereits bemerkt worden, dass der Sinus tarsi verschwinden und eine Convexität an seine Stelle treten soll. Dies lässt sich nur dadurch erreichen, dass die Knochen an dieser Stelle eine andere Winkelstellung einnehmen. Die Erhaltung dieser Winkelstellung ist Sache des Posticus; zieht dieser Muskel unter gegebenen statischen Verhältnissen am Vorderfuss, so wird diese Stellung consolidirt. Wird nun diese Kletterfussstellung durch den Posticus aufrecht erhalten, so ist dadurch ein Einfluss auf die Sohlenmusculatur gewährleistet. Letztere sowohl, als auch die Ligamente werden sich contrahiren und besser arbeiten, begünstigt durch die Schwächung des Triceps surae. Eine Verlängerung der Extensoren dürfte nicht immer nothwendig, jedoch stets zu überlegen sein.

Nach diesen Erwägungen bin ich zu dem Entschluss gekommen, die Correctur des statischen Plattfusses zu bewirken:

1. durch das von mir angegebene Redressement;
2. durch Nicoladoni'sche Plastik;
3. durch eventuelle Verlängerung der Extensoren, mit Ausnahme des Tibial. anticus.

Die Operation wird nun in folgender Weise ausgeführt. Der in Narkose befindliche Patient wird mit dem Hinterfuss in Hackenfussstellung in den Lorenz'schen Osteoklasten gespannt. Das Kniegelenk wird vom Assistenten fixirt und der Operateur beginnt nun mit dem Redressement. Um die nothwendig starke Gewalt ausüben zu können, stellt sich der Operateur auf einen Schemel. In ¼ Stunde

ist meistens die Correctur erledigt. Zum Herunterholen des Calcaneus leistet der von Heusner angegebene Hebel vorzügliche Dienste und ist bei schweren Fällen dem Osteoklasten vorzuziehen. Principiell ist, wie auch bei der Klumpfussbehandlung, daran festzuhalten, dass der Fuss erst nach vollständiger Mobilisation eingegipst wird. Nach Anlage des mit genügender Filzpolsterung versehenen Gipsverbandes stellt sich der Fuss so, dass das Dorsum pedis ungefähr in derselben Ebene liegt wie die Patella, ferner in

Fig. 7.

Gehverbände.

Adduction und Supination. So befindet sich nun der Vorderfuss zum Hinterfuss im rechten Winkel. Durch Ausfüllung dieses Winkels mit fest gewickelter Holzwatte und anschliessender Verstärkung aus plastischem Filz lässt sich eine bequeme Auftrittfläche für den Gehverband schaffen (Fig. 7).

Nun folgt die Plastik der Flexoren und die eventuelle Correctur der Extensoren. Entweder wird die Plastik dem Redressement direct angeschlossen oder später ausgeführt, nachdem der Patient seine veränderte Fussstellung eingelaufen. Meistens habe ich dieselbe später ausgeführt, bin aber jetzt dazu übergegangen, dieselbe direct dem Redressement anzuschliessen. Die Technik ist folgende:

Bei horizontaler Lage des Patienten wird der Unterschenkel in gebeugter Stellung (45 °) auf ein Bänkchen von ca. 20 cm Höhe gelegt, so dass die innere Seite des Unterschenkels gut zugänglich ist. Schnittführung auf der Innenseite, mitten zwischen Tibia und Triceps surae vom Malleolus int. crur. bis zur Mitte des Unterschenkels, ergibt die Freilegung der Achillessehne und deren Muscu-

latur, welche bis in Mitte des Unterschenkels median gespalten wird. Es folgt nun Trennung am peripheren Ende des Triceps, welcher letzterer mit einer Klemme gefasst in seiner Muskelschicht vollständig von dem bestehen bleibenden Theil des Triceps getrennt wird (Fig. 8). Die breite dicke Sehne des Tibial. posticus, welche direct der hinteren Tibia anliegt, wird mit zwei Klemmen hervorgezogen und zwischen denselben ein Spalt für den partiellen Triceps surae präparirt, ca. 2—3 Finger breit oberhalb des Mall. intern. Tiefer ist der Spalt nicht anzulegen, weil alsdann das durchgezogene Triceps-

Fig. 8. Fig. 9. Fig. 10.

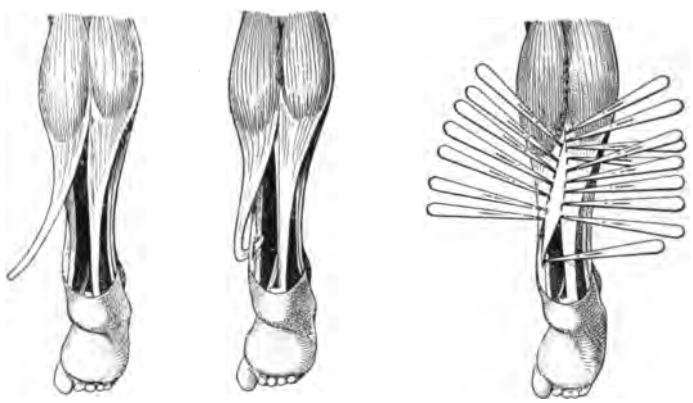

ende sich nicht oben bis zum äussersten Winkel des gespaltenen Muskels ziehen lässt. Der gespaltene Triceps wird nun in der Richtung von vorn nach hinten — nicht umgekehrt — durch den Spalt gezogen (Fig. 9) und dann wieder in der Wundfläche des Triceps surae vernäht. Von grundsätzlicher Bedeutung ist die Ausführung der Naht, welche sich in folgender Weise erledigt (Fig. 10).

Die Schlinge, welche fest durch den Spalt gezogen, wird im Wundwinkel des Triceps mit Roser'schen Arterienklemmen fixirt. Weiterhin erfolgt, lateral und medial, eine Vernähung der durchgezogenen Tricepsschlinge, nachdem letztere entfaltet und durch Klemmen fixirt war (Fig. 10). Auch die Wundfläche des auf die Hälfte reducirten Triceps surae wird durch einige Klemmen geschlossen und vernäht. An der Stelle, wo die Schlinge den Posticus passirt, werden zwei Nähte angelegt. Von Wichtigkeit ist die Haltung des Fusses während der Operation. Der Assistent muss den Fuss in denkbar

grösster Uebercorrectur erhalten, welche auch durch den Verband zu fixiren ist.

Zur Technik will ich noch bemerken, dass man die Operation unter exacter Blutleere ausführen soll. Die Arbeit mit den Klemmen hat den Vorzug, dass eine Berührung der Wunden mit dem Finger vermieden wird, dass ferner eine ganz exacte Adaption der Wundflächen stattfindet. Die Naht ist dadurch erheblich erleichtert. Sind die Klemmen allenthalben angelegt, so ist die ganze Umgebung, mit Ausnahme des Nahtbezirks, mit feuchten Tupfern zu bedecken. Nach Herstellung der Naht wird die exacte Blutstillung besorgt. Meistens ist keine Blutung vorhanden und folgt dann die Hautnaht. Zur Hautnaht möchte ich bemerken, dass zunächst die ganze Wunde mit Klemmen geschlossen wird, und zwar mit Rücksicht auf die bessere Adaption der Wundränder nur die oberflächliche Haut mit den Klemmen gefasst. Zwischen jede Klemme legt man eine Naht, welche auch nicht mehr Haut fasst als die Klemme. Tiefere in die Fettschicht gehende Nähte werden principiell vermieden. Als Nahtmaterial benutze ich nur feinste Seide.

Zunächst legt man nur einen Schienenverband an, und zwar mit einer Holzschiene, welche vom Trochanter ausgehend den Fuss um Handbreite überragt. Der Fuss wird unter möglichster Wahrung der erreichten Correctur bandagirt.

Nach Erledigung der Wundbehandlung können die Patienten im Gehverband sich bewegen; es wird nach ca. 8 Wochen der Verband entfernt. Tägliche Bäder und später medico-mechanische Behandlung bleiben der Nachbehandlung vorbehalten. Mit einer der Fusswölbung entsprechenden starken Fussbekleidung wird der Patient entlassen.

Wir kommen jetzt zur Kritik der Operationsmethode. Von ausschlaggebender Bedeutung ist die Knochencorrectur und zwar die Art und Weise, wie dieselbe ausgeführt wird. Die primäre Tenotomie habe ich verlassen, seitdem ich die Correctur mit dem Osteoklasten sowie die Sehnenplastik ausführe. In Hackenfussstellung wird der Fuss in dem Osteoklasten fixirt und dann die Plantarflexion des Fusses vorgenommen. Stets hört man bei den ersten Bewegungen ein Krachen. Dasselbe Princip der Mobilisation, wie bei der Correctur des Pes equino varus, muss auch hier befolgt werden. Der redressirte Fuss muss auf leichten Druck in die gewünschte Stellung übergehen. Es ist geradezu erstaunlich, welche Umwandlung die

ausgeprägtesten Plattfüsse, mit starker Prominenz des Talushalses und des Os scaphoideum im Zeitraum von 1/4—1/2 Stunde durch diese Manipulation erfahren. Die Patienten vertragen diese Correctur sehr gut und ist die Schmerzäusserung meistens nicht nennenswerth. Die Patienten pflegen ca. 10 Tage im Bett zu bleiben, um alsdann mit einem Gehverband umher zu gehen. Der Verband wird ausgepolstert und eine genügende Gehfläche wird durch Unterstützung des plastischen Filzes, welche bei allen Gehverbänden sehr gute Dienste leistet, erzielt. Zum Auspolstern benutze ich fest aufgerollte Holzwatte. 8 Wochen die Patienten in dieser Stellung umherlaufen zu lassen, ist empfehlenswerth. Anfangs habe ich die Muskelplastik erst in der 4. Woche, später dann in der 2. Woche, dann direct in einer Sitzung ausgeführt. Letztere Modification dürfte der Normalmethode entsprechen. Der Schienenapparat wird zweckmässig direct durch einen Gipsverband ersetzt. Es ist der Gang anfangs etwas unbequem und tappig, jedoch gewöhnen sich die Patienten bald an diesen klumpfussähnlichen Gang. Nach Entfernung des Verbandes befinden sich die Füsse in Spitzfussstellung, welche allmählich unter Bettruhe vom Patienten durch Uebung ausgeglichen werden muss. Zum Gegentreten habe ich am Fussende der Betten ein die ganze Fusswand des Bettes einnehmendes Brett einstellen lassen, welches beiden Füssen eine schiefe Ebene bietet.

Nun kommt es vor, dass die Dorsalflexion länger auf sich warten lässt, oder auch dass dieselbe, wie es uns mehrmals passirte, durch eine Tenotomie beseitigt werden musste. In diesen Fällen haben auch wir stets die Baier'sche Verlängerung der Sehne gemacht. Sobald die Patienten die rechtwinkelige Stellung des Fusses erreicht haben, sollen sie mit medico-mechanischen Uebungen beginnen. Abgesehen von den allgemeinen Uebungen zur Stärkung der Musculatur sind für den Fuss solche im Sinne der Adduction und Supination von besonderer Bedeutung. Von Ellis und Roth sind für den beginnenden Plattfuss eine Reihe gymnastischer Uebungen zur Stärkung der Supination vorgeschlagen. Diese Idee, welche auch bei dem von mir vorgeschlagenen Redressement Verwendung findet, dadurch, dass die Patienten später in extremer Supination und Spitzfussstellung einhergehen, muss auch den corrigirten Füssen zu Gute kommen. Diese Uebungen sind sehr zu empfehlen, zumal sich dies zu Hause abwickeln lässt.

Störungen im Wundverlauf sind 2mal unterlaufen, ohne jedoch

Folgen zu hinterlassen. Decubitus wurde nicht beobachtet; prophylaktisch wurden bei allen Gipsverbänden die typischen Stellen mit Zinkpflaster beklebt.

Eine Fussbekleidung wird von den Patienten angelegt, sobald die rechtwinkelige Stellung erreicht ist.

Bevor ich zur Besprechung der Prognose übergehe, möchte ich noch kurz auf den kindlichen Plattfuss eingehen. Die angeborenen Plattfüsse nach der Untersuchung von Küstner betragen 5 %, Bessel-Hagen stellt einen viel niedrigeren Satz, etwa 0,25 % fest, ebenso Selter. Letzter Autor macht eingehende Mittheilung über den infantilen Plattfuss, dessen Literatur selten zu nennen ist. Die Ansicht Selter's, dass die anatomisch-physiologischen Bedingungen für die Entstehung des Plattfusses im kindlichen Alter die günstigsten sind, dass die Patienten sich infolge mangelhafter Auffassung und Angaben über Plattfussbeschwerden nicht melden, ferner dass der stationäre Charakter des Plattfusses fehlt, theile ich in vollem Umfange. Dadurch wird auch die Ansicht Karewski's unterstützt, dass der juvenile Plattfuss seine Entwickelung in der Kindheit hat; erst die professionellen Schädlichkeiten fixiren die pathologische Stellung.

Die grosse Menge wird also erworben, sei es nun im 1. oder 2. Decennium. Die Ursachen — Erkrankung des Knochen- und Muskelsystems — sind verschiedener Natur und ist hier nicht der Ort, näher darauf einzugehen. Es bildet sich auf Grund einer pathologischen Unterlage zweifellos eine Summe von Wechselwirkungen, die einerseits das Skelet, andererseits den Muskelapparat betreffen. Sobald hier eine Störung des Gleichgewichts eintritt, kommt es zu einer Verschiebung, sowohl der Knochen- als der Muskelleistung. Sehr deutlich tritt dies beim Kind zu Tage in der Adductionsstellung des Fusses. Diese Varusstellung mag zum Theil noch Effect der intrauterinen Lage sein, unterhalten wird dieselbe sicherlich durch den noch vorhandenen Ausfall in der Knochenproduction. Die Knochenkerne des das Fussgewölbe bildenden Knochen, Naviculare, Ossa cuneiformia, Calcaneus, sind noch nicht vorhanden (Henke). Diesen Ausfall sucht das Kind dadurch auszugleichen, dass es den Vorderfuss in Adduction bringt. Das Kind schützt sich, wie Selter sehr richtig bemerkt, durch die Adductionsstellung des Vorderfusses vor einem völligen Einsinken des inneren Fussgewölbes, und vor allem vor einer Pronations-(Valgus-)Stellung des Fusses.

Diese Adductionsstellung des Kindes ist wesentlich bedingt durch eine besondere Leistung des Musc. tibial. posticus. In dieser physiologischen Stellung des Kinderfusses finden wir somit einen Fingerzeig, in welcher Weise der Fuss behandelt werden soll, um der Plattfussstellung vorzubeugen. Es deckt sich diese physiologische Thatsache mit dem oben gemachten Vorschlag zur Beseitigung des statischen Plattfusses.

Bei dieser Gelegenheit möchte ich zu einem Passus des Selterschen Aufsatzes Stellung nehmen. Dort heisst es: „Wie wunderliche Blüthen die Therapie manchmal treibt, zeigt die neuerliche Empfehlung der von Heusner für die Aussendrehung des Klumpfusses empfohlenen Feder auch für den nach innen rotirten normalen Fuss." Selter hat ganz Recht, sofern die von Heusner vorgeschlagene Methode darauf hinausginge, die kindliche, sagen wir compensatorische Stellung zu beeinflussen. Dies ist jedoch keineswegs der Fall und liegt nicht im Sinne der Indication Heusner's. Diese Methode hiesse ja orthopädisch Plattfüsse züchten. Die Indication Heusner's beschränkt sich auf die Patienten, welche in späteren Jahren, z. B. im 5.—6. Lebensjahre, noch diese für die erste Kindheit physiologische, in dem Alter aber pathologische Stellung beibehalten haben. Diese Stellung resp. diesen Gang findet man nicht selten. Sicherlich ist es angebracht, denselben zu bekämpfen, und suche ich dies ebenfalls durch die von Heusner vorgeschlagene Methode oder durch gleichartige Manipulationen zu erreichen. Ich zweifle nicht daran, dass Selter diese Indication für die Verwendung der entsprechenden Heusnerschiene berechtigt finden wird. Ich würde es als Fehler bezeichnen, wollte man dieser pathologischen Fussstellung durch entsprechende Behandlung nicht Rechnung tragen.

Den statischen Plattfuss haben wir beim Kind nicht, der Fuss bleibt mobil in seinen Gelenkverbindungen, da alles im Wachsen begriffen. Besteht nun hier eine Schwäche der Musculatur, so des Tibialis posticus, so sind die besten Bedingungen für den späteren statischen Plattfuss geschaffen. Schon unter fehlerhaften statischen Verhältnissen entwickelt sich der Knochenapparat, infolge dessen werden auch nicht die Stützpunkte sich ausbilden können, welche massgebend sind für die spätere Haltung des Gewölbes. Schon im 1. und 2. Lebensjahr, wie Selter angibt, findet man Kinder mit enorm lockeren Fussgelenken und schwacher Musculatur, die beim

Gehen den Pes valgus bekommen. Die Beobachtung habe auch ich gemacht.

Für die Therapie dieser Fälle hat Selter nun im grossen ganzen die conservative Behandlung vorgesehen. Für die schweren Formen reservirt er den Gipsverband und die Schienenhülsenapparate. Die Herstellung der Adduction des Fusses dient als Grundlage der Behandlung. Mit Rücksicht darauf wird die Sohle des Schuhes so geschnitten, als wäre der Vorderfuss im Chopart adducirt. Die schiefe Ebene und Ledereinlage werden verwandt. Mit diesem Schuh hat Selter gute Resultate erzielt.

Der von Selter vorgeschlagene Weg wird ja zweifellos in einer Anzahl von Fällen zum Ziele führen. Die von ihm empfohlene Adductionssohle, wenn man diese so nennen darf, kann nur einen guten Einfluss anf die Stellung des Fusses ausüben und vortheilhaft wirken. Mit diesen Vorschlägen möchte ich jedoch nicht die Therapie des kindlichen Plattfusses abgeschlossen betrachten. Gerade für das kindliche Alter möchte ich das Redressement und auch unter Umständen die Muskelplastik in den Rahmen der therapeutischen Massnahmen aufnehmen. Was wir allmählich durch die orthopädischen Schuhe erreichen, wird mit einem Schlage durch das Redressement fertig gestellt. Dieses Resultat aufrecht zu erhalten, ist Sache einer entsprechenden Fussbekleidung. Nicht allein bei den schweren Fällen würde ich dies auszuführen vorschlagen, sondern auch bei den leichteren Formen, lediglich geleitet von dem Princip, die Fusswurzelknochen unter correcter Stellung in die normalen Wachsthumsbahnen zu verweisen. Sind Störungen des Muskelapparates vorhanden, so würde man in leichten Fällen durch das Redressement zum Ziele kommen, besonders wenn man berücksichtigt, dass die Patienten Wochen lang in Klumpfussstellung herumlaufen. Finden sich jedoch erhebliche Gleichgewichtsstörungen im Muskelapparat, ist z. B. der Knickfuss vorhanden, oder bestehen die sogen. lockeren Gelenke, so würde ich stets einer Muskelplastik das Wort reden. Wenn man bedenkt, dass der Eingriff, das Redressement forcé, ein ungefährlicher ist, ebenso die Muskelplastik, so dürfte es zweifellos im Interesse des kindlichen Plattfusses liegen, diesen möglichst früh operativ zu behandeln. Die mangelhafte Entwickelung der Fusswurzelknochen, des Os scaphoideum, der Ossa cuneiformia, geben keine Contraindication, im Gegentheil, deren Entwickelung dürfte durch den Eingriff günstig beeinflusst werden.

Was die Prognose angeht, so können die bescheidenen Zahlen einstweilen noch nicht absolut massgebend sein. Im allgemeinen aber können wir auf Grund früherer Erfahrungen bestimmt wiederholen, dass nur durch die Reconstruction des Knochen- und Muskelapparates eine Heilung erfolgen kann, welche den physiologischen Vorgängen entspricht. Dies wird erreicht durch unsere Operationsmethode.

Mit dem auf ca. 1 Jahr sich vertheilenden kleinen Material habe ich keine schlechte Erfahrung gemacht. Behandelt wurden im ganzen 11 statische Plattfüsse mittelst des Redressements und der Plastik und zwar 7 doppelseitige und 4 einseitige. Die Plastik wurde also im ganzen 18mal ausgeführt.

Ueber die Dauerresultate wage ich ein abschliessendes Urtheil noch nicht abzugeben. Wenn die momentanen Verhältnisse nicht trügen, so glaube ich auch über günstige Dauerresultate demnächst berichten zu können.

Keinen Augenblick wollen wir uns verhehlen, dass die hypertrophischen Gewölbe, welche meist an Pes cavus zu erinnern pflegen, im weiteren Gebrauch wieder einsinken. Dies ist auch wünschenswerth, aber nicht in dem Sinne, dass der Vorderfuss wieder eine abweichende Stellung einnimmt und den Talushals und das Naviculare vordrängen lässt. Prognostisch ungünstig sind die anatomischen Verhältnisse, welche eine ausgesprochene Contractur der Extensoren nachweisen liessen. Unter solchen Verhältnissen darf es nicht vergessen werden, die Tenotomie der Extensoren auszuführen. Das absolute Hinderniss für die Correctur bildet die Degeneration der Sohlenmusculatur, wie solche von Hoffmann nachgewiesen wurde. Eine Beseitigung der häufig vorkommenden pathologischen Zehenstellung zu unterlassen, ist für die Prognose von wesentlicher Bedeutung. Eine Unterlassung dieser Correctur begünstigt zweifellos ein Recidiv. Ich habe den Eindruck gewonnen, dass sowohl bei der Correctur des Pes varus, wie auch Pes valgus, dieser Abnormität viel zu wenig Beachtung geschenkt wird. Principiell auch diese fast stets vorhandenen Abnormitäten zu beseitigen, habe ich mir zur Aufgabe gemacht. Es wird dies in hochgradigen Fällen operativ erledigt oder in milden Fällen manuelles Redressement mit nachfolgendem Heftpflasterverband in Uebercorrectur. Nach Abschluss der Behandlung pflegen die Patienten anfangs schwerfällig zu gehen. Im Laufe von einigen Wochen bessert sich dies bis zur Norm. Eine

Patientin theilte mir ca. 3 Monate nach der Entlassung mit, dass sie seit Jahren wieder ihren ersten Walzer flott hätte tanzen können. Stundenlange Märsche werden von den Patienten ohne Beschwerden ertragen. Eine Patientin beklagte sich noch über eine mangelhafte Dorsalflexion, welche besonders auf der Treppe beim Abstieg sich unangenehm bemerkbar mache. Ernstere Beschwerden sind nicht zur Meldung gekommen.

Bei der Nachuntersuchung der Patienten waren die übertriebenen Fussgewölbe, wie solche sich nach Entfernung des Verbandes zeigen, nicht mehr vorhanden, aber statt dessen ein normal ausgeprägtes Fussgewölbe. In einem Falle habe ich eine Neigung zur Abductionsstellung beobachtet. Auch hier war eine Gleichgewichtsstörung der Muskelgruppen zu constatiren. Vor der Operation hatte eine deutliche Contractur der Extensoren bestanden; die Tenotomie dieser Muskeln war bei Vornahme der Correctur nicht ausgeführt worden. Ich ziehe die Lehre aus dem Fall, dass man selbst bei geringer Contractur eine Tenotomie dieser Muskelgruppen nicht unterlassen soll.

Noch ein Wort zur Plastik Nicoladoni's.

Der halbe Triceps wird durch einen Spalt des Tibialis posticus gezogen und zwar mit ziemlicher Gewalt, so dass der Spalt leicht centralwärts aufreisst und dadurch die gewünschte Spannung wieder herabsetzt. Deshalb ist die Frage berechtigt, ob es nicht zweckmässig ist, den Musc. tibial. posticus unter starker Spannung seines peripheren Endes mit dem halben Triceps zu vernähen, im Muskel- und im Sehnentheil. Versuche müssen ergeben, ob dieser Vorschlag nicht zweckentsprechender ist und die Prognose unterstützt.

Einem Kapitel, welches prognostisch von grösster Bedeutung, müssen wir noch besondere Beachtung schenken, das ist das Kapitel „Fussbekleidung". Das mühsam aufgerichtete Fussgewölbe bedarf einer gut präparirten Fussbekleidung, um ein Einsinken des Fussgewölbes zu verhüten. Die Fussbekleidung ist in seiner Wirksamkeit abhängig einerseits von der Construction, andererseits von der Pflege. Was die Construction angeht, so ist die Wölbung des Fusses massgebend für die Wölbung der Schuhe. Eine Verstärkung durch Plattfusseinlage ist eine unbedingte Nothwendigkeit. Die von Lange angegebenen Einlagen sind am zweckmässigsten. Von allen Arten erfüllt der Schnürschuh am besten seinen Zweck. Da der Fuss corrigirt, so wird bei der Schuhconstruction von selbst der Indication

Selter's — Adductionssohle — Rechnung getragen. Die Zehenkappe muss steif und nicht eindrückbar sein, zugleich genügend breit als Spielraum für die Zehen. Der Absatz muss in seiner Höhe sich nach der Höhe der Wölbung richten, je höher die Wölbung, desto höher der Absatz. Dadurch erreiche ich eine begrenzte Auftrittfläche des Vorderfusses. Durch den Schnürschuh wird der Fuss gewissermassen eingespannt, ein Einsinken wird verhindert und ein Druck der Zehen durch den Spielraum verhütet, ein Rutschen des Fusses ist durch die Schnürung unterbunden. Es geht der Patient in mässiger Spitzfussstellung, wir erreichen durch diese Stellung eine grössere Garantie für die Erhaltung der Correctur. Die Schuhe mit niedrigen Absätzen der Mode entsprechend haben zweifellos sehr viel Unheil angerichtet. Ebenso wie für den Normalfuss der niedrige Absatz zu verwerfen ist, so gilt dies ganz besonders vom corrigirten Plattfuss. Die Abwickelung des Fusses vollzieht sich beim hohen Absatz leichter. Für die nothwendige Auftrittfläche muss gesorgt sein, alsdann ist ein Umschlagen des Fusses, wie Hoffa dies befürchtet, nicht so leicht möglich. Die Art der Absätze sind von Bedeutung. Seit Jahren verordne ich meinen Patienten drehbare Gummiabsätze (System Nölle). Ich trage dieselben seit 10 Jahren und finde, dass die Elasticität des Ganges dadurch wesentlich erhöht wird. Diese Absätze haben vermöge ihrer Drehbarkeit noch den Vorzug, dass bei Verordnung einer schiefen Schuhebene der Absatz stets gleichmässig abgelaufen werden kann. Ich möchte die Gummiabsätze nicht mehr entbehren, sie schwächen die Erschütterung beim Gehen erheblich ab.

Die Pflege der Fussbekleidung bedarf einer besonderen Betonung, da nach dieser Richtung hin sehr viel unterlassen wird. Von grösster Bedeutung für den Plattfussschuh ist Erhaltung der Form. Sobald diese verloren und das Mittelstück des Schuhes eingetrieben oder auch nur die Neigung hat, so ist eine Reparatur resp. Ersatz dringend angezeigt. Um die Schuhe in bester Verfassung zu erhalten, ist in erster Linie der tägliche Wechsel eine unbedingte Nothwendigkeit. Dann muss dieser Wechsel durch eine grössere Anzahl von Paaren, 3—4, unterhalten werden. Die Schuhe werden während der Ruhe auf Leisten gezogen, um die Form möglichst zu wahren. Das letztere halte ich für eine wirklich sehr geeignete Beigabe zur Vervollkommnung der Schuhpflege. Dem Plattfüssigen den Auftrag zu geben, niemals ohne Schuhe zu gehen, bedarf kaum

des Hinweises, da es den Patienten meist nicht möglich ist. Hingegen muss man ihnen scharf einprägen, dass sie nicht mit unvorschriftsmässiger Fussbekleidung sich bewegen sollen.

Nun noch einige Worte zur photographischen Aufnahme des Plattfusses. Die Aufnahmen mit der Stereoskoplinse geben die beste Uebersicht bei allen Aufnahmen. Der Aufnahmetypus muss ein bestimmter sein. Als erste Aufnahme pflege ich von vorn in etwas offenem Winkel und Zwischenraum zwischen beiden Calcaneus zu photographiren. Dadurch wird die Fussstellung gut übersichtlich. Die Stellung bei der zweiten Aufnahme nach der Correctur muss analog sein. Auf diese Art und Weise kann man am besten das Resultat beurtheilen. Stets müssen die Füsse in aufrechter Körperstellung photographirt werden. Letzteren Gesichtspunkt habe ich bei meinen Aufnahmen nicht genügend gewahrt und nehme ich deswegen Gelegenheit zu diesen kurzen Bemerkungen.

Röntgenaufnahmen wurden von jedem Plattfuss stets in derselben Stellung ausgeführt. Aus dem Studium der Platten bestimmte werthvolle Schlüsse zu ziehen, war mir bis jetzt noch nicht möglich.

Die vorstehenden Ausführungen fasse ich in folgenden Schlusssätzen zusammen:

1. Der statische Plattfuss kann corrigirt werden.

2. Die Indication zur Correctur ist gegeben im 1., 2., 3. und unter Umständen im 4. Decennium.

3. Die conservative Behandlung des Plattfusses in der Jugend ist im allgemeinen zu verwerfen; nur in leichten Fällen ist dieselbe indicirt.

4. Bei der Correctur ist wiederherzustellen:
   a) das Skelet,
   b) die Musculatur.

5. Dies kann erreicht werden durch die Verlängerung der Achillessehne mit folgendem typischen Redressement.

6. Die von Nicoladoni vorgeschlagene Plastik, Schwächung des Triceps und Stärkung des Tibialis posticus, ist in den schweren Fällen nicht zu entbehren; im allgemeinen ist die Plastik der unter 5. angegebenen Methode vorzuziehen.

7. Die Tenotomie des Extensor digitor. und halluc. ist im Falle einer Contractur nothwendig.

8. Der Gehverband in übercorrigirter Stellung unterstützt nicht unwesentlich den Erfolg.

Krankengeschichten.

1. J. K., 25 Jahre, Büffetfräulein, Duisburg.
Diagnose: Pes valgus sin. et dextr. (Fig. 11 u. 12).
Aufnahme: 9. Juni 1903.
Operation: 12. Juni 1903; 6. Juli 1903; 29. Juli 1903.
Entlassung: 15. October 1903.

Anm. Patientin hat im October 1902 an Gelenkrheumatismus in allen Gelenken gelitten. Seit dieser Zeit hätten sich ihre Füsse gesenkt, sie wurden schmerzhaft, so dass Patientin zuletzt kaum mehr gehen und stehen konnte.

Fig. 11.

Plattfüsse.

Fig. 12

Correctur.

Status praesens: Patientin klagt über heftige Schmerzen in den Füssen auf dem Fussrücken aussen und in der Ferse, sowohl beim Stehen als beim Gehen, Abends am stärksten; sie sei nicht mehr im Stande zu arbeiten.

Beide Füsse, besonders der linke, stehen in ausgesprochener Valgusstellung mit starker Abduction. Die Extensoren spannen sich zuweilen. Beugung und Streckung ist eingeschränkt. Supination ist beiderseits aufgehoben.

12. Juni 1903. Operation: Narkose. Redressement im Osteoklasten. Gipsverband in Uebercorrectur.

6. Juli 1903. Abnahme des Gipsverbandes und Eingipsen in derselben Stellung.

8. Juli 1903. Verstärkung zum Gehverband.

28. Juli 1903. Abnahme des Gipsverbandes. Füsse stehen in starker Uebercorrectur.

29. Juli 1903. Narkose. Sehnenplastik. An beiden Unterschenkeln wird auf der Innenseite Incision gemacht. Die innere Hälfte der Achillessehne wird bis ungefähr zur Mitte des Unterschenkels aufwärts abgetrennt und durch ein der Mitte dieses Stückes gegenüber liegendes Loch in der Sehne des Musc. tib. post. schleifenförmig durchgezogen. Das durchgezogene Stück der Achillessehne wird dann wieder nach aufwärts in sich und mit der äusseren Hälfte der Achillessehne vernäht. Hautnaht. Stärkeverband.

Nach Abnahme des Verbandes findet sich Heilung per primam. Salbenverband. Fussübungen.

17. August 1903. Uebungen im medico-mechanischen Institut.

1. October 1903. Die Füsse stehen noch etwas in Spitzfussstellung. Deshalb wird heute die Achillessehne verlängert. Das Fussgewölbe ist gut ausgebildet. Gipsverband in rechtwinkliger Stellung.

9. October 1903. Abnahme der Gipsverbände; Füsse stehen gut.

15. October 1903. Patientin erhält orthopädische Schuhe mit gut ausgearbeitetem verstärktem Gelenk; Gang ist noch sehr unsicher.

29. März 1904. Untersuchung ergibt keinerlei Beschwerden, flotter Gang. Etwas unbequem beim Abstieg der Treppe. Fussstellung gut, Gewölbe gut erhalten.

2. J. Sch., 20 Jahre, Küchemädchen aus Barmen (Fig. 13, 14 u. 15).

Diagnose: Ulcus cruris sin., Pes valgus sin. et dextr.

Aufnahme: 17. April 1903.

Operation: 16. Juni 1903; 19. Juli 1903.

Entlassung: 15. November 1904.

Anm. Vor 10 Jahren entstand zuerst ohne Veranlassung ein Ulcus cruris, welches nach 2 Jahren verheilte. 5 Jahre später stiess Patientin wieder gegen das linke Schienbein, worauf sich das Geschwür bildete. Da seit 14 Tagen Verschlimmerung eingetreten, sucht Patientin das Hospital auf. Vor 2 Jahren hat Patientin Rheumatismus sämmtlicher Gelenke durchgemacht. Seit Jahren ist sie fussleidend.

Fig. 13.

Plattfüsse.

Status praesens: Patientin klagt über heftige Schmerzen in beiden Füssen, besonders im linken. Am Abend sollen die Füsse geschwollen sein und die Schmerzen heftiger. Morgens wenn sie aufstehe, habe sie anfangs sehr heftige Schmerzen.

Am linken Unterschenkel etwa in seiner Mitte vorn findet sich ein etwa handtellergrosses mit nekrotischen Fetzen bedecktes Geschwür.

Beide Füsse, besonders der linke, stehen in starker Plattfussstellung, der linke in stärkerer Abduction. Naviculare und Collum tali springen stark vor, besonders links.

An beiden Unterschenkeln leichte Varicenbildung. Die Extensoren des linken Fusses spannen sich an; die Flexion und Extension ist eingeschränkt, Supination aufgehoben.

Bettruhe. Salbenverband.

21. April 1903. Feuchte Umschläge.

Operation 16. Juni 1903. Nachdem das Geschwür fast verheilt ist, wird heute im Osteoklasten die Fussstellung corrigirt.

Gipsverband an beiden Füssen in Uebercorrectur.

18. Juli 1903. Abnahme der Gipsverbände. Beide Füsse stehen gut in Uebercorrectur.

19. Juli 1903. Operation. Sehnenplastik. Incision an der Innenseite beider Unterschenkel. Achillessehne und Muskel wurden im unteren Drittel nach aufwärts halbirt und losgelöst. Dieses losgelöste Stück wird durch ein

Fig. 14.

Correctur links.

seiner Mitte gegenüber liegendes Loch in der Sehne des Musc. tib. post. schleifenförmig hindurchgezogen nach oben und in sich vernäht.

Hautnaht. Stärkeverband. Füsse bleiben in Uebercorrectur.

Bei Abnahme des Verbandes findet sich das linke Bein per primam verheilt. Gipsverband. Rechts besteht in der Mitte der Narbe eine kleine Eiterung. Erweiterung der Oeffnung. Tamponade. Schienenverband.

24. August 1903. Gipsverband entfernt. Gute Stellung des linken Fusses. Am rechten Fuss tritt allmähliche Heilung ein.

8. October 1903. Beide Füsse stehen gut. Am linken Fuss ist die Dorsalflexion noch etwas eingeschränkt, weshalb die Verlängerung der Achillessehn am 4. November 1903 vorgenommen wird.

29. November 1903. Patientin hat gute Fussstellung und normale Function.

Wegen des Ulcus ist längere Bettruhe nothwendig, da Zerfall der Haut eingetreten war. Durch Transplantation wird Heilung erzielt, nachdem nur einige Inseln erhalten blieben.

1. Februar 1904. Heilung.

Während des Krankenlagers hat Patientin zum Gegentreten am Fussende stets eine schiefe Ebene.

25. Februar 1904. Mit gut sitzenden im Gewölbe verstärkten Schuhen entlassen.

1. April 1904. Patientin kann gut gehen und hat keine Beschwerden. Die Fussstellung ist gut, das Gewölbe ausgeprägt.

Fig. 15.

Correctur rechts.

3. Ch. S., 18 Jahre, Burchsteinfurt, Küchemädchen (Fig. 16 u. 17).
Diagnose: Pedes valgi.
Aufnahme: 12. Mai 1903; 28. Juli 1903.
Operation: 16. Mai 1903; 2. Juli 1903.
Entlassung: 5. September 1903.

Anm. Patientin gibt an, dass sie schon seit 12 Jahren Beschwerden in den Füssen habe, sie habe nie gut gehen können, stets besondere Schuhe tragen müssen. Mit Jahren hätten die Beschwerden zugenommen und gegenwärtig so stark, dass sie kaum gehen und stehen könne.

Status praesens: Patientin klagt über hochgradige Schmerzen im Fussgelenksbezirk innen und aussen, in der Ferse und im ganzen Fuss.

Beide Füsse stehen in hochgradiger Valgusstellung, der Talushals tritt hervor, sowie das Naviculare. Die Supination ist aufgehoben, die Beugung und Streckung ist um ½ cm eingeschränkt. Die Musculatur ist etwas atrophisch. Es bestehen Schweissfüsse.

Operation: 16. Mai 1903. Redressement im Osteoklasten. Eingipsen in Uebercorrectur.

1. Juni 1903. Neuer Gipsverband in derselben Stellung. Stellung gut.

2. Juni 1903. Im Gehverband nach Hause entlassen.

28. Juni 1903. Wiederaufnahme. Abnahme des Gipsverbandes.

2. Juli 1903. Sehnenplastik. An beiden Unterschenkeln wird auf der Innenseite Incision gemacht. Die innere Hälfte der Achillessehne wird bis ungefähr zur Mitte des Unterschenkels aufwärts abgetrennt und durch ein der Mitte dieses Stückes gegenüber liegendes Loch in der Sehne des Musc. tibialis

Fig. 16.

Plattfüsse.

Fig. 17.

Correctur

post. schleifenförmig durchgezogen. Das durchgezogene Stück der Achillessehne wird dann wieder nach oben hin in sich vernäht.

Hautnaht. Schienenverband.

10. Juli 1903. Nach Abnahme des Verbandes findet sich Heilung per primam. Salbenverband. Uebung der Fussbewegungen.

17. Juli 1903. Beginn der medico-mechanischen Uebung.

12. August 1903. Operation. Tenotomie resp. Verlängerung beider Achillessehnen, da die Dorsalflexion nicht genügend ausgeführt werden konnte. Gipsverband.

21. August 1903. Abnahme der Gipsverbände, Füsse stehen gut, Dorsalflexion ohne Beschwerden ausführbar. Gute Wölbung und Stellung.

5. September 1903. Patientin wird mit orthopädischen Schuhen entlassen.

1. Februar 1904. Der Gang ist ein guter. Patientin schreibt, dass sie bereits wieder getanzt habe.

1. April 1904. Patientin stellt sich vor, hat keinerlei Beschwerden, hat noch nie so gut laufen können wie jetzt. Der Gang ist flott. Am rechten Fuss ist das Gewölbe gut erhalten, die Fussstellung ist normal zu bezeichnen. Am linken ist das Gewölbe nicht so gut, es zeigt sich hier deutlich Neigung zur alten Stellung, auch spannen sich hier die Extensoren.

Auf wiederholtes Befragen erklärt Patientin, dass sie keinerlei Beschwerden an diesem Fuss habe. Mit Rücksicht darauf wurde denn auch mein Vorschlag, einen Gehverband in Correctur anzulegen, abgelehnt.

4. Karl Niedecker, 15 Jahre, aus Oberbröhl, Schneider (Fig. 18 u. 19).

Diagnose: Pes varus sin., Pes valgus dextr.

Aufnahme: 12. September 1903; 4. December 1903.

Operation: 15. September 1903; 23. September 1903.

Entlassung: 3. December 1903 (Fig. 14).

Fig. 18.

Pes valg. dextr.; Pes eq. var. sin.

Fig. 19.

Correctur.

Anm. Patient gibt an, dass der rechte Fuss im Laufe der Jahre immer schlimmer geworden sei. Seit mehr als einem Jahre verursache derselbe viel Schmerzen, welche nach dem Unterschenkel und Knie ausstrahlen. Der rechte Fuss mache ihm keine Schmerzen, aber wegen des linken könne er häufig nicht gehen.

Status praesens: Die Planta pedis des linken Fusses liegt dem Planum des Tisches völlig auf, Vorderseite des Unterschenkels und Fussrücken liegen in einer horizontalen Ebene. Der Vorderfuss steht zum Hinterfuss und Unterschenkel in einem Winkel von ca. 110° nach innen gebogen. Am äusseren Fussrand, über dem Grundgelenk der kleinen Zehe eine fast fünfmarkstückgrosse Druckschwiele mit Schleimbeutel.

Das Fussgewölbe des rechten Fusses ist total geschwunden, Talus und Naviculare sind völlig nach unten gesunken und prominiren stark am inneren Fussrand.

Vorderfuss und Hinterfuss stehen statt in gestrecktem Winkel hinter einander hier in einem nach aussen offenen Winkel von ca. 120°. Es besteht Abductionsfuss, der äussere Fussrand ist gehoben.

Beide Füsse sind gleich lang; die Musculatur des linken Unterschenkels zeigt deutliche Atrophie.

15. September 1903. Operation. Redressement beider Füsse im Osteoklasten; nachfolgende manuelle Correctur (Gipsverband). Tenotomie der Achillessehne des linken Klumpfusses. Gipsverband an beiden Füssen in Uebercorrectur.

23. September 1903. Operation. Incision an der Innenseite des rechten Unterschenkels; Halbirung des M. triceps, welches durch eine in dem M. tib. post. angelegte Oeffnung hindurchgezogen und in sich vernäht wird. Hautnaht.

Sofort Gipsverband in Uebercorrectur, der Wunde entsprechend Fenster im Gipsverband. Heilung per primam.

Patient erhält Verstärkung: Laufverband. Dann entlassen bis am 24. October 1903. Verbände haben sich gut gehalten. In der Narbe am rechten Unterschenkel hat sich ein kleiner Abscess gebildet. Derselbe wird incidirt und austamponirt. Verband.

Für den corrigirten Klumpfuss erhält Patient einen Schuh mit schiefer Ebene.

Erneuerung des Gipsverbandes am rechten Fuss in Uebercorrectur. Mit Gehverband entlassen.

Am 8. November 1903 kommt Patient wieder. Der Gipsverband ist noch in Ordnung. Er gibt an, beim Gehen im linken Fuss (corrigirter Klumpfuss) keinerlei Beschwerden verspürt zu haben. Er geht sehr gut.

Abnahme des Gipsverbandes ergibt gute Correctur.

Zur Beschleunigung des Heilverfahrens wird die Verlängerung der Achillessehne gemacht, da Patient den Ausfall in der Dorsalflexion nur langsam beseitigen konnte.

18. November 1903. Heilung. Medico-mechanische Uebungen.

3. December 1903. Patient wird mit gutem Gewölbe in entsprechender Fussbekleidung entlassen.

29. März 1904. Patient geht mit Ausdauer, nur beim Bergabsteigen klagt er über geringe Beschwerden. Die Fussstellung ist gut auf beiden Seiten. Das Gewölbe ist genügend ausgebildet.

5. Karl S. aus H., 17 Jahre, Lehrling.

Diagnose: Pedes valgi.

Aufnahme: 27. Juli 1903.

Operation: 29. Juli 1903; 7. August 1903.

Entlassung: 7. October 1903.

Anm. Patient gibt an, in seiner Kindheit schon an Plattfüssen gelitten zu haben, er habe zeitweise besondere Schuhe getragen. Die Beschwerden seien nicht sehr stark gewesen, er habe nicht mit Ausdauer längere Zeit marschiren können. Seit einem Jahre seien allmählich zunehmende Beschwerden eingetreten, die vorübergehend ihn arbeitsunfähig gemacht hätten. Wegen Zunahme der Beschwerden habe er seine Stelle aufgeben müssen.

Status praesens: Schlanker, mittelgrosser Patient, klagt über heftige stechende Schmerzen in der Ferse, innen und aussen unterhalb des Knöchels, nach dem Unterschenkel ausstrahlend.

Die Füsse stehen in starker Plattfussstellung, so dass das Naviculare und Collum tali stark hervortreten. Die grossen Zehen sind pronirt, Stellung ist nicht vorhanden; die Extensoren spannen sich mässig an. Die Dorsal- und

Plantarflexion ist erheblich eingeschränkt. Die Supination ist aufgehoben, die Adduction ebenfalls. Der Gang ist schwerfällig, Patient ermüdet leicht.

29. Juli 1903. Operation. Redressement beider Füsse im Osteoklasten starkes Krachen. Gipsverband.

7. August 1903. Plastik der Achillessehne. Triceps in der Mitte gespalten und peripher getrennt; Loch in dem Tibial. post. nimmt den gespaltenen Triceps auf, welch letzterer kräftig durchgezogen fixirt und vernäht wird unter extremer Uebercorrectur des Fusses. Naht. Schienenverbände.

Verlauf normal.

14. August 1903. Gehverband.

26. August 1903. Entfernung des Verbandes. Fussstellung ist gut; es besteht hochgradiger Hohlfuss beiderseits. In Bettruhe fleissige Bewegungen des Fussgelenks. Als Fussstütze dient die schiefe Ebene, am Fussende eingestellt.

14. September 1903. Medico-mechanische Uebungen.

7. October 1903. Mit guter Stellung entlassen. Der Gang ist noch etwas beschwerlich.

15. März 1904. Patient theilt mit: „Die Bewegungen des Fusses haben sich sehr bald gebessert. Jetzt kann ich stundenlang ohne Beschwerden laufen. Die Schuhe sind noch in Ordnung und wechsle ich stets."

6. Mäschig, Johann, 18 Jahre, Bochum bei Crefeld (Fig. 20 u. 21).
Diagnose: Pes valgus sin.
Aufnahme: 28. Juli 1903; 1. October 1903.
Operation: 30. Juli 1903; 2. October 1903; 12. October 1903.
Entlassung: 7. December 1903.

Fig. 20.

Pes valg. sin.

Fig. 21.

Correctur.

Patient, der als Kupferschmied bei der Arbeit sehr lange Zeit stehen muss, bemerkte vor 1½ Jahren, dass sein linker Fuss eine anormale Bildung annahm. Zunächst geringe Schmerzen bei längerem Gehen.

Bisherige Behandlung war ohne Erfolg.

Patient klagt hauptsächlich über heftige Schmerzen in der Fusssohle, innerer Rand im mittleren Theil des Fussrückens und im Fussgelenk. Er hat schon längere Zeit orthopädische Schuhe getragen, keine Linderung.

Status: Das Fussgewölbe ist völlig geschwunden, Talushals und das Kahnbein sind stark prominent.

Chopart- und Lisfranc'sches Gelenk völlig steif, Bewegungen im Fussgelenk schmerzhaft, Flexion und Extension mässig eingeschränkt, Adduction ist aufgehoben, ebenso die Supination. Ganz schleppend mit auswärts rotirtem Fuss, ohne Abwickelung.

Therapie: Tenotomie der Achillessehne nach Beier. Bei Dehnung völlige Zerreissung.

Nun Correctur im Osteoklasten, der Fuss wird in typischer Stellung eingegipst.

17. August 1903. Patient erhält den zweiten Gipsverband. Das Fussgewölbe ist gut ausgeprägt. Der Fuss wird in Correcturstellung wieder eingegipst.

5. September 1903. Patient nach Hause entlassen.

1. October 1903. Abnahme des Gipsverbandes.

2. October 1903. Operation. Sehnenplastik in typischer Weise, durch Spaltung des Triceps, welcher durch einen Schlitz des Tib. posticus gezogen in sich vernäht wird.

10. October 1903. Entfernung der Nähte. In der Mitte der Narbe eitert ein Stichkanal.

12. October 1903. Gipsverband; Fuss in rechtwinkeliger Stellung nebst Correctur der Varusstellung des Vorderfusses. Die Wunde beginnt zu secerniren, daher Oeffnung der Naht. Sehr langsamer Heilungsverlauf.

Abnahme des Gipsverbandes. Das Fussgewölbe ist sehr gut ausgeprägt.

7. December 1903. Patient geheilt entlassen.

20. März 1904. Sehr gute Stellung. Patient ist wieder als Kupferschmied thätig und vollkommen beschwerdefrei.

7. O. S., 17 Jahre, Lehrling, aus D. (Fig. 22 u. 23).

Diagnose: Plattfuss, links.

Aufnahme: 10. September 1903.

Operation: 12. September 1903; 15. October 1903.

Entlassung: 15. December 1903.

Anm. Patient gibt an, dass er wegen starker Schmerzen am linken Fuss nicht mehr arbeiten könne. Er könne schlecht gehen und stehen. Häufig habe er Stechen in der Ferse und am äusseren Knöchel. Seit dem letzten Jahr will er zunehmend diesen Zustand beobachtet haben.

Status: Das Fussgewölbe des linken Fusses ist abgeflacht, der Talushals und Os naviculare sind nach unten getreten und prominiren an der Innenseite des Fusses. Der ganze Fuss steht in deutlich ausgeprägter Abductionsstellung. Linker Fuss 1—2 cm länger als der rechte. Bewegungen im Chopartschen Gelenk sind nur minimal ausführbar und schmerzhaft.

Patient hat hinkenden Gang, schont den linken Fuss.

Diagnose: Pes valgus sin.

12. September 1903. Operation. Redressement im Osteoklasten. Der Fuss wird dann in Uebercorrecturstellung eingegipst.

Abnahme des Gipsverbandes am 24. September 1903.

Sehnenplastik: Tibialis post. wird an seinem Ansatze am Os navic. abgelöst und mit den dieser Stelle entsprechend auf dem Fussrücken liegenden Extensorensehnen vernäht. Klemmnaht.

Verband mit Innenschiene.

Heilungsverlauf gut.

20. September 1903. Verband entfernt.

Gipsverband in Uebercorrecturstellung angelegt.

15. October 1903. Abnahme des Gipsverbandes.

Fig. 22.

Pes valgus sin.

Fig. 23.

Correctur.

Operation: Sehnenplastik nach Nikoladoni. Incision an der Innenseite des Unterschenkels. Der Achillesmuskel resp. -Sehne wird im unteren Drittel bis ca. zweiquerfingerbreit oberhalb des Ansatzes am Calcaneus halbirt (der Länge nach). Das innere Stück wird unten abgelöst und durch eine der Mitte dieses Muskelstückes gegenüber angelegte Oeffnung in der Sehne des Tibialis post. hindurchgezogen (nach innen zu) dann nach oben zurückgebogen und vernäht. Hautnaht. Verband mit Aussenschiene.

Verlauf: Normal. Gipsgehverband.

20. November 1903. Verband entfernt. Fuss steht gut. Bewegungen bei Bettruhe. Schiefe Ebene. Medico-mechanische Uebungen.

15. December 1903. Mit guter Fussstellung, hohes Gewölbe, entlassen. Orthopädischer Schuh.

11. März 1904. Guter Gang, mit Ausdauer. Stellung normal. Keine Beschwerden.

8. F. S., 14 Jahre, Schüler aus K.

Diagnose: Pedes valgi.

Aufnahme: 5. Januar 1904.

Operation: 8. Januar 1904; 17. Januar 1904.
Entlassung: 15. April 1904.

Patient gibt an, dass er als Kind schon platte Füsse gehabt habe; er habe nach Anstrengungen dann stets Schmerzen in den Füssen gehabt. Patient hat in der Jugend englische Krankheit nicht durchgemacht, ebenfalls keine anderen Krankheiten. Vor einigen Monaten will Patient Rheumatismus durchgemacht haben, hauptsächlich habe er aber Schmerzen in den Füssen gehabt, die Schmerzen im Kreuz und in der rechten Schulter seien nicht so erheblich gewesen.

Status: Etwas blass aussehender, gracil gebauter Mensch, klagt über heftige Schmerzen an der Innenseite, besonders beim Gehen. Dieselben sind in der letzten Zeit schlimmer geworden. Anderweitige Schmerzen sind nicht vorhanden.

Die Untersuchung ergibt hochgradige Plattfussstellung. Talushals und Kahnbein springen stark vor. Die Sehnen auf dem Fussrücken spannen sich stark, besonders links.

Functionen sind dorsal und plantar um ein Drittel eingeschränkt, bewegen sich bei der extremen Pronationsstellung des Fusses in einer anderen Ebene. Die Supination ist ganz aufgehoben, ebenso die Adduction und die Rotation.

Der Gang ist tappig; mit ganzem Fuss wird bei der Auswärtsstellung der Fussspitze aufgetreten.

An der Fusssohle sind die Linien verstrichen.

Die Musculatur des Unterschenkels ist mässig. Patient leidet an Schweissfüssen. Die Stellung der Zehen ist rechts normal zu nennen, links besteht Valgusstellung mit Drehung der grossen Zehe um seine Längsachse, so dass der äussere Rand der Zehe etwas gehoben ist.

8. Januar 1904. Operation. Correctur im Osteoklasten, welche leicht gelingt, unter starkem Krachen.

17. Januar 1904. Typische Plastik beiderseits, Verstärkung des Tib. posticus mittelst Schlingenbildung durch den ersten bis zweiten Triceps. Naht. Heilung per primam.

5. Februar 1904. Gehgipsverband in Pes equin. var.-Stellung.

10. März 1904. Verband entfernt, gute Stellung beider Füsse mit hochgradigem Gewölbe. Brett mit schiefer Ebene wird eingestellt.

15. April 1904. Mit noch etwas unbeholfenem Gang entlassen. Fussbekleidung mit Einlage und Gummiabsätze.

9. Happ, Heinrich, 25 Jahre, Kellner (Fig. 24 u. 25).
Diagnose: Hallux valgus sin.; Pes valgus dextr.
Aufnahme: 2. März 1904.
Operation: 2. März 1904; 15. März 1904; 30. März 1904.

Anm. Patient wurde mehrere Monate auf der inneren Station wegen gonorrhoischer Arthritis, die sich bald in den Knie- und Fussgelenken, bald in Schulter und Arm resp. Handgelenken zeigte, behandelt.

Status: Die linke grosse Zehe steht in starker Valgusstellung, die übrigen Zehen ebenfalls in geringerem Grade. Der linke Fuss zeigt eine geringe Neigung zur Plattfussbildung. Die Bewegungen im Fussgelenk sind stark eingeschränkt und schmerzhaft.

Rechts besteht ausgeprägter Plattfuss; das Fussgewölbe ist total abgeflacht, äusserer Fussrand höher, Talus nach unten getreten.

Bewegungen im Fussgelenk nur minimal ausführbar und schmerzhaft.

Fig. 24.

Pes valg. dextr.

Fig. 25.

Correctur.

Der Gang des Patienten ist beschwerlich, das rechte Bein wird fast völlig steif in starker Abductionsstellung gehalten.

Beide Fussgelenke sind in toto geschwollen. An der Calx calcanei findet sich eine Exostose.

2. März 1904. Operation.

Links: Osteotomie: Keilexcision aus Metatarsus I, Correctur: Klemmnaht.

Rechts: Redressement im Osteoklasten. Gipsverband in Uebercorrectur.

Heilungsverlauf normal, keine Temperatursteigerungen.

14. März 1904. Abnahme des Gipsverbandes: Es ist keine Schwellung, keine Drucknekrose vorhanden. Osteotomie geheilt. Gute Correctur des Hallux valgus.

15. März 1904. Sehnenplastik nach Nikoladoni. Resection der Exostose des Calcaneus. Naht. Schienenverband.

Heilung per primam. Es wird auch die Correctur der übrigen Zehen des linken Fusses vorgenommen: Verband durch Zinkpflasterstreifen.

30. März 1904. Es wird wieder Gipsverband in Uebercorrectur angelegt. Patient befindet sich noch in Behandlung. Die Correctur ist vollständig.

10. L. S., 15 Jahre, aus D.

Diagnose: Pes valg. dextr. et sin.

Aufnahme: 3. Februar 1904.
Operation: 7. Februar 1904.

Anm. Patientin gibt an, dass sie in der Jugend die englische Krankheit durchgemacht habe. Eine Zeit lang habe sie besondere Schuhe getragen; Plattfüsse habe sie immer gehabt. Eine Verschlimmerung sei in den letzten Jahren eingetreten.

Status praesens: Patientin klagt über Schmerzen in der Fusssohle und unterhalb des äusseren Knöchels. Die Plattfüsse sind beiderseits hochgradig mit typischem Vordrängen des Talushalses und des Scaphoideum. Functionen eingeschränkt. Supination und Adduction aufgehoben. Gang typisch unter Aussenrotation, ohne Abwicklung.

Operation: Correctur im Osteoklasten, anschliessend daran die Muskelplastik des Triceps und Posticus. Naht. Gipsverband in Uebercorrectur. Verlauf normal. Nach Entfernung der Naht Gehverband.

29. März. Verband entfernt. Gute Stellung.

Durch Bewegen in Bettruhe wird allmählich die Stellung corrigirt unter Application der schiefen Ebene. Patientin befindet sich noch in medico-mechanischer Behandlung. Der Gang ist noch etwas beschwerlich, Schmerzen bestehen nicht.

11. Elly L., 15 Jahre, aus Duisburg, Dienstmädchen (Fig. 26).
Diagnose: Pedes valgi.
Aufnahme: 26. Februar 1904.
Operation: 1. März 1904.

Fig. 26.

Plattfüsse.

Patientin hat als Kind Plattfüsse gehabt; die Beschwerden waren nur gering. Jetzt, wo sie seit 9 Monaten in Stellung ist, sind die Beschwerden erst aufgetreten und immer schlimmer geworden, so dass sie arbeitsunfähig ist.

Status praesens: Patientin klagt über heftige Schmerzen aussen und innen nach dem Kniegelenk ausstrahlend. Beide Füsse stehen in ausgesprochener Valgusstellung. Der linke schlimmer als der rechte. Der linke Vorderfuss steht zum übrigen Fuss in Abduction.

Die Extensoren sind besonders links stark gespannt. Die Bewegungen im Fussgelenk sind gemindert, die Adduction ist aufgehoben, die Supination ebenfalls. Der Gang ist plump, tappig, mit auswärts gedrehten Füssen.

1. März 1904 Operation. Correctur im Osteoklasten und Sehnenplastik, in der typischen Weise. Der Extensor digit. et hall. wird beiderseits tenotomirt. Gipsverband mit Fenster.

Verlauf reactionslos. Patientin befindet sich noch in Behandlung. Die Correctur ist vollständig.

Literatur.

1. Franke, Therapeut. Monatshefte 1901.
2. Gleich, Arch. f. klin. Chir. 1893, Bd. 46.
3. Heusner, Arch. f. Orthop. 1903, S. 57.
4. Derselbe, Chirurgencongress 1903.
5. Hoffa, Münch. med. Wochenschr. 1900. Nr. 15.
6. Derselbe, Lehrbuch 1902.
7. Hoffmann, Deutsche Zeitschr. f. Chir. Bd. 67.
8. Karewski, Chir. Krankheiten des Kindesalters 1894.
9. Kirmisson und Bize, Revue d'orthop. 1903, Nr. 1.
10. Lücke, Deutsche Zeitschr. f. Chir. Bd. 34.
11. Morestin, Bull. et mémoires de la soc. anatom. 1901, Nr. 3.
12. Derselbe, Bull. et mémoires de la soc. anatom. de Paris 1901, XXVI.
13. Nikoladoni, Deutsche Zeitschr. f. Chir. Bd. 67.
14. Schultze-Duisburg, Deutsche med. Wochenschr. 1895, Nr. 28.
15. Selter, Jahrbuch f. Kinderheilkunde 1902.
16. Trendelenburg, Chirurgencongress 1893.
17. Vincent, Archiv. provincial. de Chir. 1901, Nr. 2.

Fig. 1.

Fig. 2.

Fig. 3.

Implantationsstelle des N. peron. in den N. tib. des Hundes, 129 Tage nach der Operation, Färbung Weigert-Pahl, Reichert, Project. obj. 70 mm, Vergrösserung 6,5.

Fig. 4.

Fig. 5. Vergrösserung 75.

Fett- u. Bindegewebe.

N. peron.

N. tib.

Fig. 1.

Fig. 2.

Fig. 3.

Fig. 4.

Fig. 1: Seitenansicht einer congenitalen Hüftgelenksluxation (Modell). — Fig. 2: Rückansicht. — Fig. 3: Bei Hyperflexion und Adduction. — Fig. 4: Reponirt in rechtswinkliger Abduction.

Tafel III.

Fig. 6.

Fig. 7.

Fig. 5.

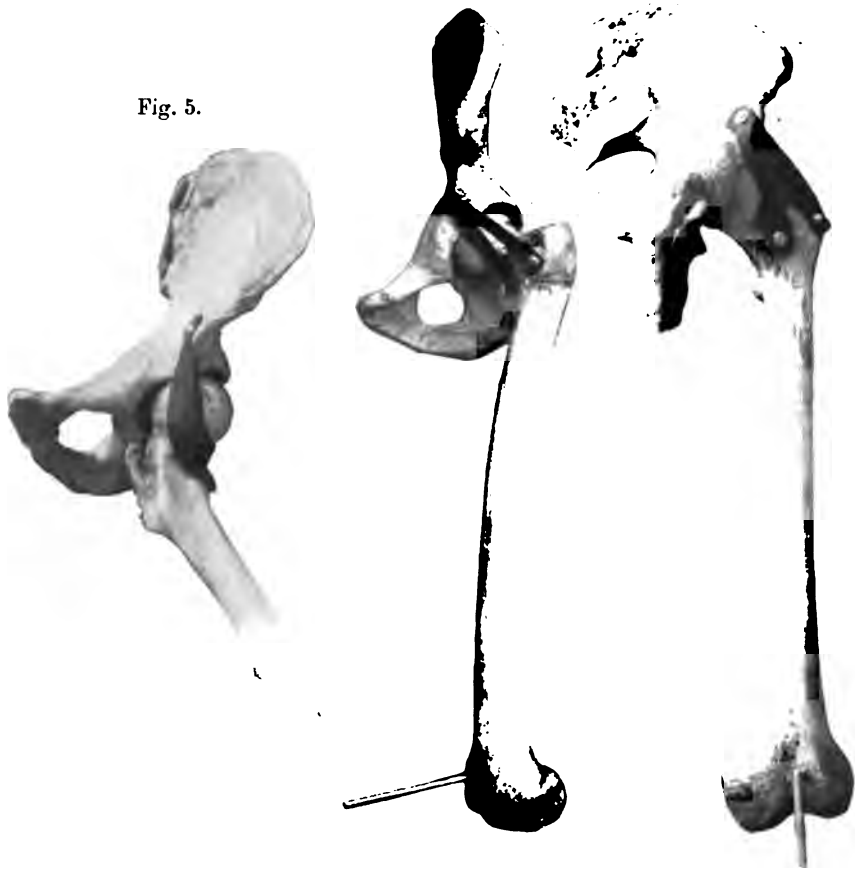

Fig. 8.

Fig. 5: Heraushebeln durch Trochanter major. — Fig. 6: Seitenansicht. Ligamentum Y presst den Kopf nach vorn. — Fig. 7: Vorderansicht.

Tafel IV.

UNIVERSITY OF CALIFORNIA
Medical Center Library

THIS BOOK IS DUE ON THE LAST DATE STAMPED BELOW

Books not returned on time are subject to a fine of 50c per volume after the third day overdue, increasing to $1.00 per volume after the sixth day. Books not in demand may be renewed if application is made before expiration of loan period.

5m-7,'52(A2508s2)4128

104110